



PONTIFÍCIA UNIVERSIDADE CATÓLICA DO RIO GRANDE DO SUL

FACULDADE DE ODONTOLOGIA

ANGIOGÊNESE DE FERIDA CIRÚRGICA EM LÍNGUA DE RATO – ANÁLISE POR  
MEIO DE MICROSCOPIA ELETRÔNICA DE VARREDURA DE MODELO  
VASCULAR

FLAVIANA DORNELA VERLI

PORTO ALEGRE  
2006



PONTIFÍCIA UNIVERSIDADE CATÓLICA DO RIO GRANDE DO SUL

FACULDADE DE ODONTOLOGIA

ANGIOGÊNESE DE FERIDA CIRÚRGICA EM LÍNGUA DE RATO – ANÁLISE POR  
MEIO DE MICROSCOPIA ELETRÔNICA DE VARREDURA DE MODELO  
VASCULAR

FLAVIANA DORNELA VERLI

Tese apresentada como requisito parcial à obtenção do título de Doutor em Odontologia, área de concentração em Estomatologia Clínica, da Pontifícia Universidade Católica do Rio Grande do Sul.

Orientadora: Prof<sup>a</sup>. Dr<sup>a</sup>. Maria Antonieta Lopes de Souza

Porto Alegre  
2006

## Ficha Técnica

Flaviana Dornela Verli – concepção original, experimento, execução da técnica de moldagem vascular seguida de corrosão, redação, fotografias, design e digitação.

Maria Antonieta Lopes de Souza – concepção original, orientação.

Antônio Generoso Severino – experimento, execução da técnica de moldagem vascular seguida de corrosão.

Carmem Gomes, Eduardo Ávila Perosa, Mariele Kaipers Stocker, Miriam Souza dos Santos – técnicos do Centro de Microscopia e Microanálise da PUCRS, realização das eletromicrografias.

### Dados Internacionais da Catalogação na Publicação (CIP)

**V521a Verli, Flaviana Dornela**

Angiogênese de ferida cirúrgica em língua de rato – Análise por meio de microscopia eletrônica de varredura de modelo vascular / Flaviana Dornela Verli. – Porto Alegre, 2006.

147 f. : il.

Tese (Doutorado) - Faculdade de Odontologia, PUCRS  
Orientadora: Prof<sup>a</sup>. Dr<sup>a</sup>. Maria Antonieta Lopes de Souza.

1. Angiogênese por intussuscepção. 2. Cicatrização. 3. Língua. 4. Modelo de corrosão. 5. Microscopia eletrônica de varredura. I. Maria Antonieta Lopes de Souza.

CDD 617.607

Bibliotecária Responsável  
Vanessa Pinent  
CRB 10/1297

FLAVIANA DORNELA VERLI

ANGIOGÊNESE DE FERIDA CIRÚRGICA EM LÍNGUA DE RATO – ANÁLISE POR  
MEIO DE MICROSCOPIA ELETRÔNICA DE VARREDURA DE MODELO  
VASCULAR

Tese apresentada como requisito parcial à obtenção do título de Doutor em Odontologia, área de concentração em Estomatologia Clínica, da Pontifícia Universidade Católica do Rio Grande do Sul.

Pré-defesa em 25 de abril de 2006.

BANCA EXAMINADORA DA PRÉ-DEFESA:

---

Prof<sup>a</sup>. Dr<sup>a</sup>. Maria Marta Campos - PUCRS

---

Prof<sup>a</sup>. Dr<sup>a</sup>. Karen Cherubini - PUCRS



FLAVIANA DORNELA VERLI

ANGIOGÊNESE DE FERIDA CIRÚRGICA EM LÍNGUA DE RATO – ANÁLISE POR  
MEIO DE MICROSCOPIA ELETRÔNICA DE VARREDURA DE MODELO  
VASCULAR

Tese apresentada como requisito parcial à obtenção do título de Doutor em Odontologia, área de concentração em Estomatologia Clínica, da Pontifícia Universidade Católica do Rio Grande do Sul.

Foi defendida em 30 de maio de 2006 pela Banca Examinadora.

BANCA EXAMINADORA:

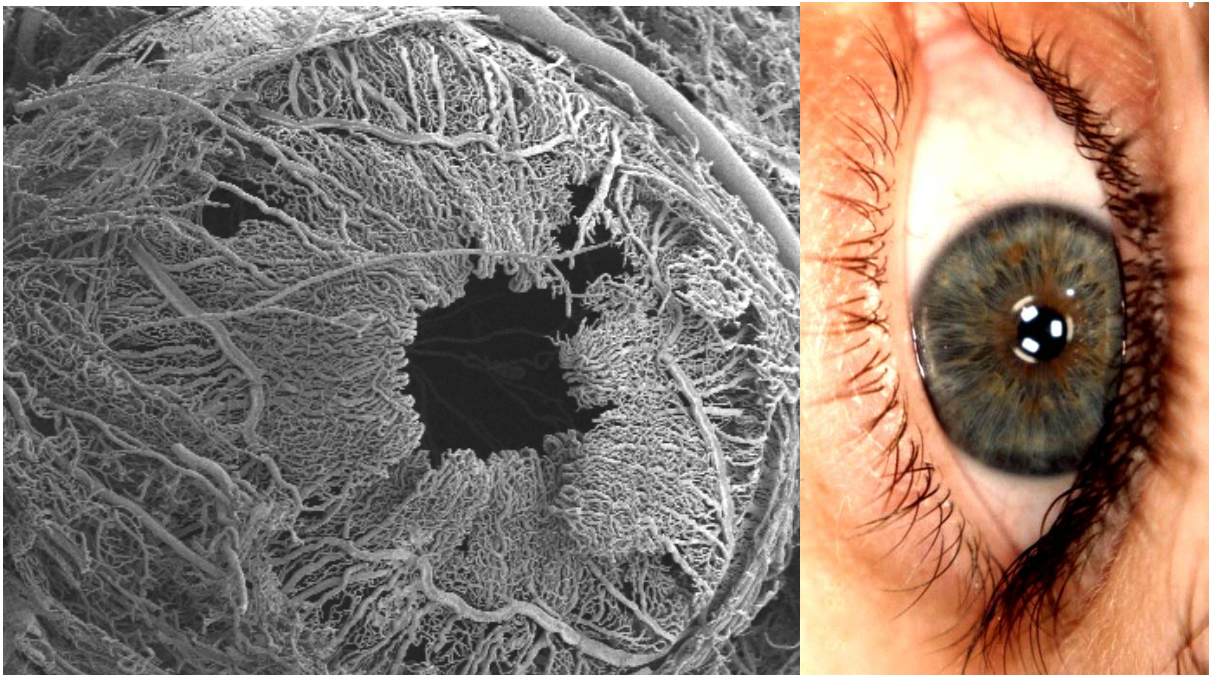
Prof<sup>a</sup>. Dr<sup>a</sup>. Anna Cecília Moraes Chaves – UFRGS

Prof<sup>a</sup>. Dr<sup>a</sup>. Anna Christina Medeiros Fossati – UFRGS

Prof<sup>a</sup>. Dr<sup>a</sup>. Liliane Soares Yurgel - PUCRS


Prof<sup>a</sup>. Dr<sup>a</sup>. Maristela Gutiérrez de Borba - PUCRS

A presente pesquisa foi realizada no Laboratório de Neuroanatomia do Departamento de Ciências Morfológicas do Instituto de Ciências Básicas da Saúde (ICBS) da Universidade Federal do Rio Grande do Sul (UFRGS) e no Centro de Microscopia e Microanálise (CEMM) da Pontifícia Universidade Católica do Rio Grande do Sul (PUCRS).



*“O que o cérebro desconhece, os olhos não podem ver”.*

*William Osler*



### **Dedicatória**

A DEUS, que é para a minha vida o que o SOL é para as flores, o que a ÁGUA do OCEANO é para os peixes e o que o ESPAÇO é para os pássaros.

Aos Meus Pais e Irmãos, que me acompanham tanto no verão e na primavera quanto no outono e no inverno da vida.

## AGRADECIMENTOS

À Pontifícia Universidade Católica do Rio Grande do Sul, PUCRS, na pessoa do Magnífico Reitor Prof. Dr. **Joaquim Clotet**, pelos ensinamentos éticos e por uma administração universitária, buscando sempre a realização humana.

À Faculdade de Odontologia da Pontifícia Universidade Católica do Rio Grande do Sul, na pessoa do Diretor Prof. **Marco Túlio Mazzini de Carvalho**, por toda a infra-estrutura oferecida.

Ao Programa de Pós-graduação em Odontologia da Pontifícia Universidade Católica do Rio Grande do Sul na pessoa da Coordenadora Prof<sup>a</sup>. Dr<sup>a</sup>. **Nilza Pereira da Costa** pela oportunidade de aperfeiçoar meus conhecimentos. Em Minas Gerais, ouvi elogios sobre ti. Muito obrigada por ser o exemplo que reflete a essência do verdadeiro líder.

À minha orientadora, Prof<sup>a</sup>. Dr<sup>a</sup>. **Maria Antonieta Lopes de Souza**, obrigada!!!!!! Lembrarei eternamente do acolhimento afetuoso e da orientação cortês durante estes três anos. À **Sua Família**, Sr. Otacílio, Fernanda, Gustavo e netos, reconheço e agradeço-lhe o que me proporcionou, mais uma vez OBRIGADA!!!!!!!

Aos **Professores** do Programa de Pós-graduação em Odontologia – Estomatologia – Doutorado, pelos conhecimentos científicos transmitidos e por se dedicarem a me mostrar que ensinar é crer, acreditar que se pode contribuir para a formação de um caráter, é compartilhar a sua própria experiência.

À Prof<sup>a</sup>. Dr<sup>a</sup>. **Liliane Soares Yurgel**, pelo exemplo de diplomacia, dedicação, respeito e amor para com os funcionários, pacientes e alunos do Serviço de Estomatologia do Hospital São Lucas da PUCRS.

À Prof<sup>a</sup>. Dr<sup>a</sup>. **Karen Cherubini**, pelo profissionalismo com que conduz as atividades científicas.

À Prof<sup>a</sup>. Dr<sup>a</sup>. **Maria Antonia Z. de Figueiredo**, pela objetividade transmitida em momentos de decisões e pela experiência clínica compartilhada.

Aos **Colegas** do Programa de Pós-graduação em Odontologia – Estomatologia – Doutorado, principalmente Fabiana, Sandra, Ivete, João e José pela colaboração, convivência e parceria. Saudades ficarão.

Aos **Pacientes** do Serviço de Estomatologia do Hospital São Lucas da PUCRS, pelas lições de vida.

Aos **Funcionários** do Serviço de Estomatologia do Hospital São Lucas e da Faculdade de Odontologia da PUCRS, especialmente a **Davenir Menger Bruch, Marcos Caetano Correa, Carlos Eduardo Minossi** e a **Ana Lúcia Silveira Prestes** pelo sorriso acolhedor e pela amizade.

À Faculdade de Biociências da Pontifícia Universidade Católica do Rio Grande do Sul, na pessoa do Diretor Prof. Dr. **Emílio Antônio Jeckel Neto**, pelo acesso ao Departamento de Histologia.

À Coordenadora do Laboratório de Histologia da Faculdade de Biociências da Pontifícia Universidade Católica do Rio Grande do Sul, Prof<sup>a</sup>. Dr<sup>a</sup>. **Maria Antonieta Lopes de Souza**, por ter me confiado o acesso e a chave do laboratório.

À funcionária responsável pelo Laboratório de Histologia da Faculdade de Biociências da Pontifícia Universidade Católica do Rio Grande do Sul, **Camila Gonçalves dos Santos**, pela gentileza.

Ao Prof. Dr. **Felipe Luís Schneider** e ao Prof. Dr. **Marco Antônio Stefani**, os quais me concederam acesso ao Laboratório de Neuroanatomia do Departamento de Ciências Morfológicas do Instituto de Ciências Básicas da Saúde (ICBS) da Universidade Federal do Rio Grande do Sul (UFRGS).

Ao Técnico do Laboratório de Neuroanatomia da Universidade Federal do Rio Grande do Sul, **Antonio Generoso Severino**, pela simplicidade e pelo otimismo transmitidos durante a realização desta pesquisa. Com você aprendi que a simplicidade é sofisticada.

À coordenadora do Centro de Microscopia e Microanálise (CEMM) da Pontifícia Universidade Católica do Rio Grande do Sul (PUCRS), Prof<sup>a</sup>. Dr<sup>a</sup>. **Berenice Anina Dedavid**, e aos técnicos, **Miriam Souza dos Santos, Mariele Kaipers Stocker, Eduardo Ávila Perosa**, e Dr<sup>a</sup>. **Carmem Gomes**, pela realização das eletromicrografias durante esta pesquisa. Ao Dr. **José Constantino Vaz** pelas brilhantes sugestões. Ao longo desta caminhada, compartilhei com vocês momentos de descontração, angústias e desabafos, mas que, com alegria, mostraram-se sempre companheiros. A todos vocês que tornaram mais fácil a minha caminhada, o meu reconhecimento pela amizade e por terem sido COMPETENTES, COMPROMISSADOS e GENTIS.

Ao Prof. Dr. **Juracy Correa da Silveira**, Diretor da Faculdade de Odontologia da Universidade de Itaúna - Minas Gerais, inestimável professor e mentor de um sonho. Se daqui a algum tempo eu me vir repetindo as suas palavras, gestos e atitudes, saberei o quanto esteve e sempre estará presente em minha vida, pois, muito mais que mestre, fez-se de ponte, convidando-me a atravessá-la, encorajando-me para que eu pudesse vir a passar para o outro lado, deixando em mim a certeza de que lutando poderei alcançar minhas metas.

À Prof<sup>a</sup>. Dr<sup>a</sup>. **Novita Azevedo Carvalho**, inesquecível professora da disciplina de Patologia da Faculdade de Odontologia da Universidade de Itaúna – Minas Gerais, que me demonstrou ser possível renovar o mundo, se cada pessoa for considerada um ser único e imprescindível na construção da experiência do coletivo. Não há como por palavras ou mesmo ações, agradecer e retribuir às pessoas que conferem inspiração à nossa vida, pois inspiração é algo mágico, que não se retribui em outra moeda.

Aos meus amigos, em especial **Aline, Ivone, Lourdes, Meire, Cecília, Norma, Estela, Eliane, Juliana, Renata, Tissiana, Ana Terezinha, Beatriz, Gladis, Israel, Rebeca, Eduarda, Ana, Nilton e Maudy**, por terem sorrido junto a mim quando o riso era certo, como também trouxeram alegria nos momentos de tristeza. Pela força e estímulos que me fizeram seguir o caminho, quando a esperança ameaçou faltar em algum momento. Pelo olhar sincero que dizia que nada era suficientemente capaz de me fazer parar antes de concluir o caminho.

À amiga e companheira de trabalho, **Sandra Marinho**, não tenho palavras para lhe agradecer, sentirei saudades!!! Mais uma vez, obrigada!!! Somos do MUNDO e nos encontraremos em MINAS GERAIS.

Ao **CNPq** pelo financiamento que possibilitou a minha estadia em Porto Alegre e a realização desta pesquisa.

E a **todos** que por meio de palavras, orações, renúncias e atitudes me incentivaram.

## RESUMO

A técnica de moldagem vascular seguida de corrosão, associada à microscopia eletrônica de varredura (MEV), é um método adequado para descrever a angioarquitetura de diferentes órgãos e para verificar a ocorrência de angiogênese por intussuscepção e por brotamento. O lúmen dos vasos é moldado com resina e a corrosão do tecido circunjacente à resina com solução alcalina. O objetivo do presente estudo foi descrever o padrão vascular do ventre da língua de ratos *Wistar* submetidos ou não a uma ferida na região, verificar a ocorrência de angiogênese por brotamento e por intussuscepção durante a cicatrização em diferentes tempos pós-operatórios. No ventre da língua dos animais não submetidos ao procedimento cirúrgico, foi observada a presença de trama vascular superficial em forma de rede frouxa, e de variações anatômicas dos vasos confluentes das veias raninas. Nos ratos submetidos ao procedimento cirúrgico, no primeiro dia pós-operatório, as extremidades dos capilares venosos seccionados apresentaram forma cônica, e dos capilares arteriais, forma arredondada. No segundo dia pós-operatório, iniciou-se o processo de angiogênese por intussuscepção e por brotamento. No terceiro dia pós-operatório, observou-se também a ocorrência destas angiogênese nos capilares do tecido de granulação. No sétimo dia pós-operatório, todo o leito cirúrgico encontrava-se revascularizado com capilares centrais paralelos entre si e perpendiculares à trama vascular superficial circunjacente. No 14<sup>o</sup> dia pós-operatório, os capilares centrais apresentaram inclinação gradual que, no 21<sup>o</sup> dia, juntamente com a trama vascular superficial, formaram o padrão radial a partir do centro da ferida. O padrão vascular da superfície ventral da língua, 21 dias após o procedimento cirúrgico, ainda não se encontra na mesma organização e disposição do padrão vascular das línguas não submetidas ao procedimento cirúrgico. A ocorrência de angiogênese por intussuscepção e por brotamento é mais freqüente no limite posterior da ferida cirúrgica e no segundo e no terceiro dia pós-operatório.

**Palavras-chave:** angiogênese por intussuscepção, cicatrização, língua, modelo de corrosão, microscopia eletrônica de varredura



## ABSTRACT

The vascular corrosion cast technique associated with SEM (Scanning Electron Microscopy) is a suitable method to define the angioarchitecture of different organs and to verify the development of intussusceptive angiogenesis. The capillary lumen is casted with resin and the surrounding tissues are corroded with alkaline solution. The aim of this study was to describe the vascular pattern of the tongue ventral surface from Wistar rats submitted or not to a surgery in the region and to verify the development of sprouting and intussusceptive angiogenesis during wound healing in different postsurgical periods. Tongue's ventral surface from control rats showed a loose net with small mesh as a superficial capillary plexus and anatomical variations of the confluent vessels of the ranina veins. Rats subjected to surgery showed, on the first postsurgical day, sectioned capillary vein and artery extremities to be conically and round respectively. A process of intussusceptive and sprouting angiogenesis involving the blood vessels of the wound healing was observed on the second day following surgery. On the third postsurgical day the same process of the angiogenesis was observed in the granulation tissue. On the seventh postsurgical day, a complete vascularization of the wound capillary bed was achieved, showing parallel running blood vessels perpendicular to the superficial capillary plexus. On the fourteenth postsurgical day, the central blood capillary vessels presented a radial arrangement from the center of the wound. On day twenty-one after surgery the pattern of the superficial vasculature has not achieved previous pre surgical pattern of blood vessels. Intussusceptive and sprouting angiogenesis occurs more frequently on the root end of surgical wound in the tongue and mainly in the second and third postsurgical days.

**Keywords:** intussusceptive angiogenesis, wound healing, tongue, corrosion cast, scanning electron microscopy

## LISTA DE FIGURAS

Figura 1	Fases básicas da intussuscepção: projeção das paredes vasculares opostas para dentro do lúmen (a e b) e contato entre as células endoteliais (c). Pilar transcapilar formado pela fusão das células endoteliais (d). Fonte: Kurz, Burri e Djonov (2003).....	73
Figura 2	Eletromicrografias de varredura de modelos vasculares com pequenos poros correspondentes à moldagem dos pilares de células endoteliais (c'e d').....	73
Figura 3	Mesa cirúrgica interposta entre os maxilares e amarrilho posicionado nos incisivos inferiores.....	82
Figura 4	<i>Punch</i> .....	82
Figura 5	Posicionamento do <i>punch</i> .....	82
Figura 6	Ferida cirúrgica e fragmento (seta).....	83
Figura 7 A, B, C, D, E, F, G e H	A) Pele abdominal e torácica divulsionadas, B) Visualização do diafragma (setas), C) Rebatimento da porção ventral da cavidade torácica, D) Injeção de heparina no músculo cardíaco; E) Individualização da artéria aorta ascendente, F) Apreensão da artéria aorta descendente, G) Fixação do cateter através de um nó, H) Incisão do átrio direito (seta).....	86
Figura 8A, B e C	A) Resina Mercox <sup>®</sup> , B) Manipulação da resina de baixa viscosidade, C) Transferência do material manipulado para o interior da seringa.....	87

Figura 9 A, B, C, D, E, F, G e H	A) Incisão com lâmina de bisturi desde as comissuras labiais até as articulações temporomandibulares, B) Incisão mais profunda com tesoura romba, C) Afastamento entre mandíbula e maxila, D) Incisão transversal na base da língua, E) Desarticulação das hemimandíbulas, F) Incisão realizada em fundo de sulco lingual, G) Mandíbula, H) Língua dissecada.....	90
Figura 10	Língua submersa em água destilada.....	91
Figura 11	Espécime corroído submerso em água destilada.....	93
Figura 12	Espécime corroído e seco sobre o papel de filtro.....	93
Figura 13	Colagem dos espécimes corroídos sobre as plataformas de alumínio.....	93
Figura 14	Posicionamento do fio de cobre.....	94
Figura 15	Montagem realizada a partir de eletromicrografias da ferida cirúrgica obtida com aumento de 200X, barra = 200µm.....	96
Figura 16	Eletromicrografia de varredura da vascularização superfície ventral da língua e veias raninas (setas).....	100
Figura 17	Eletromicrografia de varredura do padrão vascular da região do ápice da superfície do ventre lingual.....	100
Figura 18	Eletromicrografia de varredura das ramificações da veia ranina no ápice do ventre lingual, 200X de aumento, barra = 200µm.....	100

Figura 19	Eletromicrografia de varredura da veia ranina esquerda com impressões do esfíncter muscular (setas), 266X de aumento, barra = 200µm.....	100
Figura 20	Eletromicrografia de varredura onde se observa vasa vasorum (setas), 150X de aumento, barra = 200µm.....	101
Figura 21A, B, C, D, E e F	Eletromicrografias de varredura que mostram as variações anatômicas dos vasos confluentes das veias raninas, 40X de aumento, barra = 2µm.....	101
Figura 22A, B e C	Eletromicrografias de varredura do padrão vascular da trama vascular superficial do ventre da língua, 139X de aumento, barra = 500µm.....	102
Figura 23	Eletromicrografia de varredura da trama vascular superficial do ventre da língua, evidenciando as alças capilares com o ramo ascendente e descendente (setas vermelhas) e os vasos calibrosos (setas amarelas), 500X de aumento, barra = 100µm.....	102
Figura 24	Eletromicrografia de varredura do padrão vascular da ferida, um dia após o procedimento cirúrgico, 200X de aumento, barra = 200µm .....	104
Figura 25	Eletromicrografia de varredura em que se observam as extremidades dos capilares da trama vascular superficial, localizadas na borda da ferida cirúrgica, um dia após o procedimento cirúrgico (setas), 800X de aumento, barra = 50µm.....	104

Figura 26	Eletromicrografia de varredura em que se observam a extremidade cônica da vênula, e as impressões dos núcleos das células endoteliais (setas), 2000X de aumento, barra = 20µm.....	104
Figura 27	Eletromicrografia de varredura em que se observam, na extremidade arredondada da arteríola, as impressões dos núcleos das células endoteliais (setas), 2400X de aumento, barra = 20µm.....	104
Figura 28	Eletromicrografia de varredura em que se observa a impressão do tampão plaquetário na extremidade da arteríola (seta), 6000X de aumento, barra = 10µm.....	104
Figura 29A e B	Eletromicrografia 29A em que se observa a presença de rugosidade presente em artérias localizadas no leito da ferida cirúrgica, 500X de aumento, barra = 100µm; eletromicrografia 28B observam-se as impressões isoladas, ovóides e mais profundas (setas), 4000X de aumento, barra = 10µm.....	105
Figura 30A e B	Eletromicrografias de varredura do padrão vascular do leito da ferida cirúrgica em que se visualiza a presença dos feixes vasculares dos músculos intrínsecos da língua (seta) entre os vasos calibrosos, (30A) 200X de aumento, barra = 200µm; (30B) 900X de aumento, barra = 50µm.....	105
Figura 31	Eletromicrografia de varredura em que se observa o posicionamento oblíquo dos capilares em relação aos vasos que compõem o septo lingual (setas), 400X de aumento, barra = 100µm.....	106

Figura 32	Eletromicrografia de varredura do padrão vascular da ferida, dois dias após o procedimento cirúrgico, 2000X de aumento, barra = 200µm.....	107
Figura 33	Eletromicrografia de varredura da borda da ferida, dois dias após o procedimento cirúrgico, em que se observa o direcionamento das alças capilares da trama vascular superficial para o centro da ferida, 200X de aumento, barra = 200µm.....	107
Figura 34A, B e C	Eletromicrografias de varredura em que se observa angiogênese por intussuscepção (setas), dois dias após o procedimento cirúrgico; (34A e B) 10 000X de aumento, barra = 200µm e (34C) 6000X de aumento, barra = 10µm.....	108
Figura 35A e B	Eletromicrografias de varredura em que se observa angiogênese por intussuscepção (seta) em alça capilar da trama vascular superficial da borda da ferida, dois dias após o procedimento cirúrgico; (35A) 1500X de aumento, barra = 20µm e (35B) 6000X de aumento, barra = 10µm.....	108
Figura 36A e B	Eletromicrografias de varredura em que se observa angiogênese por brotamento (setas), dois dias após o procedimento cirúrgico; (36A) 3000X de aumento, barra = 20µm e (36B) 2400X de aumento, barra = 20µm .....	108
Figura 37A B e C	Eletromicrografias de varredura em que se observa angiogênese por brotamento em capilar da trama vascular superficial da borda da ferida, dois dias após o procedimento cirúrgico; (37A) 3000X de aumento, barra = 100µm; (37B) 1500X de aumento, barra = 20µm e (37C) 6000X de aumento, barra = 10µm.....	108

Figura 38	Eletromicrografia de varredura do padrão vascular da ferida, três dias após o procedimento cirúrgico; 200X de aumento, barra = 200µm.....	109
Figura 39	Eletromicrografia de varredura do padrão vascular do tecido de granulação, três dias após o procedimento cirúrgico; 300X de aumento, barra = 200µm.....	109
Figura 40	Eletromicrografia de varredura em que se observa que a revascularização do limite posterior da ferida é mais rápida; 45X de aumento, barra = 1mm .....	109
Figura 41A, B e C	Eletromicrografias de varredura onde se observa angiogênese por brotamento (setas) presente nos vasos que compõem a vascularização do tecido de granulação da ferida, três dias após o procedimento cirúrgico; (41A) 2400X de aumento, barra = 20µm; (41B) 1200X de aumento, barra = 50µm e (41C) 3000X de aumento, barra = 20µm .....	110
Figura 42A, B, C, D e E	Eletromicrografias de varredura em que se observa angiogênese por intussuscepção (setas) presente nos vasos que compõem a vascularização do tecido de granulação, três dias após o procedimento cirúrgico (setas); (42A, B, C e D) 4800X de aumento, barra = 10µm; (42E) 10000X de aumento, barra = 10µm e (42F) 12000X de aumento, barra = 5µm .....	110
Figura 43A, B e C	Eletromicrografias de varredura em que se observa angiogênese por intussuscepção (seta) na alça capilar da trama vascular superficial da borda da ferida, dois dias após o procedimento cirúrgico; (43A) 400X de aumento, barra = 10µm; (43B) 1500X de aumento, barra = 20µm e (43C) 9000X de aumento, barra = 5µm.....	111

Figura 44	Eletromicrografia de varredura do padrão vascular da ferida cirúrgica, sete dias após o procedimento cirúrgico; 200X de aumento, barra = 200µm .....	112
Figura 45	Eletromicrografia de varredura em que se observa o conjunto de capilares localizados no centro da ferida, sete dias após o procedimento cirúrgico; 200X de aumento, barra = 200µm.....	112
Figura 46	Eletromicrografia de varredura em que se observa o direcionamento oblíquo das alças capilares da trama vascular superficial para o centro da ferida, sete dias após o procedimento cirúrgico; 300X de aumento, barra = 200µm.....	112
Figura 47	Eletromicrografia de varredura do padrão vascular da ferida, 14 dias após o procedimento cirúrgico; 200X de aumento, barra = 200µm.....	113
Figura 48	Eletromicrografia de varredura em que se observa a disposição dos capilares da trama vascular superficial neoformada, 14 dias após o procedimento cirúrgico; 400X de aumento, barra = 100µm.....	113
Figura 49	Eletromicrografia de varredura em que se verifica a anastomose do capilar da trama vascular superficial com vasos localizados sob a mesma (seta); 300X de aumento, barra = 20µm.....	114
Figura 50	Eletromicrografia de varredura do padrão vascular da ferida, 21 dias após o procedimento cirúrgico; 200X de aumento, barra = 200µm.....	115



- Figura 51 Eletromicrografia de varredura em que se observa o padrão vascular presente no centro da ferida, 21 dias após o procedimento cirúrgico; 200X de aumento, barra = 20µm..... 115
- Figura 52 Eletromicrografia de varredura em que se observa o estreitamento alongado (seta) na extremidade do capilar localizado no centro da ferida, 21 dias após o procedimento cirúrgico; 3000X de aumento, barra = 20µm ..... 115
- Figura 53A e B Eletromicrografia de varredura em que se observa o padrão radial (A) e o padrão original da trama vascular superficial (B); 200X de aumento, barra = 200µm..... 116
- Figura 54 Eletromicrografia de varredura em que se observa o espaço avascular existente entre os feixes da trama vascular superficial neoformada (setas); 200X de aumento, barra = 200µm..... 116

## LISTA DE ABREVIÇÕES

<b>°C</b> -	grau Celsius
<b>µm</b> -	micrometro
<b>bFGF</b> -	<i>basic fibroblast growth factor</i> fator básico de crescimento de fibroblastos
<b>cm</b> -	centímetro
<b>cm<sup>2</sup></b> -	centímetro quadrado
<b>g</b> -	grama
<b>HCl</b>	ácido clorídrico
<b>ICAM-2</b>	<i>intercellular adhesion molecule-2</i> molécula de adesão intercelular-2
<b>kg</b> -	quilograma
<b>KOH</b> -	hidróxido de potássio
<b>kV</b> -	quilovolt
<b>MET</b> -	microscopia eletrônica de transmissão
<b>MEV</b> -	microscopia eletrônica de varredura
<b>mg</b> -	miligrama
<b>mg/g</b> -	miligrama por grama
<b>mg/kg</b> -	miligrama por quilograma
<b>mL</b> -	mililitro
<b>mL/h</b> -	mililitro por hora
<b>mL/min</b> -	mililitro por minuto
<b>mm</b> -	milímetro
<b>NaOH</b> -	hidróxido de sódio
<b>nm</b> -	nanômetro
<b>PDGF</b> -	<i>platelet-derived growth factor</i> fator de crescimento derivado de plaquetas
<b>UI</b> -	unidades internacionais
<b>V</b> -	Volt
<b>VEGF</b> -	<i>vascular endothelial growth factor</i> fator de crescimento do endotélio vascular

## SUMÁRIO

<b>1 INTRODUÇÃO.....</b>	<b>24</b>
<b>2 REVISÃO DA LITERATURA.....</b>	<b>27</b>
2.1 Técnica de moldagem vascular seguida de corrosão.....	28
2.1.1 <i>Etapas da técnica</i> .....	29
2.1.1.1 Tratamento pré-moldagem.....	30
2.1.1.2 Moldagem vascular com resina.....	35
2.1.1.3 Corrosão.....	38
2.1.1.4 Dissecção.....	40
2.1.1.5 Secagem.....	40
2.1.1.6 Montagem e tratamento condutivo.....	42
2.1.1.7 Análise por MEV.....	45
2.1.2 <i>Vantagens e desvantagens da técnica</i> .....	47
2.2 Língua.....	49
2.2.1 <i>Vascularização da língua</i> .....	52
2.1.1.1 Vascularização da língua pela técnica de moldagem vascular seguida de corrosão.....	52
2.3 Cicatrização.....	60
2.3.1 <i>Fase inflamatória</i> .....	61
2.3.2 <i>Fase proliferativa</i> .....	63
2.3.3 <i>Fase de remodelação</i> .....	65
2.4 Angiogênese.....	69
2.4.1 <i>Angiogênese por brotamento</i> .....	70
2.3.1 <i>Angiogênese por intussuscepção</i> .....	71

<b>3 PROPOSIÇÃO.....</b>	<b>76</b>
3.1 Objetivos.....	77
<b>4 METODOLOGIA .....</b>	<b>78</b>
4.1 Delineamento da pesquisa.....	79
4.2 Aprovação do protocolo de pesquisa.....	79
4.3 Amostra.....	79
4.4 Grupos.....	80
4.4.1 Grupo de animais não submetidos ao procedimento cirúrgico.....	80
4.4.1 Grupos de animais submetidos ao procedimento.....	80
4.5 Procedimento cirúrgico.....	81
4.6 Moldagem vascular com resina.....	83
4.6.1 Fixação do cateter e a perfusão.....	84
4.6.2 Manipulação da resina de baixa viscosidade.....	87
4.6.3 Polimerização da resina.....	88
4.7 Dissecção da língua.....	89
4.8 Corrosão e secagem dos espécimes.....	91
4.9 Montagem dos espécimes sobre as plataformas de alumínio.....	93
4.10 Metalização dos espécimes.....	94
4.11 Análise dos espécimes por MEV.....	95
<b>5 RESULTADOS.....</b>	<b>97</b>
5.1 Vascularização do ventre da língua do grupo de animais <i>não submetidos ao procedimento cirúrgico</i> .....	98
5.2 Vascularização do ventre da língua dos grupos de animais <i>submetidos ao procedimento cirúrgico</i> .....	103
5.2.1 Grupo 1 (um dia após o procedimento cirúrgico).....	103
5.2.2 Grupo 2 (dois dias após o procedimento cirúrgico).....	106
5.2.3 Grupo 3 (três dias após o procedimento cirúrgico).....	109
5.2.4 Grupo 4 (sete dias após o procedimento cirúrgico).....	111
5.2.5 Grupo 5 (14 dias após o procedimento cirúrgico).....	112

5.2.6 Grupo 6 (21 dias após o procedimento cirúrgico).....	114
<b>6 DISCUSSÃO.....</b>	<b>117</b>
<b>7 CONSIDERAÇÕES FINAIS.....</b>	<b>126</b>
<b>REFERÊNCIAS.....</b>	<b>128</b>
<b>APÊNDICES.....</b>	<b>140</b>
<b>ANEXOS.....</b>	<b>142</b>
<b>BIOGRAFIA.....</b>	<b>145</b>



PUCRS

---

# ***1 INTRODUÇÃO***

## 1 INTRODUÇÃO

Há mais de três décadas, a técnica de modelo de corrosão vascular associada à microscopia eletrônica de varredura (MEV) tem sido utilizada em pesquisas com o objetivo de descrever o padrão vascular de diferentes estruturas e órgãos (MURAKAMI, 1971). A vascularização da superfície dorsal da língua tem sido objeto de vários estudos por esta técnica (SELLISETH; SELVIG, 1993; MAKIYAMA et al., 1998a; LOPES et al., 2002; KRAETHER NETO, 2005). Porém, poucos relatam as características morfológicas da superfície ventral da língua (HOFER; CASTENHOLZ; ZÖLTZER, 1993) e até então, não foi descrito o padrão vascular desta superfície na aplicação da técnica.

O processo de cicatrização de ferida cirúrgica pela técnica de modelo de corrosão vascular já foi avaliado em diferentes sítios anatômicos tais como gengiva de cachorros (NOBUTO et al., 1987), pele de ratos (PHILLIPS et al., 1991) e palato de ratos Wistar (SELLISETH; SELVIG, 1995b). O procedimento cirúrgico estimula a angiogênese, um dos eventos biológicos da fase proliferativa do processo de cicatrização, o qual também tem sido estudado pela técnica de modelo de corrosão vascular (NOBUTO et al., 1987; PHILLIPS et al., 1991; SELLISETH; SELVIG, 1995b; WADORF; FEWKES, 1995).

A angiogênese é a formação vascular a partir de vasos preexistentes (AUSPRUNK; FOLKMAN, 1977), podendo ocorrer tanto pelo mecanismo de brotamento, quanto pelo de intussuscepção. Embora ambos os mecanismos angiogênicos levem à amplificação do sistema capilar, os mesmos envolvem

diferentes tipos de células e são regulados por diferentes moléculas (DJONOV; BAUM; BURRI, 2003).

A angiogênese por brotamento implica degradação da membrana basal dos vasos sanguíneos, proliferação e migração de células endoteliais, formação de um broto sólido de células endoteliais conectado ao vaso, reestruturação do lúmen vascular do broto e a maturação funcional do endotélio (AUSPRUNK; FOLKMAN, 1977; RISAU, 1997; BURRI; HLUSCHUK; DJONOV, 2004).

A angiogênese por intussuscepção, ou seja, a invaginação de um determinado segmento do vaso para dentro do seu lúmen, consiste na inserção de novos pilares teciduais transcapilares, aumentando em tamanho e permitindo o crescimento do sistema vascular (DJONOV; BAUM; BURRI, 2003; DJONOV et al., 2000; BURRI et al., 2004).

Uma das grandes contribuições científicas da técnica de modelo de corrosão vascular foi a elucidação da angiogênese por intussuscepção (CADUFF et al., 1986). Quando o lúmen vascular apresenta pilares teciduais transcapilares, e é moldado com resina de baixa viscosidade, o modelo vascular obtido após corrosão é caracterizado pela presença de pequenos poros correspondentes à moldagem dos pilares (DJONOV et al., 2000; DJONOV; BAUM; BURRI, 2003; NOTOYA et al., 2003; BURRI et al., 2004).

O objetivo do presente estudo foi descrever o padrão vascular da superfície ventral da língua de ratos *Wistar* submetidos ou não a um procedimento cirúrgico e verificar a ocorrência de angiogênese por intussuscepção durante a cicatrização de ferida em ventre da língua pela técnica de modelo de corrosão vascular associada à MEV.





PUCRS

---

## ***2 REVISÃO DE LITERATURA***

## 2 REVISÃO DE LITERATURA

### 2.1 Técnica de moldagem vascular seguida de corrosão

A técnica de moldagem vascular seguida de corrosão associada à MEV tem sido aplicada no estudo do padrão vascular de órgãos e tecidos normais, de processos patológicos e de estruturas em desenvolvimento (LAMETSCHWANDTNER; LAMETSCHWANDTNER; WEIGER, 1990; DeRUITER et al., 1991). Os modelos vasculares destes órgãos e tecidos são obtidos pela moldagem do lúmen dos vasos com resina de baixa viscosidade seguida da corrosão, com solução alcalina, do tecido circunjacente à resina polimerizada (WEEKES; SIMS, 1986; HODDE; STEEBER; ALBRECHT, 1990; OHTA et al., 1992; SUGIOKA; IKE, 1993; PIETTE; LAMETSCHWANDTNER, 1994; SELLISETH; SELVIG, 1995b; KRONKA; WATANABE; SILVA, 2001).

O modelo de corrosão vascular fornece a angioarquitetura da estrutura anatômica (AHARINEJAD; BÖCK, 1994), sendo que alguns dos aspectos morfológicos observados são: o arranjo tridimensional da vascularização, o diâmetro vascular, a impressão das células endoteliais e dos seus núcleos na superfície do modelo vascular, bem como o trajeto das arteríolas e vênulas que compõem a estrutura avaliada (HOSSLER; DOUGLAS, 2001).

A execução da técnica de moldagem vascular seguida de corrosão tem sido freqüentemente realizada em animais experimentais, tais como cão (KOGUSHI et al., 1988), coelho (KRONKA; WATANABE; SILVA, 2001), *hamster* (HOSSLER et al., 1991), rato *Wistar* (SUGIOKA; IKE, 1993; BORBA, 2004; KRAETHER NETO, 2005), rato *Fisher 344* (PITHAN, 2005) e embrião de ave (DeRUITER et al., 1991; CARRETERO et al., 1993), devido à facilidade de acesso e manipulação dos mesmos (MARTÍN-ORTI et al., 1999). Geralmente, os animais de laboratório, por serem de pequeno porte, possibilitam a moldagem de todo o sistema vascular quando a cânula é introduzida via ventrículo esquerdo e fixada na artéria aorta ascendente (KRONKA; WATANABE; SILVA, 2001; PITHAN, 2005). De acordo com Martín-Orti et al. (1999), a execução da moldagem de todo o sistema vascular de um animal de grande porte é praticamente impossível. Porém, é viável quando se disseca um dos vasos responsáveis pela vascularização do órgão a ser moldado para a fixação da cânula.

A técnica de moldagem vascular seguida de corrosão também pode ser realizada em estruturas anatômicas a serem removidas cirurgicamente (LAMETSCHWANDTNER et al., 2004; SANGIORGI et al., 2004). Lametschwandtner et al. (2004) avaliaram a angioarquitetura de *vasa vasorum* de cinco segmentos de veia safena, obtidos de cinco pacientes idosos. Os segmentos de veia safena foram transportados para o laboratório em recipiente com gelo e solução de heparina e moldados com resina entre seis e 10 horas após a dissecação. Sangiorgi et al. (2004) executaram a técnica de moldagem vascular seguida de corrosão em um dedo humano extranumerário. Mas para isso, houve necessidade de dissecação do pedúnculo vascular do dedo, cinco minutos após a sua amputação, para possibilitar a fixação da cânula e a execução da técnica de modelo de corrosão vascular.

### 2.1.1 Etapas da técnica

Após a escolha do animal ou da estrutura anatômica, as principais etapas a serem realizadas para a execução da técnica de moldagem vascular

seguida de corrosão são: (a) tratamento pré-moldagem, (b) moldagem vascular com resina, (c) corrosão, (d) a dissecação, (e) secagem, (f) montagem, (g) tratamento condutivo e (h) análise pela MEV (LAMETSCHWANDTNER; LAMETSCHWANDTNER; WEIGER, 1990; SANGIORGI et al., 2004; PITHAN, 2005).

#### 2.1.1.1 Tratamento pré-moldagem

De acordo com Lametschwandtner, Lametschwandtner e Weiger (1990), os procedimentos realizados durante o tratamento pré-moldagem são a administração de anticoagulante e de anestésico; a escolha do vaso para a fixação da cânula e a lavagem dos vasos a serem moldados. Variações na ordem de execução dos procedimentos da etapa de pré-moldagem podem ocorrer, como a realização da anestesia antes da administração de anticoagulante (HODDE; STEEBER; ALBRECHT, 1990; SUGIOKA; IKE, 1993; AHARINEJAD; BÖCK, 1994; SELLISETH; SELVIG, 1995a; KRONKA; WATANABE; SILVA, 2001; BORBA, 2004; KRAETHER NETO, 2005).

Como a remoção de todo sangue contido nos vasos é um pré-requisito importante para o completo preenchimento do sistema vascular de tecidos ou órgãos com material de moldagem (LAMETSCHWANDTNER; LAMETSCHWANDTNER; WEIGER, 1990), a administração de anticoagulante, como a heparina, tem sido comumente utilizada (BÉLISLE; SAINTE-MARIE, 1990; HODDE; STEEBER; ALBRECHT, 1990; YU et al., 1992; SUGIOKA; IKE, 1993; AHARINEJAD; BÖCK, 1994; YU et al., 1994; SELLISETH; SELVIG, 1995a; EL-AGROUDI; SELLISETH; SELVIG, 1998; BORBA, 2004; KRAETHER NETO, 2005). A heparina pode ser injetada subcutaneamente antes da eutanásia (EL-AGROUDI; SELLISETH; SELVIG, 1998; SELLISETH; SELVIG, 1995a) ou no músculo cardíaco durante a eutanásia, em posologias que variam entre 200 e 2000UI /kg de peso do animal (BÉLISLE; SAINTE-MARIE, 1990; BORBA, 2004; KRAETHER NETO, 2005).

Martín-Orti et al. (1999) compararam a qualidade dos modelos vasculares de 60 órgãos de animais de grande porte. Em um grupo, a heparina foi

administrada por via endovenosa, 15 minutos antes da injeção do anestésico; em outro grupo, a heparina foi perfundida juntamente com solução salina, para a lavagem do sistema circulatório. Os autores não detectaram nenhuma diferença macroscópica na replicação e na qualidade dos modelos vasculares entre os grupos.

Para a dissecação do vaso onde a cânula vai ser fixada, o animal deve ser anestesiado (KOGUSHI et al., 1988; HODDE; STEEBER; ALBRECHT, 1990; SUGIOKA; IKE, 1993). Geralmente, o rato *Wistar* adulto é anestesiado por via intraperitoneal com pentobarbital sódico (Nembutal<sup>®</sup>) na dose de 40mg/kg (SUGIOKA; IKE, 1993; AHARINEJAD; BÖCK, 1994).

Borba (2004) e Kraether Neto (2005) administraram 100mg/kg do relaxante muscular quetamina (Dopamin<sup>®</sup>) associado a 10mg/kg do anestésico xilazina (Anasedan<sup>®</sup>), via intraperitoneal, em ratos *Wistar* adultos. Piette e Lametschwandtner (1994) e Pithan (2005) realizaram a anestesia do animal por via inalatória com éter.

A escolha da cânula deve ser de acordo com o diâmetro do vaso que vai fixá-la. A cânula pode ser de vidro (LAMETSCHWANDTNER et al., 2004) ou de polietileno (PHILLIPS; WHITEHEAD; KNIGHTON, 1991; EL-AGROUDI; SELLISETH; SELVIG, 1998; BELZ; AUCHTERLONIE, 1995; KRAETHER NETO, 2005; PITHAN, 2005) e a sua inserção no vaso pode ser feita com o auxílio de um micromanipulador mecânico (OKADA; AHARINEJAD, 1997; LAMETSCHWANDTNER et al., 2004) ou manualmente (BORBA, 2004; KRAETHER NETO, 2005).

A cânula deve ser inserida e fixada no vaso responsável pela vascularização da região a ser moldada. Assim, a artéria carótida (WEEKES; SIMS, 1986; SELLISETH; SELVIG, 1995b) e veias jugulares (KOGUSHI et al., 1988) podem ser utilizadas para a moldagem da região da cabeça e pescoço. Quando a fixação da cânula é realizada na artéria aorta descendente (AHARINEJAD; BÖCK, 1994), ocorre a moldagem de diferentes órgãos localizados na região inferior do corpo do animal.

Como em pesquisa odontológica as estruturas usualmente analisadas localizam-se na região de cabeça e pescoço, Borba (2004) e Verli et al. (2006)

acrescentaram à técnica a apreensão e a ligadura da artéria aorta descendente, após a fixação da cânula na artéria aorta ascendente. De acordo com os autores, o objetivo deste procedimento é evitar o fluxo da resina para a região posterior, o que limita a moldagem para a região de cabeça e pescoço e patas dianteiras do animal.

Segundo Lametschwandtner, Lametschwandtner e Weiger (1990), a completa moldagem do órgão ou tecido a ser estudado ocorre quanto menor for a rede capilar interposta entre o local da injeção e o órgão-alvo. Em 1991, Fujimura e Nozaka realizaram a ligadura das artérias subclávias para moldagem da região de cabeça e pescoço de *Suncus murinus*, um mamífero insetívoro. Kraether Neto (2005), além da apreensão da aorta descendente, realizou a clipagem das artérias subclávias direita e esquerda, com o objetivo de evitar o fluxo de resina para as patas dianteiras e facilitar a moldagem da língua e da região de cabeça e pescoço de rato *Wistar*.

Após a fixação da cânula no vaso escolhido, é necessária a realização de uma incisão, em um vaso que não nutre o órgão-alvo a ser moldado, para que ocorra o extravasamento do sangue e das soluções perfundidas com finalidade de lavagem dos vasos (WEEKES; SIMS, 1986; KOGUSHI et al., 1988; AHARINEJAD; BÖCK, 1994; FUJIMURA; NOZAKA, 1991; SELLISETH; SELVIG, 1995b).

A quantidade necessária de soluções para a lavagem varia de acordo com o tamanho do sistema circulatório a ser moldado. A principal solução perfundida para a lavagem é a solução salina (MAKIYAMA et al., 1998a, 1998b; NINOMIYA, 2000; OJIMA, 2001), utilizada a uma temperatura que varia entre 37 e 40°C (WEEKES; SIMS, 1986; OJIMA et al., 1997; MOTOYAMA; WATANABE, 2001; NINOMIYA; INOMATA, 2005; PITHAN, 2005), podendo ser perfundida associada à heparina (HODDE; STEEBER; ALBRECHT, 1990; BÉLISLE; SAINTE-MARIE, 1990; YU et al., 1992; SUGIOKA; IKE, 1993; AHARINEJAD; BÖCK, 1994, YU et al., 1994; OKADA; AHARINEJAD, 1997; EL-AGROUDI; SELLISETH; SELVIG, 1998; SANGIORGI et al., 2004). Outras soluções também podem ser utilizadas para a lavagem, como a solução salina tamponada com fosfato (DeRUITER et al., 1991; PÉREZ-APARICIO et al., 1996; MARTÍN-ORTI et al., 1999), solução de *Tyrode* (AHARINEJAD; BÖCK, 1994; OKADA; AHARINEJAD, 1997) ou solução de *Ringer* (TAKAHASHI; KISHI; KIM, 1982; OJIMA et al., 1996a; OJIMA et al., 1997).

As soluções para a lavagem dos vasos, contidas em uma seringa, podem ser perfundidas manualmente (FUJIMURA; NOZAKA, 1991; OJIMA et al., 1997; NINOMIYA, 2000; MOTOYAMA; WATANABE, 2001; BORBA, 2004; KRAETHER NETO, 2005; NINOMIYA; INOMATA, 2005) ou com o auxílio de um perfusor que mantém a velocidade da injeção constante (BÉLISLE; SAINTE-MARIE, 1990; SANGIORGI et al., 2004; McMULLAN; HANLEY; RIEMER, 2004; PITHAN, 2005).

A velocidade de perfusão para a lavagem vascular é diretamente proporcional ao tamanho do animal ou da estrutura a ser perfundida. Bélisle e Sainte-Marie (1990) empregaram uma velocidade de perfusão de 60mL/min em ratos *Sprague-Dawley* adultos, com peso entre 200 e 225g. Pithan (2005) empregou uma velocidade de perfusão igual a 62mL/h em ratos *Fisher 344*, recém-nascidos, com idades entre sete e 16 dias.

Yoshida e Chiba (1992) substituíram a lavagem com solução salina do sistema vascular de embriões de rato pela perfusão de resina diluída com metilmetacrilato, com intuito de promover a remoção do sangue e favorecer a penetrabilidade inicial do material de moldagem.

Martín-Orti et al. (1999) não observaram nenhuma diferença na qualidade dos modelos vasculares obtidos com e sem lavagem do sistema vascular, antes da injeção da resina. Os autores, ao analisarem os modelos vasculares, não encontraram impressão de células sangüíneas nos mesmos. Isto aconteceu porque o fluxo da resina durante a injeção foi suficiente para promover a remoção de todo sangue.

As soluções fixadoras tais como glutaraldeído, formaldeído e paraformaldeído, em diferentes concentrações, são perfundidas para a realização da pré-fixação dos vasos (HODDE; STEEBER; ALBRECHT, 1990; SELLISETH; SELVIG, 1995a, 1995b; OJIMA et al., 1997). A pré-fixação vascular, de acordo com Lametschwandtner, Lametschwandtner e Weiger (1990), evita o extravasamento de resina do interior dos vasos para os tecidos, principalmente quando se utiliza moldagem com resina diluída. Para Kishi, Takahashi e Trowbridge (1990), a utilização da pré-fixação vascular é também designada para minimizar a expansão

vascular durante a perfusão de resina, o que possibilita avaliar o exato calibre vascular.

Ao realizar a pré-fixação dos vasos de ratos *Wistar*, Selliseth e Selvig (1995b) utilizaram 40mL de solução de tampão fosfato-salina com 4% de formaldeído e 1% de glutaraldeído. Em outro estudo com a mesma espécie, Selliseth e Selvig (1995a) empregaram a solução de paraformaldeído à temperatura de 40°C por quatro minutos. Segundo Selliseth e Selvig (1995b), a pré-fixação dos vasos tem por finalidade aumentar a resistência de suas paredes para serem moldadas com a resina.

A etapa da pré-fixação não é realizada quando se aplica a técnica de moldagem vascular seguida de corrosão em tecidos embrionários ou fetais (DeRUITER et al., 1991; CARRETERO et al., 1993; PITHAN, 2005) e quando ela ocorre, utilizam-se soluções menos concentradas (HODDE; STEEBER; ALBRECHT, 1990; PÉREZ-APARICIO et al., 1996). Para a pré-fixação vascular de camundongos, com idades entre oito e 20 semanas, Hodde, Steeber e Albrecht (1990) empregaram a solução de glutaraldeído 0,5% em tampão fosfato-salina. Pérez-Aparicio et al. (1996) utilizaram entre 2 e 3mL de tampão fosfato-salina, paraformaldeído 2% e glutaraldeído 0,5% para a pré-fixação de embriões de galinha.

DeRuiten et al. (1991) e Carretero et al. (1993), ao trabalharem com embriões de galinha e Pithan (2005), com ratos *Fischer 344* com idades entre sete e 16 dias, não utilizaram solução pré-fixadora. Geralmente, quando não se utiliza a pré-fixação dos vasos, a moldagem vascular pode ser realizada com resina Mercocox<sup>®</sup> diluída (DeRUITER et al., 1991; CARRETERO et al., 1993; PITHAN, 2005).

A perfusão de solução salina após a realização da pré-fixação é recomendada para que a solução fixadora seja eliminada antes da moldagem vascular com resina (BORBA, 2004; KRAETHER NETO, 2005; VERLI et al., 2006).



### 2.1.1.2 Moldagem vascular com resina

Murakami (1971) foi o primeiro pesquisador que utilizou o monômero metilmetacrilato em seu protocolo de moldagem vascular, para a obtenção de modelos vasculares a serem analisados por MEV.

A resina Mercocox<sup>®</sup>, material de moldagem vascular à base de metilmetacrilato, é amplamente empregada nas pesquisas de modelo de corrosão vascular (KOGUSHI et al., 1988; CASTENHOLZ, 1989; HODDE; STEEBER; ALBRECHT, 1990; OHSHIMA; YOSHIMA; KOBAYASHI, 1990; PHILLIPS; WHITEHEAD; KNIGHTON, 1991; AHARINEJAD; BÖCK, 1994; SELLISETH; SELVIG, 1995a, 1995b; OJIMA et al., 1996a, 1997; EL-AGROUDI; SELLISETH; SELVIG, 1998; MAKIYAMA et al., 1998a, 1998b; MARTÍN-ORTI et al., 1999; NINOMIYA, 2000; KRONKA; WATANABE; SILVA, 2001; BORBA, 2004; LAMETSCHWANDTNER et al., 2004; McMULLAN; HANLEY; RIEMER, 2004; KRAETHER NETO, 2005; NINOMIYA; INOMATA, 2005; PITHAN, 2005). Há quatro diferentes tipos de resina Mercocox<sup>®</sup> comercialmente disponíveis: CI *clear*, CI-2B *blue*, CI- 2R *red* e CI-2Y *yellow* (MARTÍN-ORTI et al., 1999).

Os materiais de moldagem vascular desenvolvidos pela indústria visam preencher os seguintes critérios: ser atóxico para o pesquisador; não causar alterações morfológicas aos tecidos e vasos sangüíneos; ter baixa viscosidade; possuir partículas suficientemente pequenas para preencherem os capilares; não penetrar nos tecidos e seus espaços intersticiais; polimerizar dentro de três a 15 minutos; replicar delicadas conexões e estruturas lumbais e endoteliais; não sofrer contrações durante a polimerização; permitir microdissecção; ser resistente ao processo de corrosão; ser visível durante a dissecção com auxílio de lupa estereoscópica; manter a configuração estrutural durante a secagem; ser condutor de elétrons; não sofrer alterações durante o tratamento condutivo; ser resistente ao bombardeamento de elétrons; produzir eletromicrografias de boa qualidade e permitir análise quantitativa. Nenhuma das resinas empregadas disponíveis comercialmente preenche todos estes requisitos (LAMETSCHWANDTNER; LAMETSCHWANDTNER; WEIGER, 1990).

Martín-Orti et al. (1999) compararam a penetrabilidade e a resistência dos modelos vasculares obtidos de diferentes tipos de resina Mercocox<sup>®</sup> à tensão de aceleração de elétrons provenientes do microscópio eletrônico de varredura. Os autores utilizaram as resinas CI *clear*, CI-2B *blue*, CI-2R *red* e CI-2Y *yellow* e observaram que a resina CI *clear* apresentava melhor penetrabilidade e maior resistência à tensão de aceleração de elétrons, em relação às demais resinas testadas. Além disso, notaram que a impressão dos núcleos das células endoteliais ocorria com mais frequência na superfície dos modelos vasculares moldados com resina CI *clear*. Observaram, também, que a polimerização das resinas CI-2B *blue*, CI-2R *red* não era tão homogênea.

A Batson<sup>®</sup> 17 é outra resina utilizada para a moldagem vascular (BÉLISLE; SAINTE-MARIE, 1990; MARTÍN-ORTI et al., 1999). Martín-Orti et al. (1999) observaram que a penetrabilidade da resina Batson<sup>®</sup> 17 era menor e que não havia nenhuma diferença em termos de resistência à tensão de aceleração de elétrons, quando comparada aos diferentes tipos de resina Mercocox<sup>®</sup>. Quando as resinas Batson<sup>®</sup> 17 e Mercocox<sup>®</sup> foram empregadas na forma diluída, os modelos apresentaram boa resistência à aceleração de elétrons.

Há pesquisadores (YU et al., 1992; SUGIOKA; IKE, 1993; YU et al., 1994; OKADA; AHARINEJAD, 1997; CHEN; ZHANG; DUAN, 2003) que preparam a formulação da resina a ser utilizada para a moldagem vascular, não empregando resinas disponíveis comercialmente. Outros, utilizam a resina Mercocox<sup>®</sup> diluída com o monômero de metilmetacrilato para execução da moldagem vascular de diferentes estruturas anatômicas, tais como túbulos mesonéfricos do rim de embriões de galinha (CARRETERO et al., 1993), língua de rato *Wistar* (SELLISETH; SELVIG, 1993), rim de rato (AHARINEJAD; BÖCK, 1994), gônada de embriões de galinha (PÉREZ-APARICIO et al., 1996), ouvido de coelho (NINOMIYA, 2000), olhos de *hamster* (NINOMIYA; INOMATA, 2005) e trajeto de erupção de molares de ratos *Fischer 344* (PITHAN, 2005).

De acordo com Lametschwandtner, Lametschwandtner e Weiger (1990), quanto menor for a viscosidade da resina para a moldagem vascular, maior será a sua contração durante a polimerização. As resinas diluídas se contraem mais do que as resinas não diluídas.

Martín-Orti et al. (1999) observaram boa penetrabilidade durante a perfusão das resinas Mercocox<sup>®</sup> ou Batson<sup>®</sup> diluídas. Os modelos vasculares obtidos a partir destas resinas apresentaram alta resolução para a impressão dos núcleos das células endoteliais ao serem analisados pela MEV.

Para que a moldagem fique homogênea, é necessário que a perfusão seja realizada com uma velocidade de injeção ideal. Assim, se a velocidade de injeção for lenta, a moldagem do sistema vascular fica incompleta; caso a velocidade de injeção seja rápida, ocorre a ruptura dos vasos (LAMETSCHWANDTNER; LAMETSCHWANDTNER; WEIGER, 1990).

A perfusão da resina contida na seringa para a moldagem vascular, assim como na lavagem vascular, pode ser feita manualmente (FUJIMURA; NOZAKA, 1991; OJIMA et al., 1996a; OJIMA et al., 1997; NINOMIYA, 2000; MOTOYAMA; WATANABE, 2001; BORBA, 2004; KRAETHER NETO, 2005; NINOMIYA; INOMATA, 2005) ou com o auxílio de um perfusor que mantém a velocidade de injeção constante (BÉLISLE; SAINTE-MARIE, 1990; SANGIORGI et al., 2004; McMULLAN; HANLEY; RIEMER, 2004; PITHAN, 2005).

Quando se utiliza o perfusor para perfundir a resina, pode ser necessário o ajuste da velocidade de injeção para que se obtenha boa replicação dos modelos vasculares da estrutura-alvo (BÉLISLE; SAINTE-MARIE, 1990; McMULLAN; HANLEY; RIEMER, 2004; PITHAN, 2005). De acordo com Lametschwandtner, Lametschwandtner e Weiger (1990), a velocidade de perfusão da resina é ideal quando, após a perfusão, o nariz do animal se apresenta sem secreções e os olhos com a coloração semelhante à da resina. Se a velocidade for muito rápida, pode ocorrer ruptura de vasos e extravasamento de resina.

De acordo com Pithan (2005), após a completa moldagem vascular com resina, os animais devem ser mantidos sem manipulação, por no mínimo, 30 minutos. Para Lametschwandtner, Lametschwandtner e Weiger (1990), após este período, os animais devem ser submersos em água com temperatura variando entre 40 e 60°C, por um período entre 30 minutos e 24 horas. Este período é essencial para que ocorra a completa polimerização da resina.

### 2.1.1.3 Corrosão

A corrosão é a dissolução dos tecidos circunjacentes à moldagem, sendo realizada pelas soluções de hidróxido de sódio (NaOH) e de hidróxido de potássio (KOH), associadas ou não a detergentes em diferentes concentrações (HODDE; STEEBER; ALBRECHT, 1990; LAMETSCHWANDTNER; LAMETSCHWANDTNER; WEIGER, 1990).

Para que o processo de corrosão seja mais rápido, Lametschwandtner, Lametschwandtner e Weiger (1990) recomendam que os espécimes, juntamente com a solução utilizada para a corrosão, sejam mantidos em temperatura constante de 40°C.

Sims e Albrecht (1993) compararam a corrosão de fragmentos de fígado, traquéia e tecido adiposo em diferentes concentrações de KOH e NaOH (1%, 5% e 20%). Para o tecido adiposo, as soluções de NaOH (1%, 2%, 3%, 5%, 10%, 20% e 40%) foram associadas a detergentes. Os autores submergiram os tecidos nas soluções, filtraram e pesaram os fragmentos solubilizados em diferentes tempos. Adicionalmente, rim de camundongo moldado com resina, foi corroído para se testar a eficácia das soluções corrosivas. Os resultados mostraram que o fígado foi corroído mais rapidamente em soluções de NaOH 1% e 5% e KOH 1% e 20%. Na corrosão da traquéia, tecido rico em proteína, o NaOH ou KOH nas concentrações de 5%, 10% e 20% foram igualmente eficazes após oito horas de corrosão. A utilização de detergente auxiliou a solubilização do tecido adiposo nas concentrações de 2%, 3% e 5% de NaOH. Além disso, quando o tecido adiposo se encontrava submerso apenas na solução de NaOH 1%, sua solubilização foi mais rápida. No fragmento de rim, a corrosão utilizando a solução de NaOH 1% foi tão eficaz quanto a solução KOH 15%.

De acordo com Hodde, Steeber e Albrecht (1990), o tempo necessário para que ocorra a corrosão é menor quando os espécimes não têm os seus vasos pré-fixados. Para constatar isso, os autores avaliaram a eficácia do processo de corrosão de órgãos pré-fixados e não fixados de camundongos durante a etapa de

pré-tratamento. A solução empregada para a corrosão foi NaOH nas concentrações de 5%, 6%, 7%, 7,5%, 8%, 9%, 10% e 40% associadas ou não a um detergente. Durante o processo de corrosão, as soluções, juntamente com os espécimes, foram mantidas em temperatura de 45°C, com a troca a cada 12 horas. Os resultados mostraram que a corrosão dos espécimes submersos em solução de NaOH 40% foi mínima, devido às ligações protéicas cruzadas ou à saponificação. Os autores verificaram que as soluções de NaOH com concentrações entre 5 e 10% apresentaram ação corrosiva semelhante. Porém, esta ação foi potencializada quando as soluções de NaOH estavam associadas a detergentes.

Selliseth e Selvig (1993) realizaram a corrosão de língua de ratos *Wistar* jovens com a solução de KOH 15%, à temperatura de 50°C. O tempo para que ocorresse a completa corrosão das línguas variou entre 15 e 20 horas.

Ojima et al. (1996b) corroeram línguas de gato e coelho, utilizando soluções de NaOH 20% ou KOH 20%, à temperatura ambiente, por mais de três horas.

Ojima et al. (1996a, 1997) efetuaram o processo da corrosão de língua de ratos *Wistar* adultos com soluções de NaOH 5% ou de KOH 5%, à temperatura de 40°C por um período de 24 horas, com realização de duas trocas das soluções.

Makiyama et al. (1998a, 1998b) utilizaram a solução de NaOH 20% para corroer línguas de ratos *Wistar* jovens, à temperatura ambiente, por um período de quatro dias com duas trocas diárias.

Motoyama e Watanabe (2001) realizaram a corrosão das línguas de ratos *Wistar* adultos com a solução de NaOH 10%, à temperatura ambiente, por um período de cinco dias. Os autores não relataram a frequência de troca da solução de NaOH.

Kraether Neto (2005) empregou a solução de NaOH 1% para a corrosão de língua de ratos *Wistar* adultos, à temperatura de 45°C. A cada oito horas foi realizada a lavagem dos espécimes com água destilada a 45°C. Não foi mencionado o tempo necessário para que ocorresse a corrosão da língua.

Pithan (2005) submergiu os espécimes em solução de KOH 7,5%, à temperatura de 40°C, por oito horas.

#### 2.1.1.4 Dissecção

A dissecção da estrutura a ser analisada pode ocorrer antes, durante ou após a corrosão (LAMETSCHWANDTNER; LAMETSCHWANDTNER; WEIGER, 1990). Selliseth e Selvig (1993), Ohshima, Yoshima e Kobayashi (1990), Streck et al. (1995), Okada e Aharinejad (1997), Makiyama et al. (1998a, 1998b), Ojima (2001) e Kraether Neto (2005) dissecaram línguas moldadas com resina para a análise da angioarquitetura da superfície dorsal destas antes de se iniciar o processo de corrosão.

Pithan (2005), avaliando alterações do plexo vascular no tecido conjuntivo que se interpõe no trajeto de erupção de molares de ratos *Fisher 344* com 10, 13 e 16 dias de vida, realizou a dissecção de suas amostras após a corrosão, com o auxílio de lupa estereoscópica, devido ao tamanho dos animais e da localização da região avaliada.

#### 2.1.1.5 Secagem

Antes do início da secagem, os espécimes corroídos podem ser submersos em água (OHSHIMA; YOSHIMA; KOBAYASHI, 1990; DeRUITER et al., 1991; OJIMA et al., 1996a, 1996b, 1997), em solução de ácido fórmico 5% por cinco ou 30 minutos (SELLISETH; SELVIG, 1993, KRAETHER NETO, 2005), em solução de ácido clorídrico (HCl) associada à colagenase (MOTOYAMA; WATANABE, 2001) e em concentrações crescentes de álcool (SELLISETH; SELVIG, 1995b; EL-AGROUDI; SELLISETH; SELVIG, 1998).

Os espécimes podem ser secos por exposição ao ar, por congelamento e por ponto crítico. A escolha de um desses métodos de secagem depende da angioarquitetura do espécime e da disponibilidade de equipamentos do laboratório (LAMETSCHWANDTNER; LAMETSCHWANDTNER; WEIGER, 1990).

A exposição do espécime ao ar é um método de secagem simples e freqüentemente utilizado (HODDE; STEEBER; ALBRECHT, 1990; LAMETSCHWANDTNER; LAMETSCHWANDTNER; WEIGER, 1990; OHSHIMA; YOSHIMA; KOBAYASHI, 1990; DeRUITER et al., 1991; CHEN; ZHANG; DUAN, 2003). Uma das desvantagens do método de secagem por exposição ao ar é a alta tensão que a superfície da trama vascular dos espécimes suporta quando a água se evapora, devendo o método ser utilizado em modelos com trama vascular estável (LAMETSCHWANDTNER; LAMETSCHWANDTNER; WEIGER, 1990). Para minimizar a tensão superficial durante a secagem, é recomendado que os espécimes sejam submersos em soluções que, ao evaporarem, promovam baixa tensão superficial nos mesmos, tais como soluções com concentrações crescentes de álcool (LAMETSCHWANDTNER; LAMETSCHWANDTNER; WEIGER, 1990; SELLISETH; SELVIG, 1995b; EL-AGROUDI; SELLISETH; SELVIG, 1998).

Selliseth e Selvig (1993), ao estudarem a vascularização da superfície dorsal da língua de rato *Wistar*, submergiram as línguas corroídas em solução de ácido fórmico 10%, por cinco minutos. Em seguida, as mesmas foram desidratadas em soluções com concentrações crescentes de álcool e expostas ao ar para secagem.

Após a corrosão, Kraether Neto (2005) submergiu as línguas de ratos *Wistar* em solução de ácido fórmico 5% por 30 minutos, seguida de lavagem em água deionizada e secas ao ar, à temperatura ambiente.

De acordo com Lametschwandtner, Lametschwandtner e Weiger (1990), a secagem dos espécimes também pode ser feita em uma incubadora. No estudo da vascularização da superfície dorsal da língua de rato, Ojima et al. (1996a) realizaram a secagem dos espécimes em incubadora, à temperatura de 55°C por um dia. Chen, Zhang e Duan (2003) substituíram a incubadora pela estufa, à

temperatura de 40°C, por 48 horas, para a secagem dos espécimes de intestino de rato.

O método de secagem por congelamento, também conhecido por liofilização, é o processo de secagem e de eliminação de substâncias voláteis realizado em temperatura baixa e sob pressão reduzida (FERREIRA, 1994). Este método também pode ser utilizado para os modelos vasculares de corrosão (LAMETSCHWANDTNER; LAMETSCHWANDTNER; WEIGER, 1990; LAMETSCHWANDTNER et al., 2004; PITHAN, 2005), sendo que sua desvantagem é a necessidade de equipamento específico.

Pithan (2005), após manter as maxilas e mandíbulas corroídas submersas em ácido fórmico a 10% por cinco minutos e realizar a lavagem dos espécimes em água destilada para eliminar o ácido fórmico, congelou os espécimes submersos em água destilada e secou-os com o auxílio de um aparelho de liofilização. O tempo de secagem dos espécimes variou entre um e três dias. O aparelho foi desligado quando não havia a presença de gelo circundando os espécimes, pois a ausência de gelo indica o término da secagem.

O método de secagem por ponto crítico (PÉREZ-APARICIO et al. 1996; SANGIORGI et al., 2004), raramente utilizado em espécimes vasculares, utiliza um aparelho específico onde os espécimes ficam submersos em líquidos voláteis, como a acetona. Sob determinada pressão, ocorre a evaporação do líquido e subsequente secagem dos espécimes. Quando realizado o referido método, a montagem dos espécimes sobre a plataforma de alumínio pode ocorrer antes dos mesmos serem submetidos ao ponto crítico (LAMETSCHWANDTNER, LAMETSCHWANDTNER; WEIGER, 1990).

#### 2.1.1.6 Montagem e tratamento condutivo

Uma vez que os espécimes são constituídos por material que não conduz elétrons, eles devem ser montados em uma plataforma metálica, que pode



ser de alumínio, para receberem o tratamento condutivo (LAMETSCHWANDTNER; LAMETSCHWANDTNER; WEIGER, 1990; BELZ; AUCHTERLONIE, 1995; NINOMIYA; INOMATA, 2005). A montagem sobre a plataforma metálica tem por finalidade a fixação dos espécimes, facilitando a manipulação dos mesmos. Além disso, a plataforma metálica juntamente com a camada condutiva facilita o deslocamento dos elétrons sobre a superfície do espécime e previne o carregamento de elétrons nos mesmos (LAMETSCHWANDTNER; LAMETSCHWANDTNER; WEIGER, 1990). A camada condutiva permite a emissão adequada de elétrons secundários a partir do espécime para gerar sinal suficiente, formando uma imagem nítida no microscópio eletrônico de varredura (BELZ; AUCHTERLONIE, 1995).

Para a fixação dos espécimes corroídos sobre a plataforma de alumínio, utiliza-se fita de prata (BÉLISLE; SAINTE-MARIE, 1990; SELLISETH; SELVIG, 1995b; EL-AGROUDI; SELLISETH; SELVIG, 1998) ou fita adesiva (MAKIYAMA et al., 1998a; SANGIORGI et al., 2004), que podem estar associadas ao colóide de prata (BÉLISLE; SAINTE-MARIE, 1990) ou resina epoxy (HODDE; STEEBER; ALBRECHT, 1990).

Para a fixação do espécime sobre a plataforma metálica, Lametschwandtner, Lametschwandtner e Weiger (1990) não indicam o emprego de colóide de prata, uma vez que os espécimes são constituídos por uma trama vascular porosa e densamente compacta que absorve o mesmo. Assim, parte do espécime é perdida porque se encontra impregnada pelo colóide de prata, não podendo ser analisado em MEV. Além disso, os espécimes não podem ser removidos das plataformas sem que haja fratura dos seus modelos vasculares.

Lametschwandtner et al. (1980) preconizaram um método alternativo, denominado “técnica da ponte condutiva” para a fixação dos espécimes que dispensa a utilização de colóide de prata sobre a plataforma de alumínio. Quando a “técnica da ponte condutiva” é empregada, há possibilidade de realizar a remoção do espécime da plataforma de alumínio sem fraturas e a remontagem do mesmo em outra posição. Outra vantagem oferecida por essa técnica, é a redução do carregamento de elétrons nos espécimes durante a análise por MEV (LAMETSCHWANDTNER; LAMETSCHWANDTNER; WEIGER, 1990; HARINEJAD;

BÖCK, 1994; PIETTE; LAMETSCHWANDTNER, 1994; STREK et al., 1995; SANGIORGI et al., 2004; PITHAN, 2005).

Como a resina que constitui os modelos vasculares dos espécimes não conduz elétrons, é necessário que se faça o revestimento destes com uma camada metálica. Com a adição desta camada, há condução de elétrons primários sobre as superfícies dos espécimes e a produção de elétrons secundários capazes de gerar sinal suficiente para a formação da imagem no microscópio eletrônico de varredura (LAMETSCHWANDTNER; LAMETSCHWANDTNER; WEIGER, 1990; BELZ; AUCHTERLONIE, 1995). As pontes condutivas e as camadas condutivas permitem a adequada condução de elétrons e contribuem para a formação de uma eletromicrografia de boa qualidade (LAMETSCHWANDTNER et al., 1980; LAMETSCHWANDTNER; LAMETSCHWANDTNER; WEIGER, 1990).

Os espécimes corroídos podem ser revestidos com ouro (TAKAHASHI; KISHI; KIM, 1982; NOBUTO et al., 1987; OHSHIMA; YOSHIMA; KOBAYASHI, 1990; PHILLIPS; WHITEHEAD; KNIGHTON, 1991; OHTA et al., 1992; SELLISETH; SELVIG, 1993; STREK et al., 1995; PÉREZ-APARICIO et al., 1996; MAKIYAMA et al., 1998a, 1998b; LAMETSCHWANDTNER et al., 2004; SANGIORGI et al. 2004), paládio (KISHI; TAKAHASHI; TROWBRIDGE, 1990; KOGUSHI et al., 1988; FUJIMURA; NOZAKA, 1991; OJIMA et al., 2001), paládio e ouro (HODDE; STEEBER; ALBRECHT, 1990; OJIMA et al., 1996a, 1996b, 1997), carbono e ouro (PIETTE; LAMETSCHWANDTNER, 1994; PITHAN, 2005).

Belz e Auchterlonie (1995) investigaram o emprego de paládio, cromo, e ouro no revestimento dos modelos vasculares de tecido linfóide para análise em MEV. Os autores seguiram parâmetros específicos de corrente elétrica, voltagem e tempo de deposição do revestimento, os quais variaram de acordo com cada tipo de revestimento e de equipamento empregado. Os resultados mostraram amplas áreas de carregamento nas eletromicrografias de modelos vasculares revestidos com ouro por 4 minutos. Porém, ao se aumentar o tempo de deposição do revestimento para 10 ou 14 minutos, o carregamento de elétrons foi menos intenso. Nos modelos vasculares revestidos com paládio, os autores observaram que as eletromicrografias formadas com velocidade de varredura lenta freqüentemente apresentaram linhas de carregamento. Quando a velocidade de varredura foi aumentada, as linhas de

carregamento foram praticamente ausentes nos modelos revestidos com cromo exibiram carregamento insignificante e estabilidade térmica máxima.

#### 2.1.1.7 Análise por MEV

A plataforma de alumínio com o espécime montado e revestido deve ser cuidadosamente manipulada, por meio de uma pinça específica, durante o seu acondicionamento no interior da câmara do microscópio eletrônico de varredura. O pequeno tamanho desta câmara e o potencial de carregamento de elétrons sobre a superfície do espécime após o vácuo são algumas das limitações encontradas durante o acondicionamento e a análise do espécime por MEV (LAMETTSCHWANDTNER; LAMETTSCHWANDTNER; WEIGER, 1990). Essas limitações podem ser minimizadas pela realização prévia da dissecação e de um cuidadoso tratamento condutivo dos espécimes.

A adequada aceleração de voltagem do microscópio eletrônico de varredura favorece o deslocamento do feixe de elétrons sobre a superfície do espécime. A aceleração de voltagem aplicada sobre os modelos vasculares da superfície dorsal da língua de diferentes animais foi de 5kV (YU et al. 1992; OJIMA et al., 1996a, 1997; OJIMA, 2001), 10kV (MAKIYAMA et al., 1998a, 1998b; MOTOYAMA; WATANABE, 2001), 15kV (OKADA; AHARINEJAD, 1997), 20kV (KRAETHER NETO, 2005) ou variou entre 5 e 10kV (SELLISETH; SELVIG, 1993; OJIMA et al., 1996b), 5 e 15kV (OHSHIMA; YOSHIMA; KOBAYASHI, 1990), 20 e 25kV (STREK et al., 1995).

Lametschwandtner, Lametschwandtner e Weiger (1990) recomendam o uso de baixa aceleração de voltagem, variando entre 5 e 10kV, durante a análise de modelos vasculares, exceto em aumentos acima de 2000 vezes, para que não ocorram danos térmicos, carregamento e deformação dos delicados modelos vasculares.

Martín-Orti et al. (1999) constataram que os modelos vasculares de resina Mercor<sup>®</sup> diluída apresentaram boa resistência quando no emprego de uma alta aceleração de voltagem, 20kV, comparada com baixa aceleração, variando entre 5 e 10kV.

Segundo Castenholz (1989), para a realização de uma correta interpretação das estruturas vasculares observadas nas eletromicrografias, é necessário a obtenção de modelos vasculares de boa qualidade e de conhecimento por parte do pesquisador das características citológicas, histológicas e funcionais dos vasos.

As eletromicrografias de varredura de arteríolas, vênulas, artérias, veias e alças capilares obtidas pela técnica de moldagem vascular seguida de corrosão fornecem imagens tridimensionais individualizadas destas estruturas. Estas imagens proporcionam informações específicas dos modelos vasculares como o diâmetro vascular e a impressão das células endoteliais na superfície dos modelos (HODDE; STEEBER; ALBRECHT, 1990; KONERDING, 1991).

A análise dos modelos de corrosão vascular é principalmente descritiva. Os termos empregados na descrição são subjetivos, qualitativos e algumas vezes dúbios (KONERDING, 1991). Uma interpretação tipicamente errônea ocorre em modelos vasculares com extremidades cegas. Segundo Grunt et al. (1985), como regra, o fenômeno dos modelos vasculares com extremidades cegas, que representam a porção final do trajeto de vários vasos, ocorre devido a uma das seguintes razões: preenchimento incompleto do sistema vascular, fratura da extremidade do modelo vascular, compressão vascular ou crescimento capilar proliferativo.

A trama dos modelos vasculares também pode ser analisada quantitativamente, tanto pelo sistema morfométrico bidimensional quanto pelo tridimensional (MINNICH et al., 2001). Ao estudarem os modelos vasculares de um segmento da veia safena de idosos, Lametschwandtner et al. (2004) realizaram uma análise qualitativa e quantitativa pelo sistema morfométrico tridimensional de *vasa vasorum* desta veia safena. Os autores quantificaram o diâmetro vascular, distância

intervascular, distância entre as ramificações e ângulos de ramificações das artérias e vênulas que compunham os *vasa vasorum*.

### 2.1.2 Vantagens e desvantagens da técnica

A imagem tridimensional da distribuição vascular de tecidos e órgãos fornecida pela MEV é uma vantagem específica da técnica de moldagem vascular seguida de corrosão (KONERDING, 1991; HOSSLER; DOUGLAS, 2001). As tramas vasculares obtidas são verdadeiras réplicas da angioarquitetura do órgão ou da região anatômica em estudo. Segundo Konerding (1991), é a profundidade de foco da MEV que proporciona a obtenção da imagem tridimensional durante a análise dos modelos vasculares.

Espécimes grandes podem ser acondicionados na câmara do microscópio eletrônico de varredura (KONERDING, 1991), o que possibilita a análise da arquitetura vascular de todo o órgão (SUGIOKA; IKE, 1993; HOSSLER; DOUGLAS, 2001). Alguns dispositivos da câmara permitem a manipulação posicional do espécime em diferentes angulações durante a análise (KONERDING; 1991). Essa vantagem da técnica foi confirmada no estudo da arquitetura vascular do palato de rato *Wistar*, espécime relativamente grande, realizado por Sugioka e Ike (1993).

Segundo Patan et al. (1992), outra vantagem oferecida pela técnica de modelo de corrosão vascular, é a possibilidade de verificar a ocorrência da angiogênese por intussuscepção nos modelos vasculares de diferentes órgãos e processos patológicos.

Os espécimes obtidos são formados por uma trama de modelos vasculares sem o tecido de sustentação, o que constitui uma desvantagem da técnica. No entanto, essa desvantagem pode ser compensada com o emprego de cortes histológicos analisados em microscopia de luz (DeRUITER et al., 1991; SUGIOKA; IKE, 1993) ou em microscopia eletrônica de transmissão (MET). Assim,

as demais técnicas histológicas disponíveis podem complementar a análise das estruturas circunjacentes que foram corroídas.

DeRuiter et al. (1991) empregaram a combinação das técnicas de modelo de corrosão vascular e marcação imunoistoquímica com um anticorpo monoclonal específico para células endoteliais (MB1), para estudo do desenvolvimento do sistema vascular de embriões de aves. A combinação das duas técnicas proporcionou o conhecimento da morfologia dos vasos neoformados e da estrutura molecular das células endoteliais, responsáveis pela neoformação vascular.

Yu et al. (1992) associaram a técnica de moldagem vascular seguida de corrosão com a técnica de injeção da solução de tinta da Índia no sistema vascular para o estudo da microvascularização da mucosa do dorso da língua de cadáveres de crianças possuindo entre seis meses e dois anos de idade. Os cortes histológicos obtidos após a injeção da solução de tinta da Índia, que cora o lúmen vascular de preto, proporcionam uma análise bidimensional do sistema vascular. Essa análise foi complementada com imagens tridimensionais dos modelos vasculares fornecidas pela MEV.

Sugioka e Ike (1993) estudaram a vascularização da mucosa do palato de ratos *Wistar* pela corrosão e cortes histológicos corados por hematoxilina e eosina.

Outra desvantagem da técnica de moldagem vascular seguida de corrosão é o fato de os espécimes corroídos serem constituídos por modelos vasculares friáveis, o que requer atenção e cuidado especial durante a manipulação e o transporte dos mesmos. Carretero et al. (1993) recomendaram a inclusão dos modelos vasculares em gelatina com a finalidade de diminuir os danos que são provocados pelo atrito do espécime corroído com as paredes do recipiente durante o transporte.

## 2.2 Língua

A língua é um órgão muscular, localizado no assoalho da cavidade oral, que se encontra presa por músculos extrínsecos ao osso hióide, à mandíbula, ao processo estilóide e à faringe (GARDNER; GRAY; O`RAHILLY, 1988; MADEIRA, 2001). Além dos músculos esqueléticos, a língua é constituída por tecido conjuntivo (KISHI; TAKAHASHI; TROWBRIDGE, 1990) e encontra-se revestida pela mucosa (GARDNER; GRAY; O`RAHILLY, 1988; MADEIRA, 2001). As principais funções da língua são gustação, mastigação, deglutição, fala e também regulação da temperatura em alguns animais (GARDNER; GRAY; O`RAHILLY, 1988; OHSHIMA; YOSHIMA; KOBAYASHI, 1990).

A língua é dividida internamente em duas metades por um septo fibroso que se prende ao osso hióide. O septo lingual faz uma separação medial incompleta do corpo lingual, sendo mais desenvolvido no centro. Em cada metade há uma série de músculos que podem ser divididos em intrínsecos e extrínsecos (MADEIRA, 2001; ROSENBAUER et al., 2001; SAITO; ITOH, 2003). Os músculos intrínsecos da língua têm sua origem e inserção em estruturas do tecido conjuntivo da própria língua como o septo fibroso ou a aponeurose lingual (ROSENBAUER et al., 2001; SAITO; ITOH, 2003).

Quanto à função de cada feixe de músculo intrínseco, Abe et al. (2002) sugeriram que os músculos longitudinal inferior e superior da língua a contraem no sentido sagital. O músculo transverso faz o alongamento e o estreitamento da língua, ao passo que o músculo vertical é responsável pelo achatamento da mesma.

Saito e Itoh (2003) avaliaram pela MEV a arquitetura tridimensional de cada camada das fibras musculares do músculo longitudinal da língua, para elucidar como o arranjo dos músculos intrínsecos estava envolvido nas funções linguais. Para isso, as fibras musculares da parte anterior da língua de coelhos machos foram maceradas quimicamente. O princípio de ação do método de maceração química é realizar a digestão das fibras de tecido conjuntivo existente entre as fibras musculares. Os resultados mostraram que os feixes dos músculos longitudinal e

transverso em diferentes direções podem ser distingüidos na análise do corte coronal da porção anterior da língua. Os autores sugeriram que os três músculos intrínsecos linguais são entrelaçados uns aos outros, sendo que o músculo longitudinal, por meio de seus feixes de fibras bifurcadas ou ramificadas, é firmemente ligado aos outros músculos. A interligação entre os referidos músculos pode ser responsável pelo enrijecimento da superfície dorsal da língua, que ocorre durante a mastigação e a deglutição do bolo alimentar.

A língua é dividida em três terços, sendo que o dorso, as margens, a superfície ventral e o ápice fazem parte dos seus dois terços anteriores, e a base ou raiz tem sido referida como parte do terço posterior (MADEIRA, 2001).

Tendo em vista que a estrutura da mucosa lingual varia de acordo com a sua localização anatômica, existem dois tipos de mucosa lingual: mucosa especializada, encontrada na superfície dorsal da língua e que contém botões gustativos; e mucosa de revestimento, associada à superfície ventral da língua (KISHI; TAKAHASHI; TROWBRIDGE, 1990; YU et al., 1994). Desta forma, as características morfológicas da vascularização da mucosa lingual dependem do tipo de mucosa e da estrutura da mucosa lingual em análise.

O dorso da língua apresenta forma convexa e relaciona-se com o palato. A mucosa da superfície dorsal da língua é caracterizada pela presença de diminutas papilas, as quais são projeções da lâmina própria da membrana mucosa revestida por epitélio (GARDNER; GRAY; O`RAHILLY, 1988), conferindo um aspecto aveludado a esta superfície (ROSENBAUER et al., 2001).

Os tipos de papilas presentes na superfície dorsal da língua variam de acordo com a espécie animal. Em humanos, há quatro tipos de papilas: as filiformes, as fungiformes, as circunvaladas e as foliáceas (GARDNER; GRAY; O`RAHILLY, 1988; YU et al., 1992; ROSENBAUER et al., 2001). Kishi, Takahashi e Trowbridge (1990) observaram a presença das papilas cônicas, uma variação das papilas filiformes, na mucosa da superfície dorsal da língua de cão. Segundo Ohshima, Yoshima e Kobayashi (1990), as papilas filiformes estão principalmente relacionadas com a função de mastigação, enquanto as papilas fungiformes, foliáceas e circunvaladas, com a função de gustação.



Kutuzov e Sicher (1951) descreveram macroscópica e histologicamente as papilas filiformes da superfície dorsal da língua de ratos. As papilas foram classificadas de acordo com o tamanho e a forma em filiformes cônicas simples, filiformes cônicas gigantes e filiformes verdadeiras. Os resultados mostraram o predomínio das papilas filiformes cônicas simples na porção anterior e das papilas filiformes verdadeiras na porção posterior do dorso da língua. A eminência intermolar, que se localiza entre as porções anterior e posterior do dorso da língua, foi caracterizada pela presença das papilas filiformes cônicas gigantes.

Nagato et al. (1989) analisaram, pela MEV, a superfície basal do epitélio e as projeções papilares de tecido conjuntivo da superfície dorsal da língua, sem a presença do revestimento epitelial. Para isso, os autores empregaram a técnica que separa o tecido epitelial do conjuntivo utilizando solução de HCl. Os autores classificaram as papilas linguais em filiformes cônicas pequenas, filiformes cônicas grandes e filiformes finas. Com base nos resultados, os autores sugeriram que a função primária das papilas filiformes cônicas pequenas é apreender o alimento dentro da cavidade bucal, enquanto as papilas filiformes grandes possuem a função de amassar o alimento em coordenação com o palato. Já as filiformes finas podem fazer parte do mecanismo termorregulador do corpo.

A mucosa da superfície ventral da língua de humanos é caracterizada pela ausência de papilas linguais e pela presença do freio lingual, que consiste em uma prega de membrana mucosa mediana que se insere no assoalho. Bilateralmente ao freio lingual, a mucosa pode deixar aparentes os ramos da veia ranina (ROSENBAUER et al., 2001). Poucos estudos relatam as características morfológicas da superfície ventral da língua (HOFER; CASTENHOLZ; ZÖLTZER, 1993).

Em 1993, Hofer, Castenholz e Zöltzer analisaram a superfície ventral da língua de *Tupaia belangeri*, mamífero insetívoro, por MEV. Neste animal, há a presença de uma sublíngua que, juntamente com a língua, forma uma unidade funcional e também evidenciaram a presença de algumas papilas com diferentes formas, na linha mediana da superfície ventral da língua. O restante da superfície ventral não apresentava papilas.

### 2.2.1 Vasculização da língua

A vascularização da língua em humanos e em ratos é feita através da artéria lingual, sendo esta um ramo da artéria carótida externa. Os ramos da artéria lingual que irrigam a língua são principalmente os ramos dorsais linguais e a artéria profunda da língua (GREENE, 1955; GARDNER; GRAY; O`RAHILLY, 1988). Em humanos, as veias linguais, que recebem várias veias dorsais linguais, realizam a drenagem da língua e atuam como veias que acompanham quase paralelamente a artéria lingual. A veia ranina, coberta pela mucosa e visível bilateralmente ao freio lingual, após cruzar a superfície lateral do hipoglosso, une-se à veia sublingual para formar a veia satélite do nervo hipoglosso. Esta última termina tanto na veia facial, na veia lingual quanto na veia jugular interna (GARDNER; GRAY; O`RAHILLY, 1988).

Segundo Kishi, Takahashi e Trowbridge (1990), a vascularização da mucosa da superfície dorsal da língua de cão recebe seu suprimento sanguíneo dos ramos verticais da artéria lingual profunda, sendo esta artéria uma continuação da artéria lingual. Juntamente com os ramos da artéria dorsal, os ramos verticais da artéria lingual profunda formam dois plexos vasculares, o plexo vascular da submucosa e o plexo vascular subpapilar.

#### 2.2.1.1 Vasculização da língua pela técnica de modelo de corrosão vascular

A técnica de moldagem vascular seguida de corrosão associada à MEV foi empregada no estudo da vascularização dos músculos intrínsecos da língua de ratos *Wistar* (MOTAYAMA; WATANABE, 2001), e da superfície dorsal da língua de diferentes animais, tais como ratos *Wistar* jovens (SELLISETH; SELVIG, 1993; MAKIYAMA et al., 1998a; KRAETHER NETO, 2005 ), ratos com deficiência de zinco (OJIMA et al., 1999), coelhos jovens e idosos (LOPES et al., 2002), gambás (MARTINEZ et al., 1998), gatos (OJIMA et al., 1996b), macacos (MATSUKAWA;

OKADA, 1994); cães (KISHI; TAKAHASHI; TROWBRIDGE, 1990; OJIMA, 2001) e humanos (YU et al., 1992).

Kishi, Takahashi e Trowbridge (1990) realizaram análise da vascularização de diferentes regiões da mucosa da cavidade oral de cães, como mucosa dorsal da língua, gengiva, mucosa alveolar, mucosa vestibular e mucosa palatina pela MEV. Os resultados evidenciaram que, independentemente da localização anatômica, grandes vasos localizados na submucosa dividiram em ramos menores que penetraram na lâmina própria para formarem o plexo vascular subpapilar composto por uma ou mais camadas vasculares. O número de camadas vasculares variou de uma área da mucosa para a outra. Os autores também observaram que a trama vascular das papilas da lâmina própria era constituída de projeções capilares com forma semelhante a “grampos de cabelo” ou “ferraduras”. Em modelos vasculares da superfície dorsal da língua, os autores observaram que os ramos arteriais e venosos da submucosa atravessavam a lâmina própria e formavam o plexo vascular subpapilar, localizado mais superficialmente, composto por duas camadas vasculares. Alguns capilares da primeira camada do plexo subpapilar se direcionavam e penetravam para dentro dos diferentes tipos de papila lingual. Enquanto a trama vascular da primeira camada do plexo vascular subpapilar era constituída por vênulas e arteríolas menores, a camada secundária que se localizava abaixo da primeira, era composta de vênulas e arteríolas maiores.

Ohshima, Yoshima e Kobayashi (1990) analisaram a vascularização das papilas linguais de ratos *Wistar* em modelos vasculares pela MEV, e distinguiram as papilas filiformes, fungiformes, foliáceas e valadas. As papilas filiformes foram subdivididas em simples cônicas, cônicas gigantes e filiformes verdadeiras. A vascularização da papila filiforme simples cônica era composta por uma alça capilar simples e curva em forma de “grampo de cabelo”; a da filiforme cônica gigante era constituída por uma alça capilar curva e complexa, com vários ramos ascendentes e descendentes; a da filiforme verdadeira era composta por duas a seis alças capilares em forma de “grampo de cabelo” com ramos ascendentes e descendentes. A vascularização da papila fungiforme, de forma similar à “cesta de basquete”, era constituída por várias alças capilares com ramos ascendentes e poucos descendentes. Também apresentava capilares que

circundavam botões gustativos que se localizavam no topo da papila. A vascularização da papila foliácea, de forma semelhante a um “anel”, apresentava alças capilares com ramos ascendentes que faziam anastomose com a fina trama capilar dos botões gustativos. A vascularização da papila valada era constituída de uma trama com várias alças capilares em forma de “grampo de cabelo”.

Yu et al. (1992) utilizaram 15 línguas de cadáveres de crianças possuindo entre seis meses e dois anos de idade para o estudo da microvascularização do dorso da língua. Os autores associaram a técnica de moldagem vascular seguida de corrosão com a técnica de injeção da solução de tinta da Índia no sistema vascular. Os resultados mostraram que diferentes áreas da microvascularização da língua apresentavam diferentes tipos de redes vasculares. Na porção anterior do dorso da língua, a distribuição das numerosas alças capilares foi regular e elas estavam alinhadas. As duas camadas da rede capilar subpapilar, que se localizavam abaixo das alças capilares, foram a camada superficial, composta por arteríolas e vênulas que se interligava às alças papilares; e a camada profunda, constituída por grandes arteríolas e vênulas que se conectavam diretamente com os vasos das fibras musculares linguais. Estas camadas foram também identificadas em cortes histológicos obtidos pela técnica de injeção da solução de tinta da Índia no sistema vascular. Todas as papilas linguais mostraram uma microvascularização caracterizada por alças capilares primárias, secundárias e terciárias. A papila filiforme apresentou várias alças capilares terciárias em formato de “grampo de cabelo”. A papila fungiforme apresentou angioarquitetura semelhante à da papila filiforme sendo, porém, mais complexa e compacta. A pequena área avascular localizada no centro da papila fungiforme, quando examinada em cortes histológicos, era ocupada por tecido epitelial. Havia uma transição gradual entre a papila foliácea e a filiforme. As alças terciárias da papila foliácea eram formadas por uma rede capilar plana ou uma rede capilar semelhante a “grampo de cabelo” na camada vascular superficial. As alças primárias foram observadas na base da papila e as alças terciárias caracterizaram a periferia da papila valada. Os autores constataram que a morfologia das alças terciárias não era semelhante à forma da papila lingual, mas sim determinada pelas projeções papilares do tecido conjuntivo.

Selliseth e Selvig (1993) estudaram a vascularização da superfície dorsal da língua de ratos *Wistar* adultos pela técnica de moldagem vascular seguida de corrosão associada à MEV. Em espécimes seccionados transversalmente, os autores observaram que a vascularização da lâmina própria das papilas linguais apresentava-se dividida em quatro camadas com características morfológicas distintas. As alças capilares irregulares e finas estavam presentes na primeira camada; na segunda camada, foram observados capilares paralelos, um ascendente com diâmetro constante e outro descendente com diâmetro crescente na direção do final venoso, e uma constrição na sua base. Os plexos venosos dessas duas camadas drenavam para a terceira camada subjacente. A quarta camada da lâmina própria da papila lingual, a mais profunda de todas, era constituída pelas arteríolas ascendentes da camada muscular da língua que se ramificaram para nutrir as alças capilares na lâmina própria. Os autores verificaram que a lâmina própria da superfície dorsal da língua é densamente vascularizada e que a organização de sua vascularização reflete a função especializada deste órgão.

A vascularização da superfície dorsal da língua de fetos humanos foi descrita por Streck et al. (1995), pela técnica de modelo de corrosão vascular. Os autores utilizaram quatro fetos sem malformações ou anomalias vasculares, entre 18 e 21 semanas de gestação, obtidos após aborto espontâneo. Os modelos vasculares mostraram que a mucosa da superfície dorsal da língua é nutrida pelos ramos vasculares que emergem da camada muscular e dos ramos dorsal posterior e anterior da artéria lingual localizados superficialmente. A vascularização da superfície dorsal da língua em desenvolvimento é composta por três camadas: capilares que formam o sistema vascular das papilas linguais; arteríolas e vênulas que constituem trama capilar subpapilar e vasos calibrosos que formam o plexo denso da camada mais profunda. Os vasos da camada profunda localizados no corpo da língua são paralelos entre si, apresentando ângulos agudos na linha mediana de padrão semelhante à “espinha de peixe” com direcionamento para a região posterior. No ápice e na base da língua, o arranjo dos vasos profundos é irregular. As papilas filiformes foram divididas em dois tipos: papilas filiformes que se encontravam na maior parte da superfície, constituídas por um vaso aferente e um eferente, conectados por um plexo apical; e papilas filiformes presentes na porção posterior da língua, que apresentavam vascularização mais complexa, composta por

alças capilares primárias, secundárias e terciárias nutridas por arteríolas e drenadas por vênulas dilatadas. A vascularização das papilas fungiformes, distribuídas entre as papilas filiformes, foi caracterizada pela presença de um plexo subepitelial de formato cilíndrico e amplo, e de uma área avascular no centro da papila. As papilas foliáceas apresentavam uma arteríola e uma vênula, orientadas longitudinalmente, cobertas por uma trama irregular de capilares subepiteliais. Já a vascularização das papilas valadas possui arranjo vascular complexo, constituído por vários ramos ascendentes e descendentes localizados em sua base, que se bifurcaram em ramos secundários e terciários, interconectados por um denso plexo de capilares superficiais. O arranjo vascular das papilas linguais de fetos, mostrou-se semelhante à vascularização das papilas fungiformes, valadas e foliáceas de crianças. Porém, as papilas filiformes se encontravam pouco desenvolvidas nos fetos.

Ojima et al. (1996a) avaliaram as papilas cônicas pequenas (PCP) das papilas filiformes presentes na superfície dorsal da língua de ratos *Wistar*. As PCP foram divididas em tipo I, tipo II e tipo III, de acordo com o tamanho, a forma e o padrão de distribuição na superfície dorsal da língua. PCP do tipo I apresentaram extremidades simples com alça capilar semelhante a “grampo de cabelo” com ramos ascendentes e descendentes. PCP do tipo II estavam localizadas entre as papilas do tipo I e III. Para os autores, o papel primário das PCP na região anterior da superfície dorsal da língua de ratos é participar na fixação do alimento e auxiliar o transporte do bolo alimentar para a orofaringe.

Ojima et al. (1996b) compararam características morfológicas e funcionais das papilas filiformes em modelos vasculares de línguas de 38 gatos e de 36 coelhos pela MEV. Na língua de gato, as papilas filiformes apresentaram um processo principal circundado por vários pares de processos acessórios. Essas papilas foram classificadas em cinco tipos, de acordo com a forma, o tamanho e o número de processos que as compunham. As papilas do tipo I e III apresentaram a base do processo principal ampla e pequena respectivamente. O processo principal era composto por ramos ascendentes e descendentes, e a face côncava da trama estava direcionada para a região posterior. Nas papilas filiformes do tipo I existem de seis a oito pares de processos acessórios; nas do tipo II, de cinco a sete pares; nas do tipo III, de quatro a cinco pares. Além disso, os autores observaram a ausência

de papilas filiformes no ápice e nas bordas laterais da região anterior do dorso da língua de gato. Já na língua de coelhos, as papilas filiformes revestiram toda a superfície dorsal, não apresentando processos acessórios com inclinação para a região anterior. Os autores observaram que, no gato, animal carnívoro, as papilas filiformes eram necessárias para reter o alimento durante a sua apreensão, e, no coelho, animal herbívoro, estas papilas auxiliavam na mastigação.

Ojima et al. (1997) analisaram por MEV o padrão de distribuição, a forma e a vascularização das papilas fungiformes em modelos vasculares de ratos *Wistar*. Ao exame macroscópico, os autores observaram que as papilas fungiformes estavam esporadicamente presentes entre as numerosas papilas cônicas pequenas na região anterior da língua. O leito capilar da papila fungiforme apresentou forma cilíndrica com um orifício central semelhante à “rede de basquete”. A trama vascular desta rede era composta de quatro a cinco anéis horizontais de alças capilares com vários ramos ascendentes e descendentes. Os autores verificaram que as papilas fungiformes da porção central da região anterior da língua do rato eram maiores e mais cilíndricas do que as papilas presentes nas outras porções da região anterior, não apresentando função sensorial.

Okada e Aharinejad (1997) avaliaram a formação vascular durante o desenvolvimento das papilas linguais de ratos *Wistar* entre 15, 16 e 20 dias de gestação e 10 dias pós-natal. Os autores utilizaram a MEV para a análise dos modelos vasculares fraturados em gelo e dos espécimes linguais com tecido epitelial esfoliado. Os cortes histológicos também foram examinados pela microscopia eletrônica de transmissão (MET). No 15<sup>o</sup> dia de gestação do rato, havia uma trama vascular simples na linha mediana lingual, composta por arteríolas, vênulas e capilares que não apresentava diferenças morfológicas ao longo da superfície lingual. As papilas filiformes ainda não haviam se formado nesta fase. Em fetos com 16 dias, as células mesenquimais iniciaram a formação da lâmina própria, com proliferação de algumas cristas epiteliais. Uma trama vascular composta por capilares foi encontrada ao redor das papilas filiformes presentes no ápice lingual e das papilas cônicas gigantes no centro da língua. Capilares calibrosos estavam presentes ao redor das papilas filiformes do corpo da língua. Em fetos com 20 dias, as papilas fungiformes aumentaram em número e as papilas cônicas gigantes

começaram a se modelar. Os brotos capilares penetraram nas projeções da lâmina própria e se bifurcaram, formando, posteriormente, as alças das papilas cônicas gigantes de ratos recém-nascidos. Em ratos com 10 dias de vida, a trama capilar subpapilar, localizada superficialmente na língua, era formada por uma camada mais superficial composta por uma trama espessa de vênulas e uma camada mais profunda, constituída por trama delgada de arteríolas. De acordo com os autores, a formação vascular das papilas linguais de ratos em diferentes estágios de desenvolvimento proporciona um modelo de estudo para a observação do surgimento de brotos capilares a partir dos capilares sinusóides preexistentes. O mecanismo de crescimento capilar das papilas linguais ocorre por meio de prolongamento dos capilares sinusóides que penetram na lâmina própria.

Makiyama et al. (1998a) analisaram por MEV os aspectos morfológicos dos modelos vasculares das papilas filiformes, fungiformes e valadas de línguas de ratos *Wistar* jovens e observaram que os capilares da lâmina própria formavam a angioarquitetura das papilas linguais. A vascularização da papila cônica pequena apresentou alça capilar simples com um ramo ascendente e um descendente. O arranjo vascular das papilas filiformes verdadeiras era formado por duas a seis alças capilares semelhantes a “grampo de cabelo” com ramos ascendentes e descendentes. A angioarquitetura das papilas fungiformes, localizadas na porção mediana da língua, apresentou a forma cilíndrica com um orifício na parte central. A única papila valada do animal, localizada na porção posterior da língua, apresenta uma forma oval circundada por um sulco, com trama vascular composta por várias alças capilares pequenas. Os autores verificaram que, em mucosa de rato, a configuração das alças capilares dentro de cada tipo de papila lingual é determinada pela forma da papila. Makiyama et al. (1998b) encontraram estes mesmos resultados em ratos *Wistar* submetidos a uma dieta com carência protéica.

Ojima et al. (1999) estudaram a vascularização das papilas linguais de ratos com e sem deficiência de zinco pela técnica de modelo de corrosão vascular. Os autores observaram a redução do tamanho e distribuição das papilas linguais filiformes e fungiformes no grupo com deficiência de zinco. De acordo com os autores, a deficiência de zinco pode interferir na vascularização das papilas linguais.



Motoyama e Watanabe (2001) demonstraram a presença de vasos sangüíneos nas camadas musculares do terço anterior da língua de ratos *Wistar* adultos. Os cortes histológicos transversais da porção anterior da língua, corados com *Picro-Sirius*, evidenciaram fibras colágenas do tipo I e III no tecido conjuntivo e na camada externa fibrosa dos vasos sangüíneos. Já nos cortes histológicos corados com azul de toluidina, os autores observaram fibras musculares envolvidas por endomísio, com núcleo periférico oval e/ou cilíndrico. Os espécimes vasculares moldados com resina Mercocox<sup>®</sup> e examinados pela MEV mostraram que o terço anterior da língua é altamente vascularizado. Os vasos penetram a camada profunda da musculatura, ramificando-se paralelamente às fibras musculares com um trajeto sinuoso. Os autores relataram que o aspecto ondulado e frouxo da vascularização existente entre as fibras musculares pode funcionar como um sistema elástico de absorção de impactos que mantém o fluxo sangüíneo nas fibras musculares.

Ojima (2001) constatou que as papilas filiformes e fungiformes da superfície dorsal da língua em cão estavam distribuídas sobre linhas oblíquas imaginárias, bilaterais à linha mediana longitudinal. A vascularização das papilas filiformes era formada pelos ramos capilares ascendentes e descendentes que originavam tanto seus processos acessórios quanto o processo principal. As papilas fungiformes eram constituídas pelos ramos ascendentes e descendentes, que formavam uma estrutura vascular cilíndrica semelhante a uma “cesta de bambu”, com um orifício no centro de sua face superior. De acordo com o autor, as papilas filiformes desempenham função importante no transporte mecânico do bolo alimentar e da água, das bordas laterais da língua para o seu centro, e da região posterior em direção à faringe. As papilas fungiformes têm a função de perceber o sabor dos alimentos e também agem como órgãos sensoriais na porção média da língua de cães.

Lopes et al. (2002) estudaram as características da angioarquitetura dos diferentes tipos de papilas do dorso da língua de coelhos jovens e velhos pela técnica de modelo de corrosão vascular. Os resultados mostraram que as papilas filiformes dos coelhos estavam distribuídas por toda a superfície dorsal da língua entre algumas papilas fungiformes. A angioarquitetura da superfície dorsal da língua

dos coelhos jovens apresentou-se mais densa, proeminente e mais organizada em relação aos coelhos mais idosos.

Em 2005, Kraether Neto descreveu a vascularização da superfície dorsal da língua de ratos *Wistar* e quantificou a área ocupada pelos capilares terminais desta superfície em cada terço lingual. Para isso, o autor dividiu a superfície dorsal da língua em terços apical, médio e posterior e, em cada terço, examinou sete subáreas e quantificou as imagens obtidas. A análise quantitativa de cada terço da língua revelou que a porcentagem da área ocupada pelos capilares terminais diminuía progressivamente do ápice lingual em direção ao terço posterior da língua.

### 2.3 Cicatrização

A ferida cirúrgica caracteriza-se pela descontinuidade do tecido epitelial de revestimento e pela exposição do tecido conjuntivo o qual, por sua vez, estimula a cicatrização (WONG; HOLLINGER; PINERO, 1996).

A cicatrização pode ser dividida em três fases, inflamatória, proliferativa e de remodelação (WALDORF; FEWKES, 1995; ANDREASEN; GOTTRUP, 2001). Uma vez que a cicatrização é um processo biológico dinâmico (WALDORF; FEWKES, 1995), as suas fases são distintas, complexas e sobrepostas (GILMORE, 1991; AUKHIL, 2000). A fase inflamatória é caracterizada pela agregação plaquetária, coagulação sangüínea e migração de leucócitos. Na fase proliferativa, observam-se reepitelialização, angiogênese e fibroplasia. Na fase de remodelação, a vascularização diminui e ocorre a reorganização do colágeno juntamente com a contração da ferida (GILMORE, 1991; CHEN; ABATANGELO, 1999; ANDREASEN; GOTTRUP, 2001).

### 2.3.1 Fase inflamatória

Após uma incisão cirúrgica, com conseqüente ruptura de vasos e extravasamento sangüíneo para a área de descontinuidade tecidual, ocorre vasoconstrição, ativação das plaquetas, formação do tampão plaquetário e do coágulo que promovem a hemostasia (GILMORE, 1991; WONG; HOLLINGER; PINERO, 1996).

O mecanismo que induz a vasoconstrição varia de acordo com o calibre dos vasos incisados. Os vasos de grande calibre contraem-se sob a influência de sua inervação, enquanto nos vasos de pequeno calibre, a vasoconstrição é estimulada pelas substâncias vasoativas que atuam nos miofilamentos das células endoteliais. As serotoninas e as catecolaminas são as principais substâncias vasoativas liberadas pelas plaquetas e pelo soro sangüíneo, respectivamente. Os vasos de pequeno calibre estão sujeitos a apresentarem colapso devido ao aumento da pressão extracelular produzida pelo extravasamento dos fluidos vasculares. Assim, com o volume intravascular reduzido, ocorre aumento da viscosidade sangüínea, o que reduz o fluxo sangüíneo para a área de descontinuidade tecidual (WONG; HOLLINGER; PINERO, 1996).

As plaquetas são ativadas quando expostas aos fragmentos de colágeno, trombina e enzimas proteolíticas e, quando associadas à fibrina, formam um tampão plaquetário estável que obstrui a extremidade do vaso incisado (GILMORE, 1991; WONG; HOLLINGER; PINERO, 1996; LANSDOWN, 2002). Uma vez ativadas, as plaquetas liberam os mediadores adenosina difosfato, tromboxano A<sub>2</sub>, 5-hidroxitriptamina, fibrinogênio, fibronectina, tromboplastina e fator de von Willebrand que estão contidos nos grânulos alfa das plaquetas. Os mediadores liberados pelas plaquetas ativadas promovem a agregação, a adesão e o recrutamento plaquetário para a formação do tampão e do coágulo. Concomitantemente, as células endoteliais produzem prostraciclina, que inibe a agregação plaquetária na parede vascular, o que limita a formação do tampão plaquetário apenas ao local da lesão (GREENHALGH, 1998).

As plaquetas não somente participam da hemostasia, como também liberam substâncias que atuam durante o processo da cicatrização. Algumas dessas substâncias são enzimas, tal como adenosina trifosfatase, com função de gerar a energia para que ocorra o processo de cicatrização. Adrenalina, noradrenalina, e histamina são encontradas nas plaquetas e constituem potentes mediadores químicos da reação inflamatória. A degranulação dos grânulos plaquetários alfa libera o fator de crescimento derivado de plaquetas (PDGF) que promove a migração de células inflamatórias, de fibroblastos e de células endoteliais durante a cicatrização (WONG; HOLLINGER; PINERO, 1996; GREENHALGH, 1998).

Outro componente do mecanismo hemostático é a cascata de coagulação que é ativada pelo dano tecidual e concluída com a formação do coágulo (WONG; HOLLINGER; PINERO, 1996). As vias intrínseca e extrínseca que formam a cascata da coagulação produzem trombina, enzima que converte fibrina em fibrinogênio, o que promove a coagulação (WONG; HOLLINGER; PINERO, 1996; ANDREASEN; GOTTRUP, 2001).

Segundo Aukhil (2000), o coágulo de fibrina, formado pela coagulação sangüínea e agregação plaquetária, oblitera o lúmen vascular lesado e também protege a ferida cirúrgica. Além disso, o coágulo serve como reservatório de fatores de crescimento e de citocinas, liberados pela desgranulação das plaquetas ativadas, e funciona como matriz provisória para a migração celular.

Por ação dos fatores quimiotáticos os neutrófilos são as primeiras células inflamatórias a migrarem para o local da ferida cirúrgica (CHEN; ABATANGELO, 1999; AUKHIL, 2000). Quando os neutrófilos estão no local da lesão, fagocitam detritos celulares, bactérias e corpos estranhos (GILMORE, 1991; GREENHALGH, 1998).

Uma vez que a meia-vida dos neutrófilos é curta, parte dos seus restos celulares, juntamente com as enzimas do exsudato inflamatório, promovem a quimiotaxia dos macrófagos (GILMORE, 1991). Os macrófagos presentes durante o processo de cicatrização ajudam na fagocitose de bactérias e liberam proteases e peptídeos vasoativos, bem como fatores quimiotáticos e de crescimento para fibroblastos e células endoteliais (DEODHAR; RANA, 1997). Segundo Aukhil (2000),

ocorre primeiro o recrutamento de células inflamatórias para o sítio da ferida, seguido pela reepitelização, formação do tecido de granulação e angiogênese.

Em 1999, Richards et al. investigaram as alterações celulares da cicatrização por segunda intenção em tecido sem inervação. Para isso, foram removidos os nervos epigástricos inferiores de 25 ratos *Sprague-Dawley*. Três feridas cirúrgicas de um centímetro de diâmetro foram realizadas no dorso de cada animal, sendo que uma delas se localizava na região em que o nervo havia sido removido cirurgicamente. Nos tempos pós-operatórios de dois, quatro, sete e 10 dias, o infiltrado inflamatório das feridas foi quantificado pela imunistoquímica. Foram utilizados anticorpos para monócitos, macrófagos, linfócitos B e linfócitos T. A ausência de inervação foi verificada por imunofluorescência indireta com um marcador específico para tecido nervoso. Os resultados mostraram que a quantificação de macrófagos e linfócitos T, no quarto dia após o procedimento cirúrgico, foi significativamente menor nas feridas sem inervação. Os autores sugeriram que a ausência de inervação atrase o processo de cicatrização devido à redução da quimiotaxia das células inflamatórias.

### 2.3.2 Fase Proliferativa

Em resposta aos fatores quimiotáticos produzidos pelos monócitos e pelas plaquetas, os fibroblastos e as células endoteliais migram para o coágulo de fibrina, que é caracterizado por um tecido lesado isquêmico, e produzem colágeno e vasos sanguíneos (GREILING; CLARK, 1997).

PETTET et al. (1996) consideram que baixos níveis de densidade vascular indicam áreas pouco oxigenadas e ricas em atividade de produção e quimiotaxia para macrófagos. Já altos níveis de densidade vascular correspondem a um tecido bem oxigenado com macrófagos inativos.

O tecido de granulação resulta da proliferação de fibroblastos, secreção de diferentes tipos de colágeno, presença de células inflamatórias,

angiogênese em uma matriz hidratada de glicoproteínas e glicosaminoglicanas (WONG; HOLLINGER; PINERO, 1996; DEODHAR; RANA, 1997). A formação do tecido de granulação se inicia três a cinco dias após a ferida (DEODHAR; RANA, 1997; AUKHIL, 2000). Os fibroblastos secretores de colágeno são posicionados entre esses brotos e nutridos pelos capilares neoformados (ARNOLD; WEST, 1991, ANDREASEN; GOTTRUP, 2001). Muitos fibroblastos presentes neste tecido adquirem feixes de microfilamentos constituídos por actina alfa que é uma isoforma típica de células musculares lisas vasculares, e passam a serem denominados miofibroblastos. Há uma interligação entre os feixes de actina dos miofibroblastos com matriz extracelular. Os miofibroblastos participam tanto na síntese da matriz extracelular quanto na geração de forças mecânicas que resultam na reorganização desta matriz e contração da ferida (LORENA et al., 2002; AMADEU et al., 2003).

No local da ferida, as principais características da fase proliferativa são volume elevado de água, número aumentado de vasos, reepitelização da superfície pela migração de células epiteliais em direção centrípeta e produção de colágeno (WONG; HOLLINGER; PINERO, 1996; ANDREASEN; GOTTRUP, 2001).

A angiogênese ou o crescimento de vasos sanguíneos é um importante evento biológico do processo de cicatrização que envolve a resposta quimiotática das células endoteliais aos fatores derivados de macrófagos produzidos no espaço da ferida. A formação de brotos a partir de vasos sanguíneos, próximos à margem da ferida, é induzida pelos elevados níveis de fatores angiogênicos. A extremidade do pequeno broto se direciona para o centro da ferida que produz estímulos angiogênicos. Às vezes, o encontro de duas extremidades de vasos promove a formação de alça capilar simples em um processo denominado anastomose (PETTET et al., 1996).

Os diferentes tipos de colágeno, em combinação com as glicosaminoglicanas e fibronectinas são constituintes da matriz extracelular. A principal função da matriz extracelular na cicatrização é direcionar a migração celular (WONG; HOLLINGER; PINERO, 1996). Durante a revascularização, novo colágeno é formado e este, após três a cinco dias da realização do procedimento cirúrgico, confere resistência à ferida. A taxa de formação prossegue, e por volta do 12<sup>o</sup> dia após o procedimento cirúrgico, a ferida apresenta-se resistente. Neste momento, o

tecido de cicatrização é constituído por capilares e colágeno imaturo (ANDREASEN; GOTTRUP, 2001).

### *2.3.3 Fase de remodelação*

Na fase de remodelação, ocorre diminuição da vascularização e do volume de água contida no tecido em reparo. A principal característica desta fase é a substituição das isoformas primárias de colágeno em colágeno do tipo I e III. O aumento de colágeno tipo I e III juntamente com outros fatores do processo de remodelação são responsáveis pela contração da ferida e formação do tecido cicatricial (WONG; HOLLINGER; PINERO, 1996).

A fase de remodelação vascular ocorre entre o 10<sup>o</sup> e 14<sup>o</sup> dia do processo de cicatrização, e pode continuar por vários meses ou até anos. O espessamento e o encurtamento de alças capilares neoformadas são características observadas na fase de remodelação e maturação vascular (PETTET et al., 1996). Vários meses após o procedimento cirúrgico, as fibras colágenas no tecido cicatricial fibroso persistem ainda direcionadas verticalmente, enquanto o seu alinhamento no tecido normal é horizontal em relação à superfície epitelial (WONG; HOLLINGER; PINERO, 1996; COSTA et al., 1999).

A duração da fase de remodelação é desconhecida, mas acredita-se que leve um ano ou mais, dependendo do tipo de tecido envolvido. Alterações significativas na forma, estrutura e consistência da ferida ocorrem nesta fase. O tecido cicatricial consiste, neste momento, em tecido conjuntivo denso predominantemente fibroso. A taxa de renovação do colágeno ainda se encontra mais alta do que o normal, e mais lenta do que durante a fase proliferativa (ANDREASEN; GOTTRUP, 2001).

Novaes et al. (1969) observaram o processo de cicatrização e a vascularização em gengivectomia de cães. Para isso, os autores perfundiram suspensão de carbono filtrada na artéria carótida dos animais e estes foram

sacrificados dois, quatro, seis, sete, 12, 16, 23, 32, 38, 55 e 85 dias após a gengivectomia. A suspensão de carbono foi um meio válido para a demonstração da presença de vasos e a modificação dos mesmos imediatamente após a incisão e durante o processo de cicatrização. A localização extravascular da suspensão de carbono serviu para demonstrar o extravasamento sangüíneo e a regeneração vascular do tecido conjuntivo papilar da gengiva. A solução identificou vasos vasodilatados, vasos com extravasamento e vasos com extremidade seccionada, além da relação entre o vaso e o coágulo sangüíneo, aumento do número de vasos e retorno do vaso à normalidade seguida da cicatrização. De acordo com os autores, a cicatrização após a gengivectomia consistiu na formação de nova lâmina própria sobre a superfície incisada. A lâmina própria foi derivada das camadas vasculares do tecido de granulação e a reepitelização das feridas ocorreu na superfície do tecido de granulação. Como o tecido de granulação foi transformado em lâmina própria neoformada, o processo não somente exibiu diminuição da vascularização e padrão mais organizado do tecido conjuntivo, como também apresentou a regeneração do tecido epitelial. O processo de cicatrização gengival de cão foi rápido e manteve a topografia do tecido gengival.

Nobuto et al. (1987) avaliaram a vascularização do processo de cicatrização de ferida pela técnica de moldagem vascular seguida de corrosão associada à MEV, na região do dente canino direito de 48 cães, após a remoção cirúrgica de um retalho de gengiva inserida e periósteo. Os animais foram sacrificados quatro dias, e uma, duas, três, quatro, seis, oito e 12 semanas após o procedimento cirúrgico. Nos modelos vasculares dos animais não submetidos ao procedimento cirúrgico, os autores observaram que, no sentido vestibulo-lingual, o plexo vascular da lâmina própria e periósteo, e os capilares do osso alveolar constituíram a vascularização da gengiva. Segundo os autores, o centro da ferida tem importante função no processo da cicatrização, uma vez que a formação e a inclinação das alças capilares ocorrem em sua direção.

Phillips, Whitehead e Knighton (1991) verificaram a iniciação e o padrão do crescimento vascular do processo de cicatrização de ferida cirúrgica, de pele de ratos *Sprague-Dawley*, contendo 1cm<sup>2</sup> de esponja de colágeno, pela técnica de moldagem vascular seguida de corrosão associada à MEV. A principal função da



esponja de colágeno é atuar como um substrato para as células, fluidos, tecido conjuntivo e vasos sanguíneos envolvidos na cicatrização. Os animais foram sacrificados seis e 12 horas, um, dois, três, quatro, sete e 14 dias após o procedimento cirúrgico. Nos modelos vasculares dos animais não submetidos ao procedimento cirúrgico, os autores observaram que o plexo vascular da pele era constituído por veias, vênulas, artérias e arteríolas e capilares. Seis horas após o procedimento cirúrgico, os modelos vasculares de veias e vênulas apresentaram impressões ovóides em suas superfícies, representando o local da marginação de leucócitos. Doze horas após o procedimento cirúrgico, ocorreu aumento do número das impressões de leucócitos, que atingiu o seu pico máximo um dia após a implantação da esponja de colágeno e diminuiu no segundo dia após o procedimento cirúrgico. Os autores observaram ainda que as impressões das células endoteliais foram mais profundas no segundo dia após o procedimento, indicando hiperplasia dos núcleos das mesmas e início da formação dos brotos capilares. Entre o sétimo e o 14<sup>o</sup> dia pós-operatório, os capilares neoformados apresentaram-se mais longos, organizados e direcionados à esponja. Os autores verificaram que houve inflamação moderada entre seis e 48 horas após a implantação da esponja e a formação de vasos sanguíneos ocorreu após a resposta inflamatória.

Selliseth e Selvig (1995b) examinaram a cicatrização de um retalho mucoperiosteal em mucosa palatina, de 20 ratos *Wistar*, pela técnica de moldagem vascular seguida de corrosão associada à MEV. Os animais foram submetidos à moldagem vascular dois, quatro, sete, 10 e 20 dias após a realização do procedimento cirúrgico e observaram que, no segundo dia após o procedimento cirúrgico, os modelos vasculares circunjacentes à ferida apresentaram-se vasodilatados e também com impressões vasculares que representavam os sítios de marginação de leucócitos. No quarto dia, as impressões de leucócitos foram mais freqüentes e nítidas. No sétimo dia, novos capilares encontravam-se direcionados para o centro da ferida e, no 10<sup>o</sup> dia, ainda não havia ocorrido completa revascularização da superfície óssea. No 20<sup>o</sup> dia, a ferida apresentou-se recoberta por capilares calibrosos e de trajeto irregular que se originavam principalmente da mucosa palatina.

Kibe, Takenaka e Kishimoto (2000) avaliaram a marcação imunohistoquímica do anticorpo policlonal para o fator básico de crescimento de fibroblasto (bFGF) no processo de cicatrização de queimaduras circulares de terceiro grau, de 1cm de diâmetro, na pele de 32 ratos *Wistar*, divididos em oito grupos. Os animais foram sacrificados dois, quatro, sete, 10, 14, 28, 42, e 70 dias após a queimadura. Na fase inflamatória, dois dias pós-queimadura, os autores observaram que as primeiras células inflamatórias imunorreativas ao bFGF se encontravam nas margens da ferida. Na fase proliferativa, entre o segundo e o 14º dia pós-queimadura, o número de células inflamatórias imunorreativas ao bFGF aumentou gradualmente no tecido de granulação, atingindo o seu pico máximo no sétimo dia pós-queimadura. O tecido de granulação desenvolveu-se a partir do tecido conjuntivo da margem da ferida em direção ao centro da mesma. A partir do segundo dia, iniciou-se a reepitelização pelas bordas da ferida, completando-se no 14º dia e a epiderme regenerada apresentou pouca acantólise. O bFGF teve marcação positiva na epiderme regenerada e na zona que circundava a mesma, nas células inflamatórias do tecido de granulação e nos capilares neoformados. Na fase de remodelação, entre o 14º e 72º dia pós-queimadura, algumas células semelhantes a macrófagos que se encontravam no tecido cicatricial imaturo foram imunorreativas ao bFGF até o 42º dia. Ausência de imunoreatividade para bFGF foi verificada no 70º dia pós-queimadura. Para os autores, os macrófagos contribuem na cicatrização pela produção de bFGF, não apenas durante as fases inflamatória e proliferativa, como também na fase de remodelação.

Barbudo et al. (2001) avaliaram, em 40 roedores machos da espécie *Calomys callosus*, os aspectos morfométricos, morfológicos e histológicos da cicatrização de feridas cutâneas tratadas ou não com hidrocarboneto alifático, um derivado do petróleo. Após tricotomia da região dorsal do tórax de cada animal, um segmento de pele de 10mm de diâmetro foi incisada. Diariamente, foi instilado sobre a ferida dos animais do grupo-controle 0,1mL de solução salina e no grupo-teste, 0,1mL de hidrocarboneto alifático, e mensurado das feridas foi medido. Os animais foram sacrificados três, sete, 14 e 21 dias após o procedimento cirúrgico. Os resultados mostraram uma contração cicatricial significativa entre as feridas dos animais do grupo-teste no 10º dia, em relação aos animais do grupo-controle no 4º, 8º e 10º dia pós-operatório. A partir do 10º dia pós-operatório, algumas feridas do

grupo-controle e do grupo-teste apresentaram-se cicatrizadas. Os autores concluíram que o hidrocarboneto alifático, administrado em feridas cutâneas, intensificou a formação de tecido de granulação, neovascularização e reepitelização, e foi aparentemente capaz de reduzir o tempo de reparação tecidual devido à diminuição local da umidade.

Van Beurden et al. (2003) investigaram os fenótipos de culturas de fibroblastos obtidos a partir de ferida cirúrgica intra-oral de ratos *Wistar*, o estudo empregou citometria de fluxo, nos tempos de três, cinco, oito, 15, 30, 60, e 90 dias após o procedimento. Os resultados obtidos foram comparados com a marcação imunoistoquímica. Os autores verificaram diferentes fenótipos de fibroblastos nas culturas obtidas a partir de biópsia de ferida cirúrgica nos diferentes tempos pós-operatórios. Além disso, a marcação imunoistoquímica teve relação com os dados obtidos pela citometria de fluxo, sugerindo função especializada para os diferentes fenótipos de fibroblastos durante a cicatrização. Os autores sugeriram que a modulação destes fenótipos pode melhorar o processo final da cicatrização.

## 2.4 Angiogênese

A angiogênese, ou seja, formação de vasos sanguíneos a partir de vasos preexistentes, pode ocorrer por dois mecanismos, brotamento e intussuscepção (AUSPRUNK; FOLKMAN, 1977; CADUFF et al., 1986; BURRI; TAREK, 1990; RISAU, 1997; DJONOV; BAUM; BURRI, 2003). Embora ambos os mecanismos conduzam à amplificação da rede capilar, eles envolvem diferentes tipos de células e são regulados por diferentes moléculas (DJONOV; BAUM; BURRI, 2003).

### 2.4.1 Angiogênese por brotamento

Após formação dos plexos vasculares primários, as células endoteliais podem formar novos capilares por brotamento. O mecanismo da angiogênese por brotamento implica degradação da membrana basal dos vasos sanguíneos, proliferação e migração de células endoteliais, formação de um broto sólido de células endoteliais conectado ao vaso, reestruturação do lúmen vascular do broto e a maturação funcional do endotélio (AUSPRUNK; FOLKMAN, 1977; RISAU, 1997; BURRI; HLUSCHUK; DJONOV, 2004).

Na angiogênese por brotamento, as células endoteliais estimuladas pela degradação da membrana basal, migram, proliferam e formam uma unidade estrutural denominada broto. Os pericitos inibem a migração das células endoteliais. Todas estas etapas ocorrem na ausência de perfusão sanguínea que se estabiliza após a fusão dos brotos capilares, formando alças capilares (PATAN, 2000).

Phillips, Whitehead e Knighton (1991), ao verificarem a vascularização de ferida cirúrgica de pele de ratos, utilizando esponja de colágeno, pela técnica de moldagem vascular seguida de corrosão associada à MEV, observaram que o início da angiogênese por brotamento ocorreu no segundo dia pós-operatório. No terceiro dia pós-operatório, os brotos capilares foram abundantes e originaram-se exclusivamente das vênulas. Entre o sétimo e o 14<sup>o</sup> dia pós-operatório, a esponja de colágeno apresentou-se circundada por rede vascular neoformada, com alguns brotos alongados em direção à mesma.

Selliseth e Selvig (1995b) observaram angiogênese por brotamento a partir do segundo dia após a realização de retalho cirúrgico mucoperiostal em mucosa palatina. No quarto dia pós-operatório, os brotos apresentaram-se mais alongados e pareados, formando as alças capilares. No vigésimo dia, a ferida apresentou-se recoberta por capilares calibrosos.

Segundo Arnold e West (1991) o modelo de angiogênese por brotamento é incompleto por não incluir o efeito de trauma inicial, como a ocorrência

de contração e trombose intravascular. E ainda não explica como as células endoteliais se organizam para formar as alças capilares.

#### 2.4.2 Angiogênese por intussuscepção

A angiogênese por intussuscepção consiste na inserção de colunas teciduais transcapilares, chamadas de pilares ou pontes, dentro do lúmen vascular e o subsequente crescimento dessas colunas resultando na divisão do vaso (Figuras 1 e 2) (RISAU, 1997; DJONOV et al., 2000; BURRI; HLUSCHUK; DJONOV, 2004).

Caduff et al. (1986) foram os primeiros autores a relatar a ocorrência de angiogênese por intussuscepção na rede capilar de pulmões de ratos recém-nascidos pela técnica de moldagem vascular seguida de corrosão associada à MEV. Durante a análise dos modelos vasculares, foi verificada a presença de poros com menos de 1,5µm de diâmetro, o que inicialmente foi interpretado pelos autores como artefato de moldagem. Porém, os poros apresentaram uma morfologia constante e encontravam-se distribuídos por toda a rede capilar, principalmente, nos capilares mais calibrosos. A hipótese estabelecida pelo estudo foi de que os leitos capilares pulmonares crescem pela formação de delgados pilares teciduais intravasculares. De acordo com a hipótese, a expansão capilar ocorria “dentro do próprio capilar”, semelhante ao crescimento cartilaginoso. Assim, o termo histológico mais apropriado para denominar a formação de delgados pilares teciduais intravasculares foi crescimento microvascular intussusceptivo.

Burri e Tarek (1990) detectaram e analisaram a presença de delgados pilares teciduais em cortes seriados de pulmão de ratos com 44 dias de idade por MET. A reconstituição computadorizada tridimensional dos lúmens capilares, obtida pelas imagens dos cortes seriados, confirmou que os pilares foram complementares aos poros previamente observados nos modelos vasculares. Nas análises ultra-estruturais dos pilares teciduais presentes nos capilares pulmonares, os autores encontraram quatro diferentes tipos morfológicos de pilares transcapilares que representavam as fases do processo de formação de um pilar transcapilar. As fases

foram morfológicamente descritas em ordem cronológica em fase um, dois, três e quatro. Na fase um, alguns pilares foram formados pelo contato direto entre as células endoteliais localizadas em paredes vasculares opostas. A projeção das paredes vasculares para dentro do lúmen proporcionou o contato entre as células endoteliais. A zona de contato marcou a formação do pilar inter-endotelial intraluminal com aproximadamente 1 $\mu$ m de diâmetro. Ao longo das membranas do pilar havia vários pontos eletrodensos sugestivos de serem pontos da aderência interendotelial. Como os pericitos se encontravam próximos às projeções, a ação contrátil destes poderia fazer parte do processo de projeção do lúmen. Na fase dois, a perfuração central na bicamada de células endoteliais marcava o início do processo de formação dos pilares. A presença de um pilar tecidual cilíndrico, recoberto por células endoteliais, que se estendia para o lúmen caracterizava morfológicamente esta fase. O centro do pilar tecidual cilíndrico era constituído por extensões citoplasmáticas dos miofibroblastos com seus microfilamentos. Os microfilamentos citoplasmáticos eram orientados perpendicularmente ao plano do septo interalveolar e terminavam nas placas de adesão das células endoteliais. Na fase três, os pilares apresentaram estruturas e dimensões similares aos da fase anterior, porém havia processos citoplasmáticos de pericitos que modelavam o pilar paralelamente às paredes vasculares laterais. Os pericitos freqüentemente formavam um anel em torno do pilar quando as junções interendoteliais eram recobertas pelos mesmos. Na fase quatro, as estruturas dos pilares foram semelhantes às dos capilares da rede que apresentavam diâmetros inferiores a 2,5 $\mu$ m. O centro dos pilares tinha constituição semelhante aos pilares da fase 3 com adição das fibrilas de colágenos (Figuras 1 e 2).

Na angiogênese por intussuscepção, as células endoteliais formam uma unidade funcional denominada pilar transcáпилar devido à retração e movimento das células da camada endotelial. As células peri-endoteliais, como os pericitos contribuem para a formação dos pilares transcáпилares. O fluxo sangüíneo está presente durante todo o processo de formação dos pilares transcáпилares (PATAN, 2000).

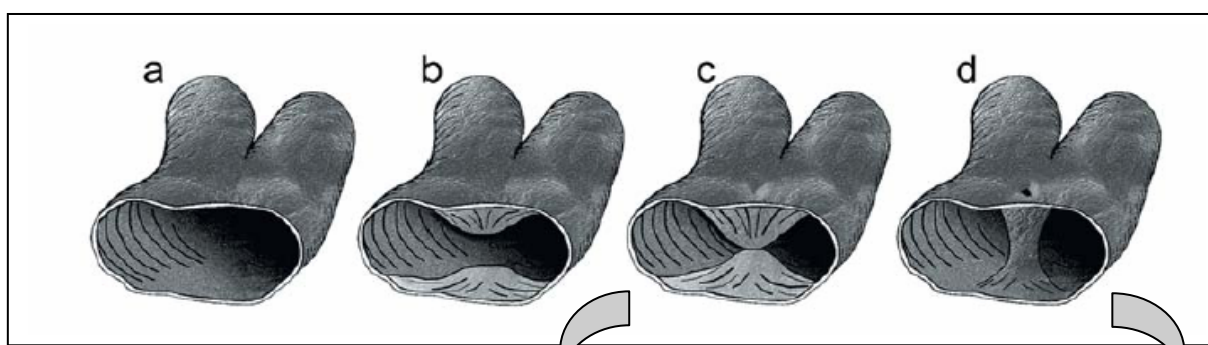


Figura 1: Fases básicas da intussuscepção: projeção das paredes vasculares opostas para dentro do lúmen (a e b) e contato entre as células endoteliais (c). Pilar transcápilar formado pela fusão das células endoteliais (d).  
Fonte: Kurz, Burri e Djonov (2003)




Figura 2: Eletromicrografias de varredura de modelos vasculares com pequenos poros correspondentes à moldagem dos pilares de células endoteliais (c'e d')

Patan et al. (1992) investigaram, pela técnica de modelo de corrosão vascular, a ocorrência de pequenos poros, que correspondem à moldagem dos pilares teciduais transcapilares, nos modelos vasculares de olhos, glândulas submandibulares, coração, fígado, estômago, intestino delgado e grosso, traquéia, rim, útero, ovário de ratos com idades entre quatro e nove semanas. Os pequenos poros corresponderam à angiogênese por intussuscepção nos diversos órgãos investigados e foram ocasionalmente encontrados no interior dos segmentos vasculares dilatados ou nas bifurcações dos vasos.

Strek et al. (1995) examinaram o dorso da língua de fetos humanos com 18 e 21 semanas gestacionais pela técnica de moldagem vascular seguida de corrosão associada à MEV. Além de brotos vasculares, os autores observaram angiogênese por intussuscepção nos capilares superficiais das papilas valadas, caracterizada pela presença de pequenos poros, entre 1 e 5µm de diâmetro.

Pérez-Aparicio et al. (1996) examinaram a trama vascular das gônadas de 70 embriões de galinha, tanto pela técnica de moldagem vascular seguida de corrosão associada à MEV, quanto por cortes histológicos observados na MET. Os modelos vasculares apresentaram uma trama capilar densa com numerosos brotamentos capilares e pequenos poros. Os poros encontrados nos modelos vasculares foram classificados em primário, com diâmetro menor que 2,5 $\mu$ m; secundário, com diâmetro maior que 2,5 $\mu$ m; terciário, por apresentarem um estreitamento num determinado sítio do poro, independente do diâmetro; e poros angiogênicos abertos. Com base nesta classificação, os autores sugeriram que as diferenças morfológicas existentes entre os poros refletem a evolução dos mesmos. Os cortes histológicos dos vasos, avaliados por MET, apresentaram processos de células endoteliais dentro dos lúmens vasculares.

Notoya et al. (2003) avaliaram as alterações vasculares do processo de reparo dos glomérulos de ratos *Wistar* após nefrite induzida pela injeção do anticorpo monoclonal. Para isso, os autores utilizaram a técnica de modelo de corrosão vascular, cortes histológicos para análise em MET e também imunomarcagem das moléculas ICAM-2, presentes na superfície das células endoteliais. A eutanásia dos animais foi um, três, cinco, oito e 14 dias após a indução da nefrite. Os resultados mostraram a impressão de pequenos poros, com diâmetro em torno de 1,5 $\mu$ m, nos modelos vasculares dos glomérulos após nefrite induzida. A presença de pilares teciduais transcapilares foi confirmada em cortes histológicos analisados pela MET. Alguns pilares teciduais transcapilares eram constituídos somente de células endoteliais e outros pilares apresentaram projeções citoplasmáticas de células mesangiais que eram cobertas pelas células endoteliais. Os achados indicaram a ocorrência da angiogênese por intussuscepção no processo de reparo dos glomérulos após nefrite induzida, com participação das células mesangiais e endoteliais na formação dos pilares transcapilares.

Além da técnica de moldagem vascular seguida de corrosão associada à MEV para o estudo do crescimento vascular de rim de embriões de galinha, Makanya et al. (2005), utilizaram a técnica de imunistoquímica e cortes histológicos ultrafinos para MET. O objetivo dos autores foi verificar como ocorria o crescimento vascular intussusceptivo e por brotamento nos rins de embriões de galinha com



cinco, sete, oito, 11 e 13 dias de vida. Os mesonéfrons dos embriões com cinco dias foram caracterizados por brotamento vascular. A partir do sétimo dia, o crescimento vascular intussusceptivo prevaleceu nos mesonefróns, o que contribuiu para o rápido crescimento do rim até o 11<sup>o</sup> dia. Os metanéfrons apresentaram crescimento vascular a partir de numerosos brotos até o oitavo dia e depois no 13<sup>o</sup> dia, prevaleceu o crescimento vascular intussusceptivo. Os achados imunoistoquímicos revelaram intensa marcação do fator de crescimento de células endoteliais (VEGF) associada à fase em que prevaleceu o crescimento vascular por brotamento, enquanto a marcação para bFGF predominou durante a fase de crescimento por intussuscepção. Os autores concluíram que o desenvolvimento e a remodelação microvascular do rim envolve a atuação recíproca entre os crescimentos vasculares por brotamento e intussusceptivo que, em parte, foram mediados pelos VEGF e bFGF.



PUCRS

---

**3 PROPOSIÇÃO**

### 3.1 Objetivos

Descrever o padrão vascular da superfície ventral da língua de ratos *Wistar* submetidos ou não a um procedimento cirúrgico e verificar a ocorrência de angiogênese por intussuscepção durante a cicatrização de ferida em ventre da língua pela técnica de modelo de corrosão vascular associada à MEV.



PUCRS

---

## ***4 METODOLOGIA***

## 4 METODOLOGIA

### 4.1 Delineamento da Pesquisa

A presente pesquisa foi realizada sob o paradigma qualitativo em uma abordagem descritiva relacional.

### 4.2 Aprovação do Protocolo de Pesquisa

O protocolo de pesquisa foi submetido à apreciação e aprovado pela Comissão Científica e de Ética da Faculdade de Odontologia da PUCRS (Anexo A).

### 4.3 Amostra

A amostra foi constituída de 49 ratos *Wistar* (*Rattus norvegicus albinus*), machos, adultos, com idade de 3 meses, e peso entre 250 e 300g, provenientes do Biotério do Instituto de Ciências Básicas da Saúde (ICBS) da Universidade Federal do Rio Grande do Sul (UFRGS). A parte experimental foi

realizada nas dependências do Laboratório de Neuroanatomia do Departamento de Ciências Morfológicas do mesmo Instituto e no Centro de Microscopia e Microanálises (CEMM) da Pontifícia Universidade Católica do Rio Grande do Sul (PUCRS).

De três a quatro animais foram acondicionados em gaiolas plásticas, de dimensões de 60cm de comprimento, 50cm de largura e 22cm de altura, forradas com maravalha, limpas diariamente, à temperatura ambiente. Após o procedimento cirúrgico, as gaiolas foram iluminadas com uma lâmpada de 40 Watts para que não ocorresse hipotermia dos mesmos. Os animais tiveram, durante todo o período experimental, alimento sólido<sup>1</sup> e água *ad libitum* à sua disposição.

Depois do procedimento cirúrgico, moldagem vascular e corrosão das 49 línguas, foram selecionadas 34 línguas que apresentaram superfície ventral da língua satisfatoriamente moldada. Na visualização com lupa estereoscópica, 15 línguas foram excluídas, do total de 49 línguas, pela moldagem da trama vascular superficial do ventre da língua ser incompleta (Apêndice A).

#### 4.4 Grupos

##### 4.4.1 Grupo de animais não submetidos ao procedimento cirúrgico

- a) Sete animais submetidos à moldagem vascular com resina

##### 4.4.2 Grupos de animais submetidos ao procedimento cirúrgico

- a) Grupo 1: sete animais submetidos à moldagem vascular com resina, um dia após o procedimento cirúrgico em ventre de língua;
- b) Grupo 2: sete animais submetidos à moldagem vascular com resina, dois dias após o procedimento cirúrgico em ventre de língua;

---

<sup>1</sup> Ração Nuvilab-Cr 1<sup>®</sup> Nuvital Nutrientes S.A, São Paulo, Brasil.

c) Grupo 3: sete animais submetidos à moldagem vascular com resina, três dias após o procedimento cirúrgico em ventre de língua;

d) Grupo 4: sete animais submetidos à moldagem vascular com resina, sete dias após o procedimento cirúrgico em ventre de língua;

e) Grupo 5: sete animais submetidos à moldagem vascular com resina, 14 dias após o procedimento cirúrgico em ventre de língua;

f) Grupo 6: sete animais submetidos à moldagem vascular com resina, 21 dias após o procedimento cirúrgico em ventre de língua (Apêndice A).

#### 4.5 Procedimento cirúrgico

A sedação dos animais foi realizada por inalação de éter etílico em campânula de vidro. A anestesia foi realizada através de injeção intraperitoneal de cloridrato de quetamina<sup>2</sup> e de xilazina<sup>3</sup> na dose de 100mg/kg e 10mg/kg de peso corporal do animal, respectivamente (BORBA, 2004; KRAETHER NETO, 2005).

Cada animal, devidamente anestesiado, foi pesado e disposto em decúbito dorsal sobre a mesa operatória, tendo as extremidades de suas patas fixadas com esparadrapo. Bilateralmente à cabeça foram colocados dois roletes, confeccionados em cera, com dimensões de 3,0cm de comprimento, 1,5cm de largura e 1,7cm de altura e envoltos em gaze estéril. Sobre os mesmos foi colocada uma lâmina de vidro, construindo-se uma mesa cirúrgica de 1,7cm de altura. Um amarrilho com fio, fixado nos incisivos inferiores, auxiliou na abertura da boca do animal (Figura 3).

---

<sup>2</sup> Dopamin<sup>®</sup>, Laboratório Agribrands, São Paulo, Brasil.

<sup>3</sup> Anasedan<sup>®</sup> injetável, Laboratório Agribrands, São Paulo, Brasil.

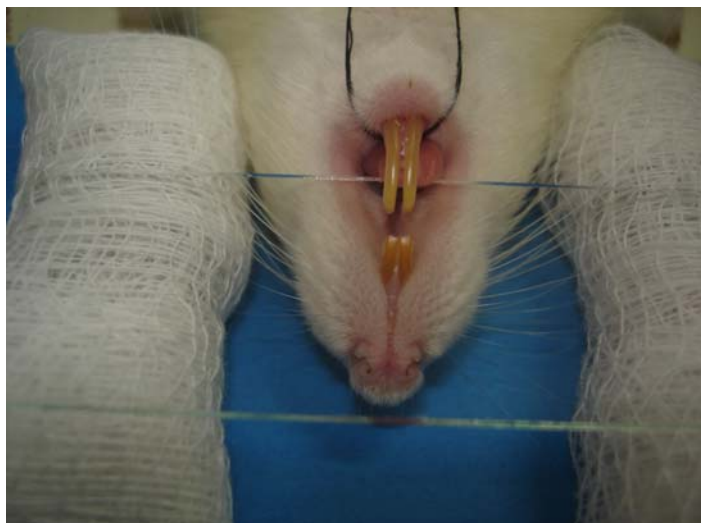


Figura 3: Mesa cirúrgica interposta entre os maxilares e amarelo posicionado nos incisivos inferiores

Após posicionamento da língua sobre a mesa, foi realizada a ferida cirúrgica com o auxílio de um *punch*<sup>4</sup> de 3mm de diâmetro (Figura 4), posicionado perpendicularmente ao ventre lingual. Como padronização do local, optou-se pela realização da ferida no centro da porção média da superfície ventral da língua (Figura 5).




Figura 4: *Punch*

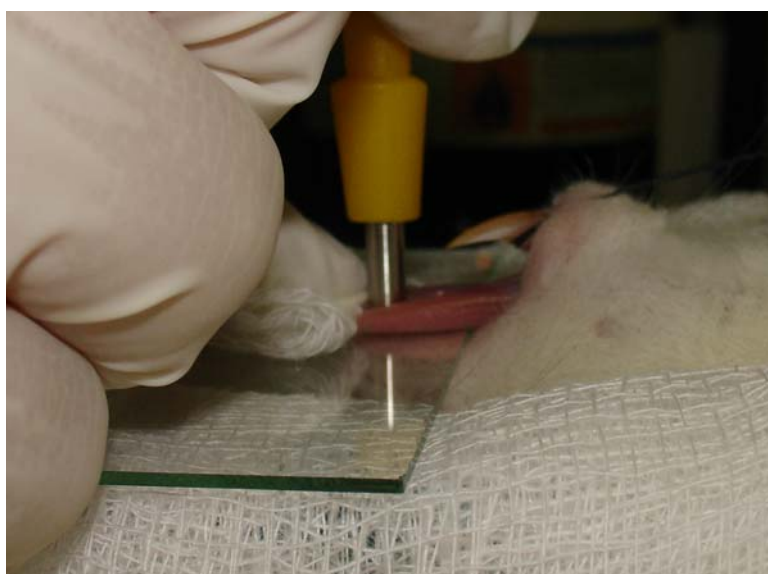

Figura 5: Posicionamento do *punch*

<sup>4</sup> Instrumec®, Prodesc, Porto Alegre, Brasil.



Foram realizados movimentos giratórios, no sentido horário e anti-horário com o *punch*, até que se cortou a mucosa e se atingiu o limite de profundidade de 1mm preestabelecido na face externa do instrumento. As dimensões da incisão circular foram de 3mm de diâmetro por 1mm de profundidade. O tecido incisado foi apreendido por pinça atraumática e sua base cortada com uma tesoura cirúrgica (Figura 6). A hemostasia foi realizada com leve compressão de uma gaze sobre o leito cirúrgico, por cinco minutos.

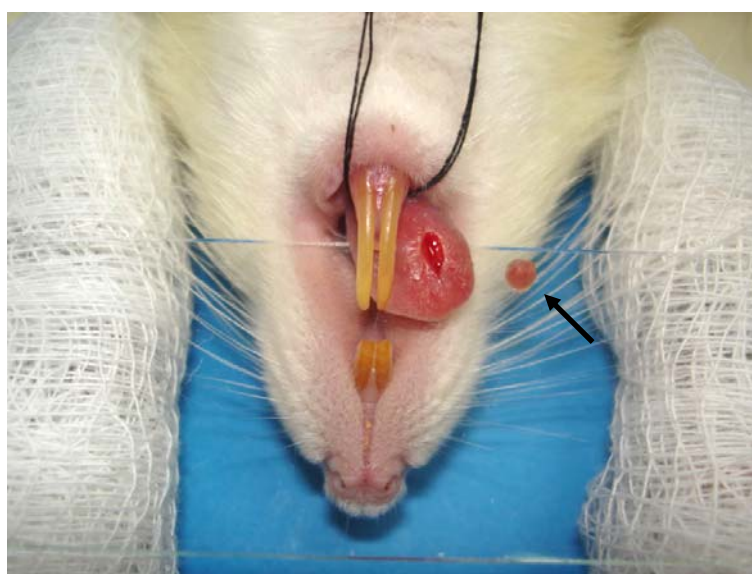


Figura 6: Ferida cirúrgica e fragmento (seta)

#### 4.6 Moldagem vascular com resina

Decorridos os tempos preestabelecidos, os animais foram novamente sedados e anestesiados, como descrito anteriormente, para realização da perfusão com resina.

#### 4.6.1 Fixação do cateter e perfusão

O animal devidamente anestesiado foi disposto em decúbito dorsal sobre a mesa operatória com as extremidades das patas fixadas com esparadrapo sobre a mesa operatória. Realizou-se uma incisão longitudinal, com lâmina de bisturi nº 24, na linha mediana do ventre do rato, iniciando-se na região mais anterior do tórax e que se estendeu até a porção abdominal inferior. A pele localizada sobre a região torácica e abdominal foi divulsionada, de modo a evidenciar o tecido muscular do local (Figura 7A).

O tecido muscular localizado na região do osso esterno foi tracionado e cortado transversalmente com tesoura cirúrgica. Para a visualização do músculo diafragma (Figura 7B), ampliou-se a incisão transversal bilateralmente. Depois de exposto, o diafragma foi incisado, o que possibilitou a visualização da caixa torácica. Para ampliação do campo cirúrgico, realizou-se uma incisão relaxante nas costelas direitas e esquerdas do animal, dando origem a um retalho tecidual constituído por osso externo e costelas. A parede ventral da caixa torácica foi rebatida e fixada com pinça hemostática para facilitar o acesso ao coração do animal (Figura 7C). Com o auxílio de uma seringa descartável de 1mL administrou-se heparina 5000UI no músculo cardíaco, na posologia de 0,001mL/g de peso corporal do animal para evitar a coagulação sanguínea intravascular (Figura 7D).

Após o afastamento do timo, a artéria aorta ascendente foi individualizada, e laçada com fio de seda 3-0<sup>5</sup>, com auxílio de pinça atraumática curva e delicada (Figura 7E). O pulmão esquerdo foi afastado e a artéria aorta descendente foi apreendida com auxílio de uma pinça hemostática curva (Figura 7F).

Antes do próximo passo cirúrgico, um cateter descartável de oxigênio de nº 6<sup>6</sup>, uma torneira de oxigênio<sup>7</sup> de mesmo número e uma seringa descartável,

---

<sup>5</sup> Ethicon®, Johnson & Johnson.

<sup>6</sup> Markmedt®, São Paulo, Brasil.

<sup>7</sup> Sondaplast Materiais Médicos Hospitalares®, Feira de Santana/BA, Brasil.

contendo 50mL de solução salina foram conectados. A solução salina foi injetada para o interior do cateter, eliminando o ar existente no interior do mesmo.

O coração foi apreendido com pinça e o ventrículo esquerdo, incisado com tesoura, permitindo o acesso do cateter ao interior do coração, alcançando a artéria aorta ascendente. O cateter foi fixado através de um nó no fio de seda previamente utilizado para laçar a artéria aorta ascendente (Figura 7G).

Neste momento, o átrio direito foi incisado (Figura 7H), para permitir o extravasamento do sangue e das soluções salina (50mL), paraformaldeído a 2% tamponado com fosfato e pH 7,4 (20mL) e novamente solução salina (50mL), que foram seqüencialmente perfundidas via cateter. Entre as trocas das seringas, contendo as diferentes soluções, a chave da torneira foi girada para evitar a inclusão de bolhas.

Ao final da perfusão das soluções, a palidez do animal na região da cabeça e do pescoço e a ausência de sangue nas soluções extravasadas pelo átrio direito foram indicativos da substituição do sangue do sistema vascular pela solução salina.

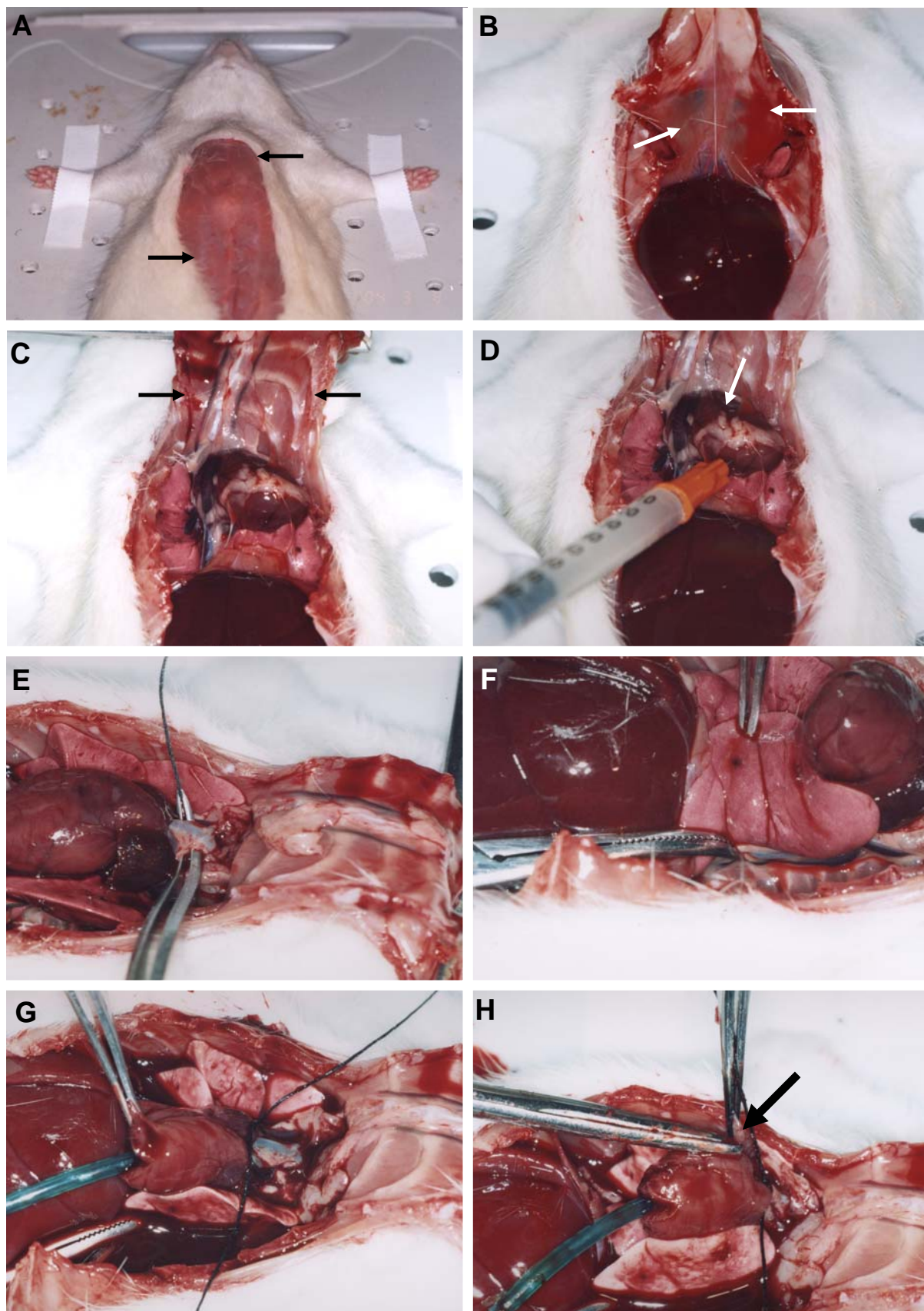


Figura 7: A) Pele abdominal e torácica divulsionadas (setas), B) Visualização do diafragma (setas), C) Rebatimento da parede ventral da cavidade torácica (setas), D) Injeção de heparina no músculo cardíaco, E) Individualização da artéria aorta ascendente, F) Apreensão da artéria aorta descendente, G) Fixação do cateter através de um nó, H) Incisão do átrio direito (seta)

#### 4.6.2 Manipulação e perfusão da resina de baixa viscosidade<sup>8</sup>

O material para a moldagem do sistema vascular, resina Mercox® do tipo CL-2B blue e CL-2R red, foi armazenado em geladeira (Figura 8A).

Após a pesagem em balança de semiprecisão<sup>9</sup>, 0,25g de catalisador e 10g de resina acrílica foram manipulados por 40 segundos com espátula de plástico (Figura 8B) e transferidos para uma seringa de 10mL (Figura 8C).

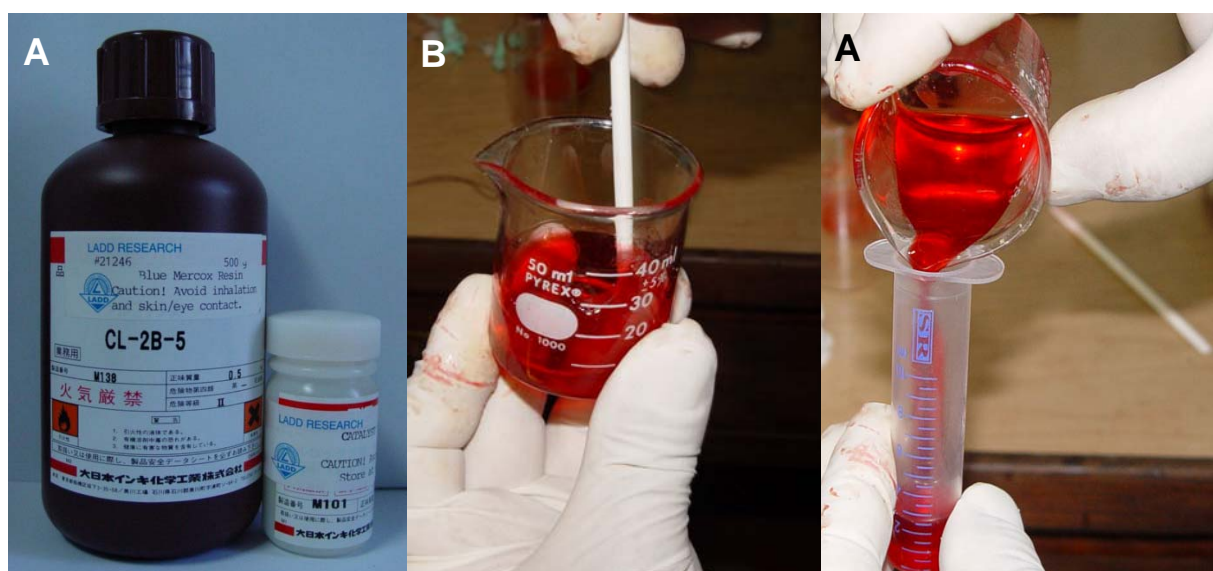


Figura 8: A) Resina Mercox®, B) Manipulação da resina de baixa viscosidade, C) Transferência do material manipulado para o interior da seringa

Enquanto a manipulação da resina estava sendo realizada, outro operador mantinha a perfusão de solução salina no animal com seringa de 50mL com objetivo de impedir a aproximação das paredes vasculares e facilitar a penetrabilidade da resina durante a perfusão. Com o objetivo de acoplar a seringa que continha resina manipulada, outra seringa de 5mL vazia foi conectada na torneira em um dos pontos de conexão, a torneira foi girada, o que possibilitou a injeção de 3mL de solução salina da seringa de 50mL para a seringa de 5mL. Em

<sup>8</sup> Mercox®, Ladd Research Industries, Williston, USA

<sup>9</sup> Mani®, Balança eletrônica



seguida, a seringa de 50mL foi removida, adaptou-se a seringa contendo resina manipulada no mesmo local e injetou-se uma pequena quantidade de resina para o interior da seringa de 5mL. Assim, procurou-se eliminar as bolhas que haviam sido incorporadas na torneira durante a troca das seringas. A chave da torneira foi girada novamente o que possibilitou a perfusão da resina para o interior do cateter e, conseqüentemente, para o sistema vascular. A injeção da resina foi feita manualmente por um único operador com pressão constante.

Observou-se que o tempo decorrido, desde o início da perfusão de resina até o seu extravasamento pelo átrio direito foi, em média, de 60 segundos. Após o extravasamento da resina, observou-se que a palidez da região de cabeça e pescoço do animal deu lugar à coloração da resina.

Ao término da perfusão, o conjunto de estruturas localizado acima do arco aórtico e da cânula, constituído por artéria aorta ascendente, veia pulmonar, traquéia e esôfago, foi apreendido com pinça hemostática, evitando-se com isso, o refluxo de resina.

#### *4.6.3 Polimerização da resina*

Os animais moldados permaneceram à temperatura ambiente por duas horas para a pré-polimerização da resina. Em seguida, as pinças hemostáticas foram removidas e as cabeças dos animais foram separadas dos corpos por decapitação.

As cabeças dos animais, colocadas em uma bandeja, foram submersas durante uma hora em água corrente proveniente de um destilador, à temperatura de 40°C, com o objetivo de acelerar e finalizar o processo de polimerização da resina.

#### 4.7 Dissecção da língua<sup>10</sup>

Inicialmente foram realizadas incisões bilaterais desde as comissuras labiais até a região das articulações temporomandibulares para a separação dos maxilares. As incisões foram realizadas em uma profundidade tal que não atingissem as bordas laterais da língua (Figura 9A). Todo o tecido existente no local das incisões que impedia a separação dos maxilares foi cortado com o auxílio de uma tesoura cirúrgica de ponta romba (Figura 9B).

A maxila foi afastada da mandíbula pela aplicação de forças opostas realizada com o auxílio de duas pinças, sendo uma apoiada nos incisivos superiores e a outra nos inferiores (Figura 9C). Após a separação dos maxilares, realizou-se uma incisão transversal na base da língua, que se estendeu de um côndilo mandibular ao outro (Figura 9D).

A peça cirúrgica composta por mandíbula e língua foi colocada sobre a mesa e a região dos côndilos direito e esquerdo foi pressionada pelos dedos polegar e indicador para que ocorresse a desarticulação das hemimandíbulas (Figura 9E). Com lâmina de bisturi nº 15 realizou-se uma incisão em toda a extensão do fundo de sulco lingual do assoalho da cavidade oral, complementada a dissecção da língua (Figuras 9F, 9G e 9H).

---

<sup>10</sup> Os passos cirúrgicos para a dissecção da língua foram idealizados pelo pesquisador Leo Kraether-Neto.

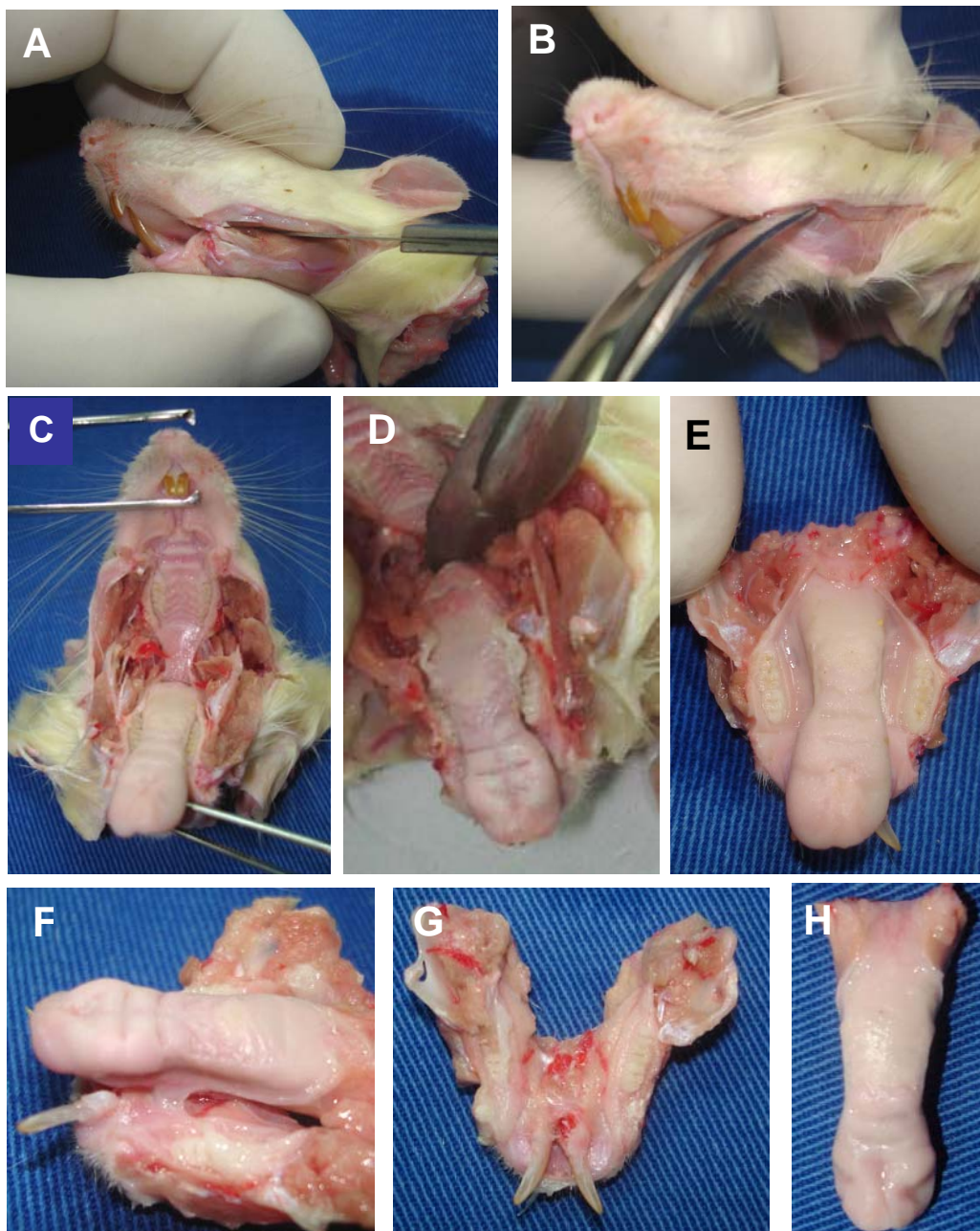


Figura 9: A) Incisão com lâmina de bisturi desde as comissuras labiais até as articulações temporomandibulares, B) Incisão mais profunda com tesoura romba, C) Afastamento entre mandíbula e maxila, D) Incisão transversal na base da língua, E) Desarticação das hemimandíbulas, F) Incisão realizada em fundo de sulco lingual, G) Mandíbula, H) Língua dissecada



#### 4.8 Corrosão e secagem dos espécimes

Cada língua dissecada foi acondicionada em pote plástico com capacidade para 80mL, identificado, contendo 30mL de água destilada em temperatura ambiente. Os potes permaneceram expostos ao meio ambiente por um período de 18 horas (Figura 10).

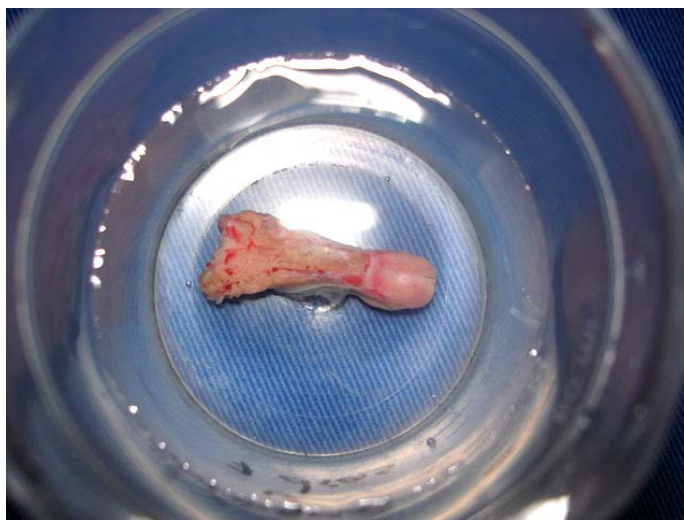

Figura 10: Língua submersa em água destilada

Após as 18 horas, a água destilada contida em cada pote foi aspirada com o auxílio de uma seringa descartável e substituída por 30mL da solução de NaOH<sup>11</sup> 5%, à temperatura de 45°C. Efetuada a troca das soluções, os potes foram acondicionados em estufa, a 45°C por 20 horas.

Decorridas 20 horas, os potes foram retirados da estufa e a solução de NaOH associada aos detritos até então corroídos foi aspirada com seringa descartável. Foram realizadas três lavagens consecutivas com água destilada em cada um dos espécimes, com o auxílio de seringa descartável. Após a última lavagem, os potes permaneceram com 30mL de água destilada à temperatura ambiente por quatro horas.

---

<sup>11</sup> Labsynth, São Paulo, Brasil.

Decorridas quatro horas, a água destilada contida em cada um dos potes foi substituída por 30mL da solução de NaOH 5%, à temperatura de 45°C e os potes foram novamente acondicionados na mesma estufa. Assim, o protocolo de troca da solução de NaOH, de lavagem com água destilada e de análise dos espécimes com lupa estereoscópica foi o mesmo para os outros dias.

Sempre que os espécimes em corrosão estavam fora da estufa e submersos em água, os mesmos eram observados por meio de uma lupa estereoscópica<sup>12</sup>, para avaliação do estágio de corrosão de cada um deles.

Por meio da lupa estereoscópica verificou-se que, no início do processo da corrosão, os espécimes apresentaram um aspecto macroscópico semelhante a “algodão molhado”. Quando totalmente corroídos, os espécimes mostraram uma translucidez que permitiu a visualização da arborização vascular da superfície ventral da língua e os limites da ferida cirúrgica.

O tempo necessário para que ocorresse a corrosão da língua foi, em média, de cinco dias. Concluída a corrosão, os espécimes ficaram submersos em água destilada em temperatura ambiente, por seis horas (Figura 11). Depois, a água foi aspirada e substituída por 30mL da solução de ácido fórmico 5%, por uma hora. Decorrido este tempo, com ajuda de lupa estereoscópica, cada uma das línguas corroídas foi pinçada, colocada com a superfície dorsal em contato com papel-filtro, previamente identificado, e acondicionada em estufa, à temperatura de 37°C para secagem durante quatro dias (Figura 12). Os espécimes foram mantidos em estufa à temperatura de 37°C durante todo o período de análise.

---

<sup>12</sup> DF Vasconcelos.

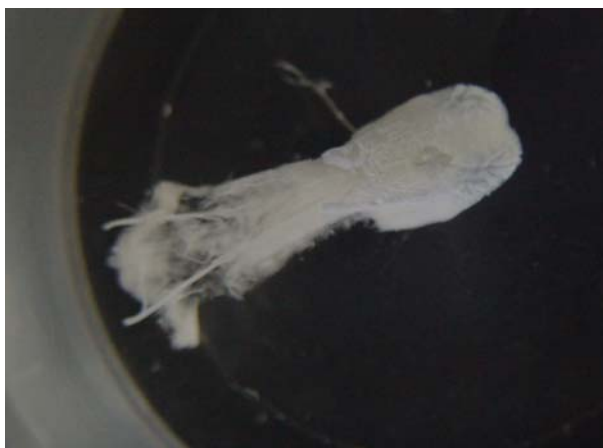

Figura 11: Espécime corroído submerso em água destilada

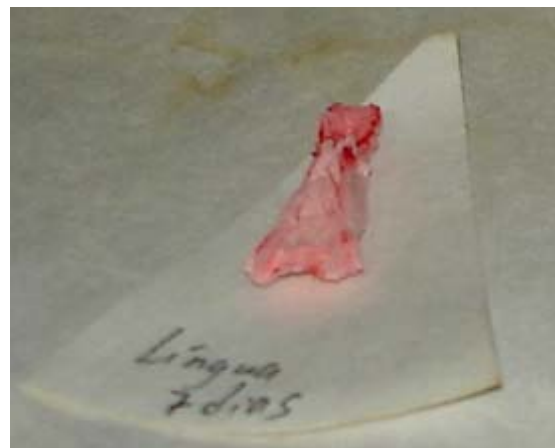

Figura 12: Espécime corroído e seco sobre o papel de filtro

#### 4.9 Montagem dos espécimes sobre as plataformas de alumínio

Para a montagem dos espécimes, foram utilizados fios de cobre com 0,2mm de espessura; plataformas de alumínio de 2,5cm de diâmetro por 0,5cm de altura e fita dupla-face de carbono<sup>13</sup>. Para cada espécime, colocaram-se duas fitas de carbono, paralelas entre si, sobre a plataforma de alumínio, e a face dorsal da língua corroída foi assentada sobre a fita de forma que o longo eixo do espécime ficasse paralelo às fitas previamente coladas (Figura 13).

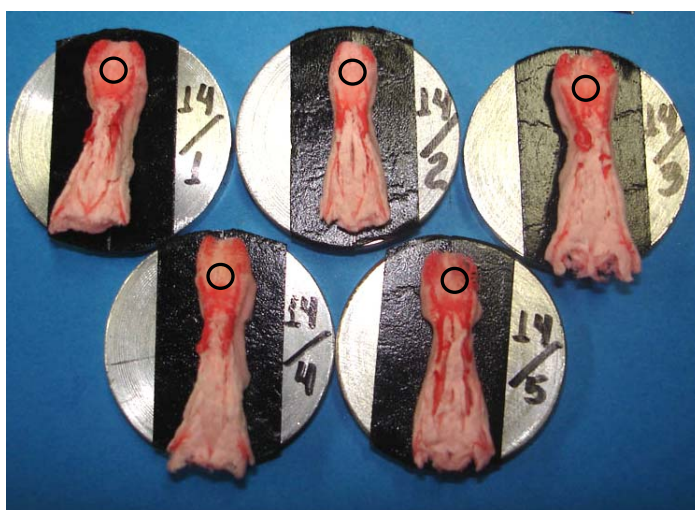

Figura 13: Colagem dos espécimes corroídos sobre as plataformas de alumínio, o círculo representa a área da ferida cirúrgica a ser analisada pela MEV

<sup>13</sup> New Tape®, Nisshin Em.Co., LTD

Com a finalidade de aumentar a condutividade de elétrons sobre a superfície dos espécimes, foram utilizados fios de cobre dobrados em forma de “L”, com o ângulo de 90° realizado a 6mm de sua extremidade. Cerca de 3mm da extremidade de maior segmento do fio de cobre foi inserida no modelo vascular de forma que o mesmo ficasse paralelo e o outro, segmento menor, ficasse perpendicular à superfície da plataforma. O menor segmento do fio de cobre foi colado na superfície lateral da plataforma de alumínio com fita dupla-face de carbono (Figura 14). Em média foram fixados, em cada espécime, seis fios de cobre simetricamente distribuídos.

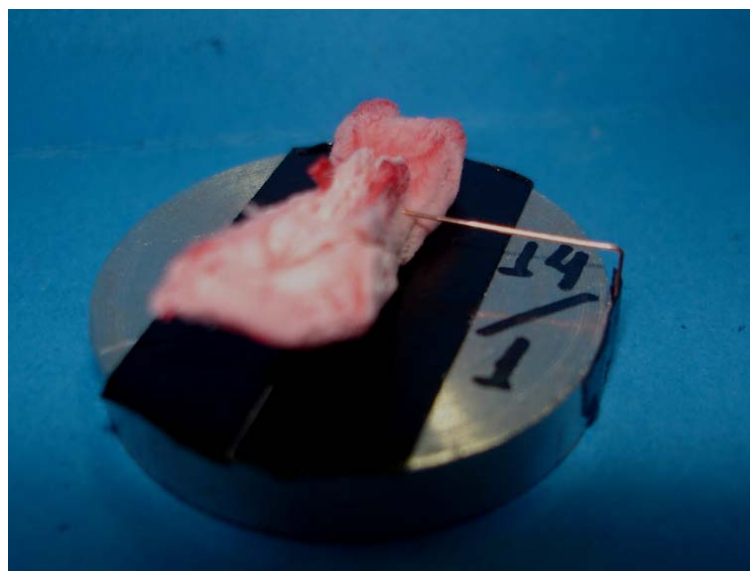


Figura 14: Posicionamento do fio de cobre

#### 4.10 Metalização dos espécimes

Após montagem dos espécimes nas plataformas, o conjunto foi acondicionado no metalizador<sup>14</sup>. Devido ao tamanho das plataformas de alumínio, apenas três espécimes por vez foram metalizados. O protocolo da primeira

<sup>14</sup> Baltec, SCD005 – Sputter Coater.

metalização utilizou dois fios de carbono<sup>15</sup> e 90 segundos de ouro<sup>16</sup>. Durante a análise, se ocorressem áreas de carregamento, indicando que o processo de metalização havia sido insuficiente, nova metalização era realizada, com um fio de carbono e 60 segundos de ouro. Certificada a boa qualidade da metalização, realizou-se a análise de cada espécime.

#### 4.11 Análise dos espécimes por MEV

A análise dos espécimes foi realizada no Centro de Microscopia e Microanálises (CEMM) da PUCRS em microscópio eletrônico de varredura<sup>17</sup> com poder de resolução de 3,5nm, aumentos de 10 a 400000 vezes e aceleração de voltagem de elétrons de 200V a 30kV (Anexo 2).

Para a análise dos modelos vasculares, a aceleração de voltagem de elétrons do microscópio eletrônico variou entre 10 e 20kV. Foram obtidas imagens dos espécimes em menor aumento que variou entre 20 e 23 vezes devido ao limite máximo da distância de trabalho permitido pelo microscópio eletrônico de varredura. Nos espécimes de animais submetidos ou não ao procedimento cirúrgico, obteve-se uma imagem da área da ferida com aumento de 40 vezes a qual serviu de referência para a realização das imagens com aumento de 200 vezes. A borda e o leito da ferida cirúrgica foram analisados em aumentos de 200 vezes por meio da montagem realizada no programa *Power Point* com as imagens previamente obtidas (Figura 15).

Após a obtenção das montagens com o aumento de 200 vezes, realizou-se, no microscópio eletrônico de varredura, uma análise em diferentes aumentos que variaram entre 400 e 12000 vezes, documentaram-se imagens que melhor detalhassem a forma dos modelos vasculares dos espécimes sem ferida e com ferida cirúrgica. A análise dos espécimes sem ferida foi realizada a partir das imagens da trama vascular superficial e dos vasos calibrosos presentes na

---

<sup>15</sup> Electron Microscopy Sciences (Carbon Cord, cat.#91046)

<sup>16</sup> Bal-Tec, EM – Technology and application foil target Au, Ø 54mm (LZ 02224 KN)

<sup>17</sup> Philips, modelo XL30.

superfície ventral da língua. Na análise das feridas cirúrgicas, foram descritas imagens obtidas dos modelos vasculares que se localizaram próximo à borda da ferida e de suas extremidades, da angiogênese por brotamento e por intussuscepção que ocorreram tanto na borda como no centro da ferida cirúrgica, do tecido de granulação, quando presente e do plexo vascular superficial próximo à borda da ferida cirúrgica.

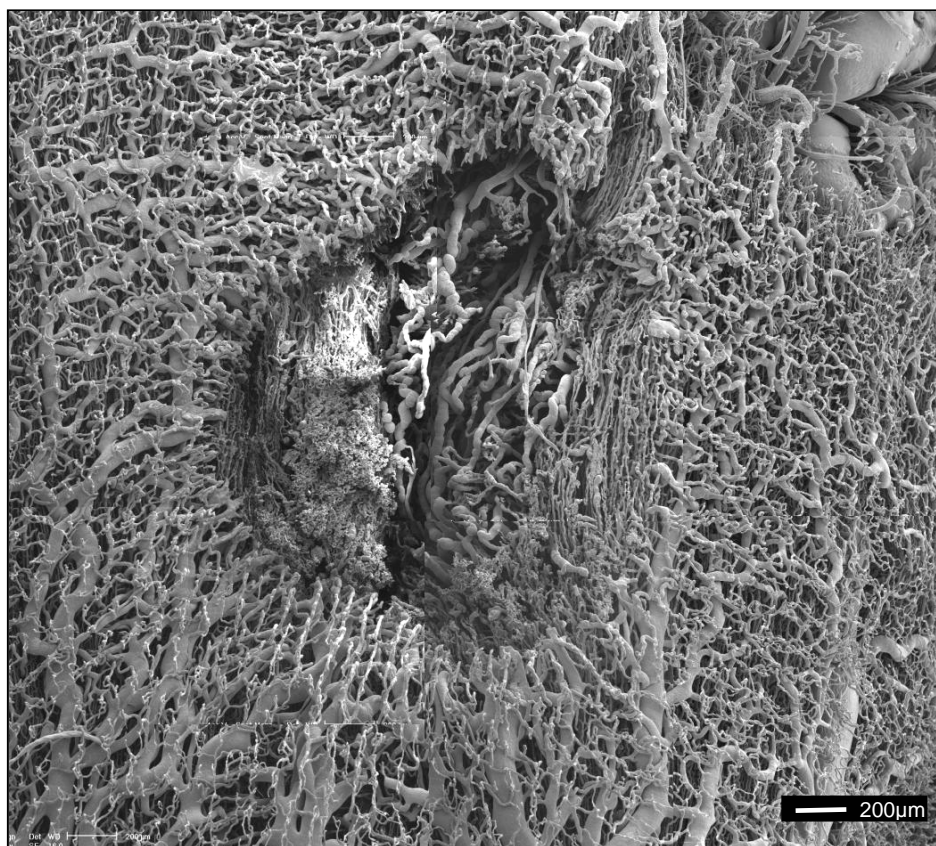


Figura 15: Montagem realizada a partir de eletromicrografias da ferida cirúrgica obtida com aumento de 200X, barra = 200µm



PUCRS

---

**5 RESULTADOS**

## 5 RESULTADOS

### 5.1 Vasculização da superfície ventral da língua de ratos não submetidos ao procedimento cirúrgico

A vascularização da superfície ventral da língua dos ratos não submetidos ao procedimento cirúrgico apresentou um plexo vascular composto pelas veias raninas e pela trama vascular superficial, avaliados pela MEV.

O terço anterior da superfície ventral da língua foi dividido em porção posterior, média e anterior. Na porção posterior, verificou-se a presença de dois vasos calibrosos, correspondentes às veias raninas, que juntamente com seus ramos confluentes emergiram do interior da porção média para a superfície, na porção posterior do ventre lingual (Figura 16). A porção média do ventre da língua foi caracterizada pela ausência de vasos venosos calibrosos e apresentou-se recoberta pela vascularização da trama vascular superficial. Na porção anterior, bilateralmente ao ápice, observou-se a ocorrência de vasos venosos calibrosos correspondentes aos ramos das veias raninas direita e esquerda que emergiram do interior da língua (Figuras 17 e 18).

Na porção posterior do ventre lingual, as veias raninas apresentaram constrições, com aspecto ondulado que eram as impressões de esfíncteres musculares (Figura 19). Os capilares responsáveis pela nutrição de vasos



calibrososn foram observados sobre as veias raninas na porção posterior do ventre da língua (Figura 20).

Ao se comparar o padrão vascular da porção posterior da superfície ventral da língua dos espécimes analisados, verificou-se variação anatômica das vênulas confluentes das veias raninas direita e esquerda (Figuras 21).

A trama vascular superficial do ventre da língua, correspondente à vascularização do tecido conjuntivo frouxo da mucosa de revestimento, caracterizou-se pela presença de uma rede de capilares distribuída uniformemente por toda a superfície ventral da língua (Figuras 22A, B e C). Sob a trama vascular superficial, visualizaram-se vasos calibrosos que se comunicavam com os capilares da mesma.

O padrão da trama vascular superficial do ventre da língua foi semelhante a uma rede frouxa com presença de alças capilares simples entre o arranjo dos capilares da rede. As alças capilares foram constituídas por ramos ascendente e descendente (Figura 23).




Figura 17: Eletromicrografia de varredura do padrão vascular da região do ápice da superfície do ventre lingual




Figura 16: Eletromicrografia de varredura da vascularização superfície ventral da língua e veias raninas (setas)

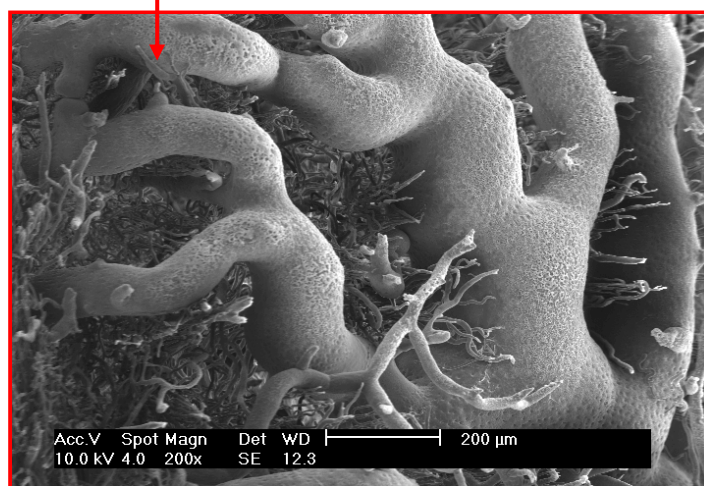


Figura 18: Eletromicrografia de varredura das ramificações da veia ranina no ápice do ventre lingual, 200X de aumento, barra = 200µm




Figura 19: Eletromicrografia de varredura da veia ranina esquerda com impressões do esfíncter muscular (setas), 266X de aumento, barra = 200µm




Figura 20: Eletromicrografia de varredura onde se observa capilares responsáveis pela nutrição dos tecidos que circundam a veia ranina (setas), 150X de aumento, barra = 200 $\mu$ m

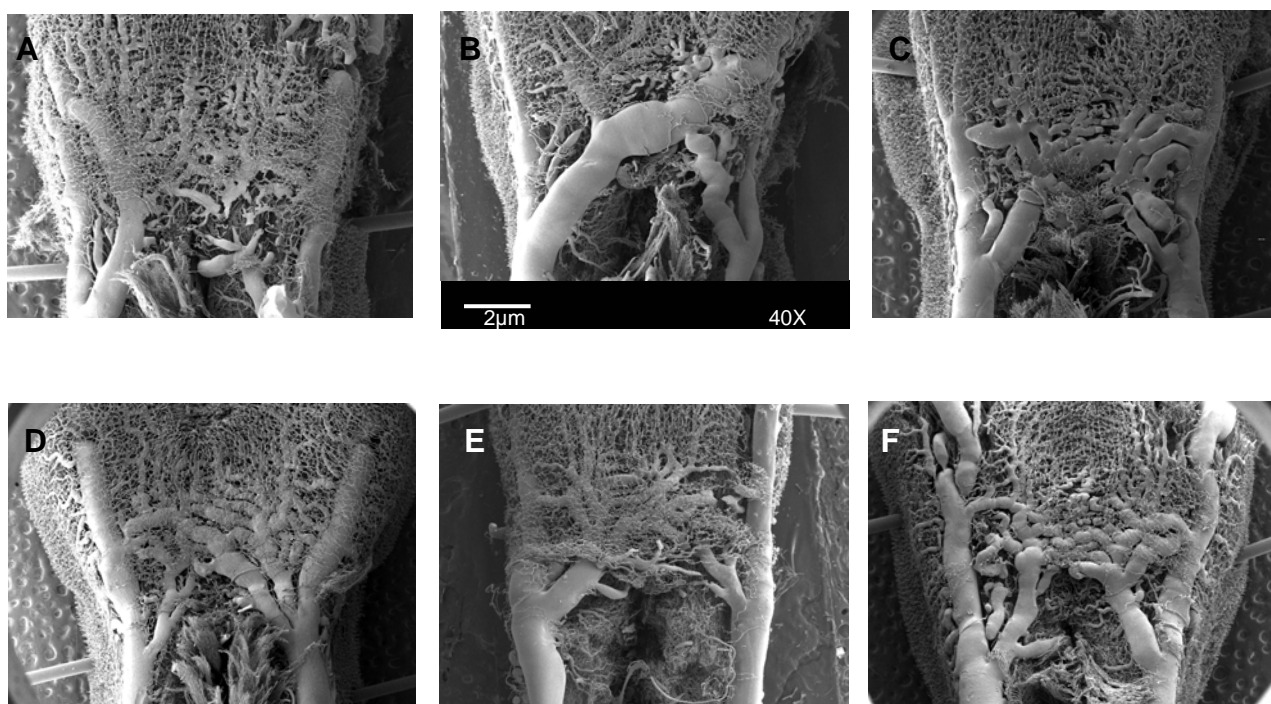


Figura 21: Eletromicrografias de varredura evidenciando as variações anatômicas dos vasos confluentes das veias raninas, 40X de aumento, barra = 2 $\mu$ m






Figura 22 A, B e C: Eletromicrografias de varredura do padrão vascular da trama vascular superficial do ventre da língua, 139X de aumento, barra = 500 $\mu$ m




Figura 23: Eletromicrografia de varredura do padrão da trama vascular superficial do ventre da língua, evidenciando as alças capilares com o ramo ascendente e descendente (setas vermelhas) e os vasos calibrosos (setas amarelas), 500X de aumento, barra = 100 $\mu$ m

## 5.2 Vascularização do ventre da língua dos grupos de animais submetidos ao procedimento cirúrgico

### 5.2.1 Grupo 1 (um dia após o procedimento cirúrgico)

Um dia após o procedimento cirúrgico, a vascularização da superfície ventral da língua apresentou uma depressão rasa, de forma elíptica, equivalente ao leito da ferida, com uma borda, que delimitava o leito, constituída por capilares seccionados (Figura 24).

O *punch* seccionou tanto os capilares da trama vascular superficial quanto os vasos calibrosos localizados sob a mesma. Estes vasos seccionados constituíram a vascularização da borda da ferida cirúrgica localizada na porção média da superfície ventral da língua. A forma da extremidade dos capilares da borda da ferida foi arredondada ou cônica, sendo impossível a diferenciação entre capilares venosos e arteriais (Figura 25).

Os vasos seccionados foram diferenciados em vênulas e arteríolas. O critério utilizado para essa identificação baseou-se na forma das impressões dos núcleos das células endoteliais. Vasos que apresentaram em suas superfícies as impressões dos núcleos das células endoteliais ovais foram classificados como vênulas que, devido à incisão, apresentaram as suas extremidades cônicas (Figura 26). Já as arteríolas da borda da ferida cirúrgica apresentaram suas extremidades arredondadas (Figura 27) ou irregulares. Algumas vezes, as irregularidades observadas na extremidade de algumas arteríolas corresponderam às impressões do tampão plaquetário (Figura 28).

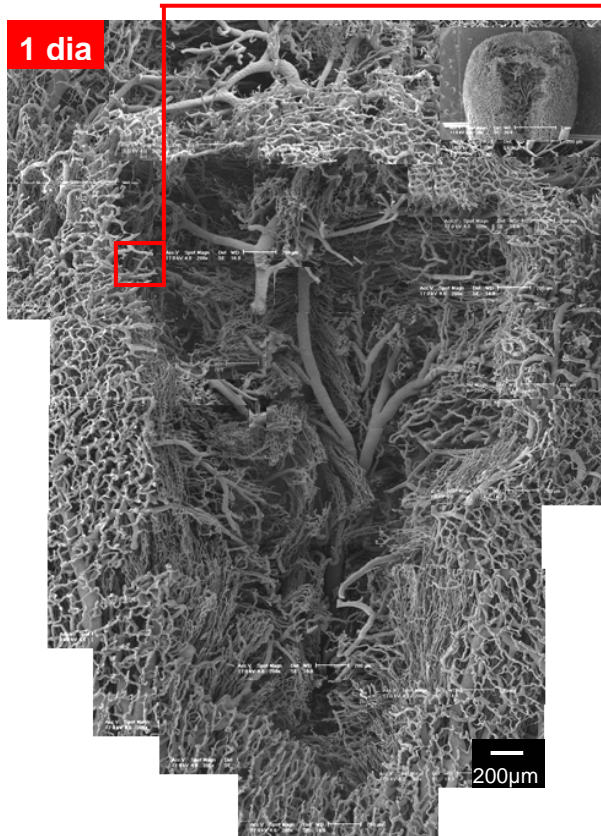


Figura 24: Eletromicrografia de varredura do padrão vascular da ferida, um dia após o procedimento cirúrgico, 200X de aumento, barra = 200µm

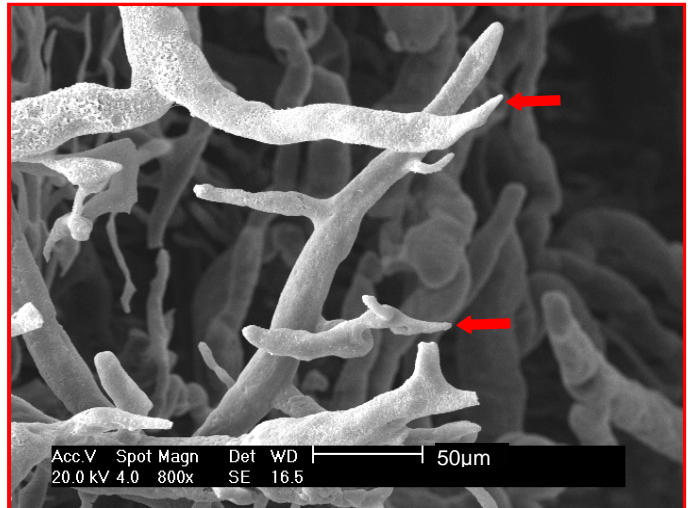


Figura 25: Eletromicrografia de varredura em que se observam as extremidades dos capilares seccionados da trama vascular superficial, localizadas na borda da ferida, um dia após o procedimento cirúrgico (setas), 800X de aumento, barra = 50µm




Figura 26: Eletromicrografia de varredura em que se observam a extremidade cônica da vênula, e as impressões dos núcleos das células endoteliais (setas), 2000X de aumento, barra = 20µm




Figura 27: Eletromicrografia de varredura em que se observam a extremidade arredondada da arteríola, as impressões dos núcleos das células endoteliais (setas), 2400X de aumento, barra = 20µm




Figura 28: Eletromicrografia de varredura em que se observa a impressão do tampão plaquetário na extremidade da arteríola (seta), 6000X de aumento, barra = 10µm



O leito da ferida cirúrgica apresentou vasos calibrosos entremeados por feixes de capilares dos músculos intrínsecos da língua. As superfícies desses vasos de grande calibre apresentaram-se rugosas e com as impressões nucleares das células endoteliais e de outras impressões isoladas, ovóides e mais profundas (Figuras 29A e B). Os capilares dos feixes dos músculos intrínsecos da língua apresentaram trajeto paralelo com ondulações e foram semelhantes entre si (Figuras 30A e B).




Figura 29A e B: Eletromicrografia 29A em que se observa a presença de rugosidade em artérias localizadas no leito da ferida cirúrgica, 500X de aumento, barra = 100µm; eletromicrografia 29B observam-se as impressões isoladas, ovóides e mais profundas (setas), 4000X de aumento, barra = 10µm

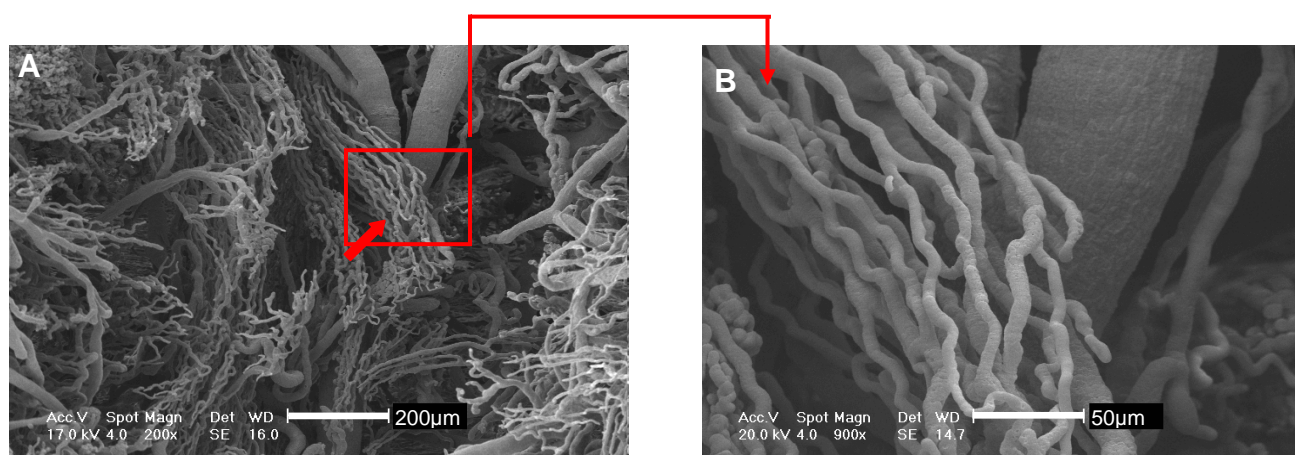


Figura 30A e B: Eletromicrografias de varredura do padrão vascular do leito da ferida cirúrgica em que se visualiza a presença dos feixes vasculares dos músculos intrínsecos da língua (seta) entre os vasos calibrosos, (30A) 200X de aumento, barra = 200µm; (30B) 900X de aumento, barra = 50µm

Em apenas um espécime, foi visualizado o arranjo vascular do septo lingual. O padrão vascular do septo lingual constituiu-se de modelos vasculares calibrosos e sinuosos ao longo da fenda do septo lingual que se comunicavam com os capilares sinuosos posicionados obliquamente aos mesmos (Figura 31).

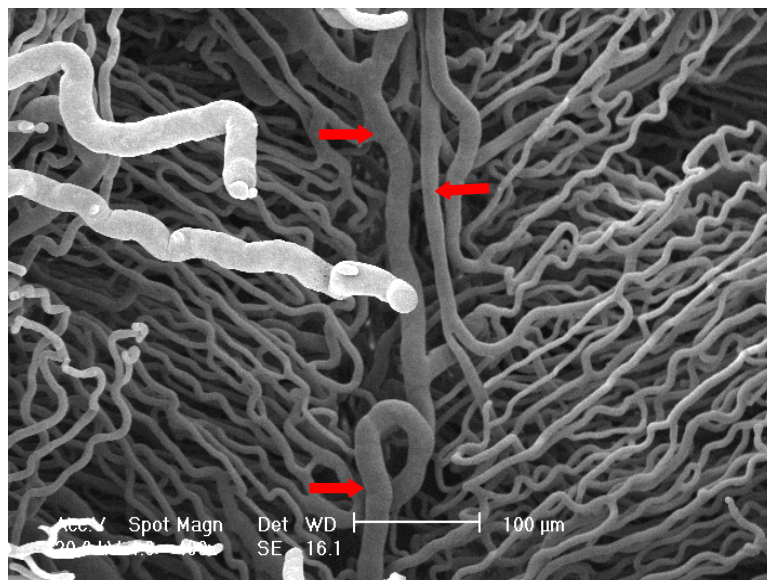


Figura 31: Eletromicrografia de varredura em que se observa o posicionamento oblíquo dos capilares em relação aos vasos que compõem o septo lingual (setas), 400X de aumento, barra = 100µm

### 5.2.2 Grupo 2 (dois dias após o procedimento cirúrgico)

A depressão rasa e de forma elíptica correspondente ao leito da ferida cirúrgica continuou presente nos espécimes obtidos dois dias após o procedimento cirúrgico (Figura 32). Os feixes vasculares de músculos intrínsecos da língua estiveram presentes no leito da ferida cirúrgica. Observou-se que as alças capilares da trama vascular superficial se apresentaram direcionadas obliquamente para o centro da ferida (Figura 33).

Nos capilares da trama vascular superficial, houve angiogênese por intussuscepção, que se caracterizou pela presença de pequenos orifícios de



diferentes formas correspondentes à moldagem dos pilares de células endoteliais (Figuras 34A, B e C e 35A e B) e de angiogênese por brotamento que se caracterizou pela presença de brotos (Figuras 36A e B e 37A, B e C). Houve maior frequência da angiogênese por intussuscepção nas alças capilares da trama vascular superficial próximas ao limite posterior da ferida.

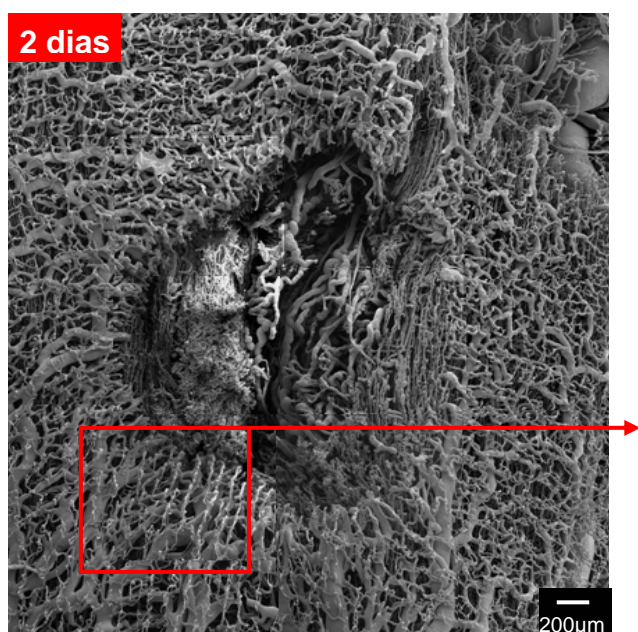


Figura 32: Eletromicrografia de varredura do padrão vascular da ferida, dois dias após o procedimento cirúrgico, 2000X de aumento, barra = 200µm




Figura 33: Eletromicrografia de varredura da borda da ferida, dois dias após o procedimento cirúrgico, em que se observa o direcionamento das alças capilares da trama vascular superficial para o centro da ferida, 200X de aumento, barra = 200µm




Figura 34A, B e C: Eletromicrografias de varredura em que se observam diferentes formas de angiogênese por intussuscepção (setas), dois dias após o procedimento cirúrgico; (34A e B) 10 000X de aumento, barra = 200µm e (34C) 6000X de aumento, barra = 10µm

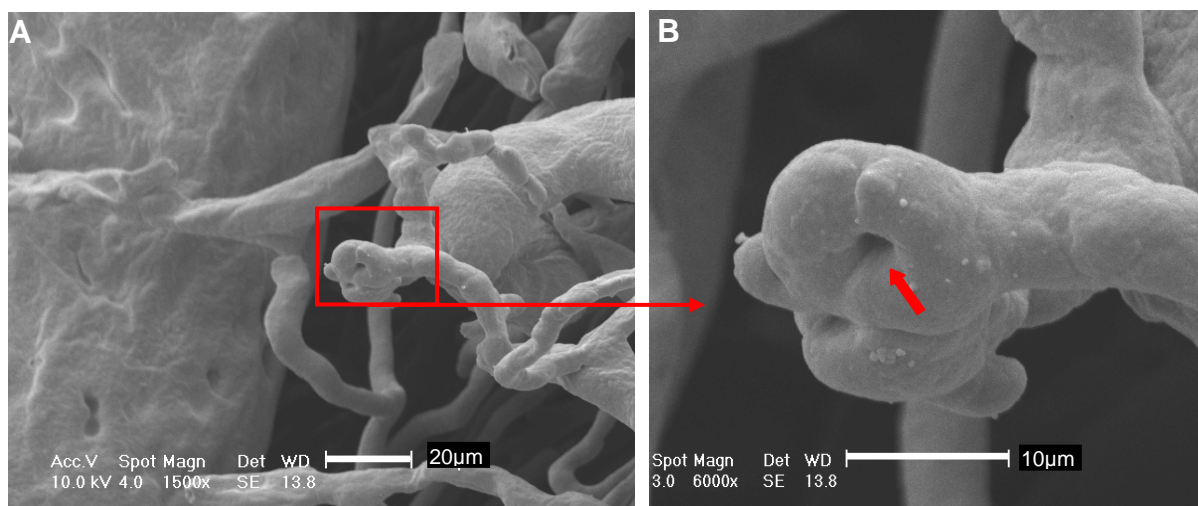
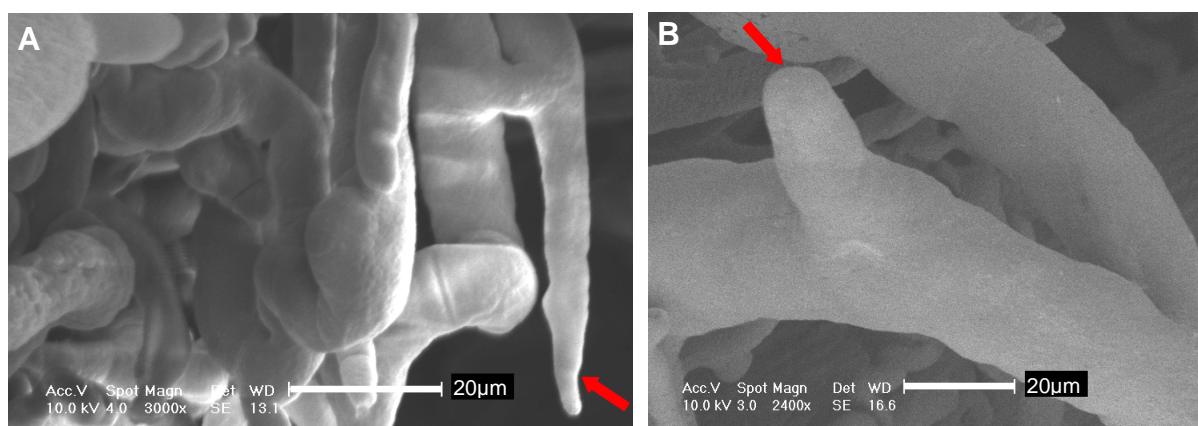



Figura 35A e B: Eletromicrografias de varredura em que se observa angiogênese por intussuscepção (seta) em alça capilar da trama vascular superficial da borda da ferida, dois dias após o procedimento cirúrgico; (35A) 1500X de aumento, barra = 20µm e (35B) 6000X de aumento, barra = 10µm



Figuras 36A e B: Eletromicrografias de varredura em que se observa angiogênese por brotamento (setas) da ferida, dois dias após o procedimento cirúrgico; (36A) 3000X de aumento, barra = 20µm e (36B) 2400X de aumento, barra = 20µm



Figuras 37A, B e C: Eletromicrografias de varredura em que se observa angiogênese por brotamento em capilar da trama vascular superficial da borda da ferida, dois dias após o procedimento cirúrgico; (37A) 400X de aumento, barra = 100µm; (37B) 1500X de aumento, barra = 20µm e (37C) 6000X de aumento, barra = 10µm



### 5.2.3 Grupo 3 (três dias após o procedimento cirúrgico)

O leito da ferida cirúrgica, três dias após o procedimento cirúrgico, apresentou uma exuberante proliferação vascular no leito da ferida, circundada por um sulco. A proliferação constituiu-se por vasos polimorfos que formaram o padrão vascular do tecido de granulação. A superfície desses modelos vasculares do tecido de granulação mostrou-se rugosa (Figuras 38 e 39).

A extensão da trama vascular superficial neoformada do ventre da língua no limite posterior da ferida foi maior quando comparada aos limites laterais e anterior da ferida (Figura 40). O direcionamento dos vasos da borda neoformada voltou-se para o centro da ferida.




Figura 38: Eletromicrografia de varredura do padrão vascular da ferida, três dias após o procedimento cirúrgico; 200X de aumento, barra = 200 $\mu$ m




Figura 39: Eletromicrografia de varredura do padrão vascular do tecido de granulação, três dias após o procedimento cirúrgico; 300X de aumento, barra = 200 $\mu$ m




Figura 40: Eletromicrografia de varredura em que se observa que a revascularização do limite posterior da ferida é mais rápida; 45X de aumento, barra = 1mm

Na vascularização do tecido de granulação e da borda da ferida cirúrgica, verificou-se a presença de angiogênese por brotamento, que se caracterizou pela presença de brotos vasculares (Figura 41A, B e C), e a angiogênese por intussuscepção, caracterizada pela presença de poros que corresponderam à moldagem do pilar de células endoteliais (Figura 42A, B, C, D e E). Os poros que caracterizaram a angiogênese por intussuscepção foram mais freqüentes nos capilares localizados no limite posterior da ferida.




Figura 41A, B e C: Eletromicrografias de varredura em que se observa angiogênese por brotamento (setas) presente nos vasos que compõem a vascularização do tecido de granulação da ferida, três dias após o procedimento cirúrgico; (41A) 2400X de aumento, barra = 20µm; (41B) 1200X de aumento, barra = 50µm e (41C) 3000X de aumento, barra = 20µm




Figura 42A, B, C, D e E: Eletromicrografias de varredura em que se observam angiogêneses por intussuscepção (setas) presentes nos vasos que compõem a vascularização do tecido de granulação da ferida, três dias após o procedimento cirúrgico (setas); (42A, B, C e D) 4800X de aumento, barra = 10µm; (42E) 10000X de aumento, barra = 10µm e (42F) 12000X de aumento, barra = 5µm

As alças capilares da trama vascular superficial próximo à borda da ferida moldada três após o procedimento cirúrgico apresentaram angiogênese por intussuscepção que foi caracterizada pela presença de pequenos orifícios (Figura 43A, B e C).




Figura 43A, B e C: Eletromicrografias de varredura em que se observa angiogênese por intussuscepção (seta) na alça capilar da trama vascular superficial da borda da ferida, dois dias após o procedimento cirúrgico; (43A) 400X de aumento, barra = 100µm; (43B) 1500X de aumento, barra = 20µm e (43C) 9000X de aumento, barra = 5µm

#### 5.2.4 Grupo 4 (sete dias após o procedimento cirúrgico)

O leito da ferida cirúrgica, sete dias após o procedimento cirúrgico, estava revascularizado (Figura 44). A vascularização do centro da ferida cirúrgica exibiu um conjunto de capilares delimitado pela trama vascular superficial neoformada. Os capilares do conjunto posicionaram-se perpendicularmente ao plano que tangenciou a trama vascular superficial neoformada e apresentaram-se paralelos entre si com extremidades arredondadas e fundo cego (Figura 45).

As alças capilares da trama vascular superficial neoformada apresentaram direcionamento oblíquo para o centro da ferida (Figura 46). A trama vascular neoformada apresentou arranjo semelhante ao seu padrão original, com exceção do direcionamento das suas alças capilares.



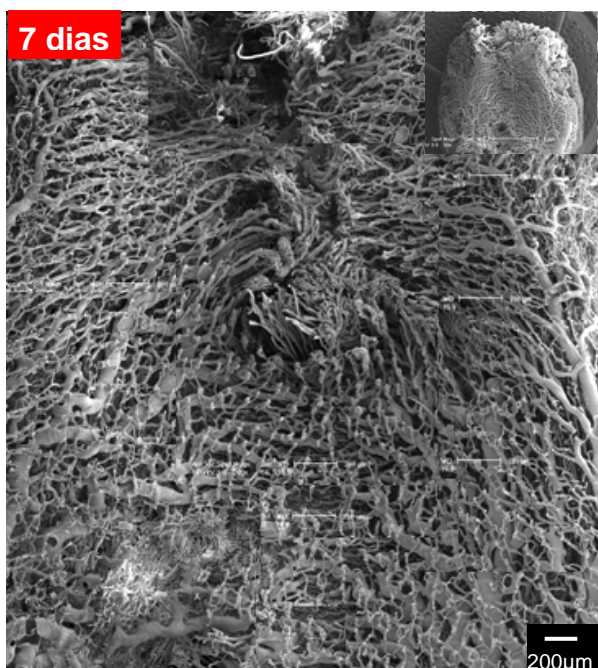


Figura 44: Eletromicrografia de varredura do padrão vascular da ferida, sete dias após o procedimento cirúrgico; 200X de aumento, barra = 200µm

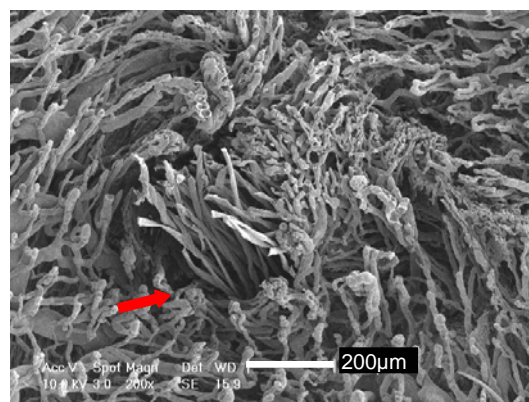


Figura 45: Eletromicrografia de varredura em que se observa o conjunto de capilares localizados no centro da ferida, sete dias após o procedimento cirúrgico (seta); 200X de aumento, barra = 200µm




Figura 46: Eletromicrografia de varredura em que se observa o direcionamento oblíquo das alças capilares da trama vascular superficial para o centro da ferida, sete dias após o procedimento cirúrgico; 300X de aumento, barra = 200µm

### 5.2.5 Grupo 5 (14 dias após o procedimento cirúrgico)

Observou-se que, 14 dias após o procedimento cirúrgico, os modelos capilares do centro da ferida cirúrgica estavam parcialmente remodelados. A inclinação e o encurtamento vasculares caracterizaram o processo de remodelação dos modelos capilares localizados no centro da ferida (Figura 47).

A trama vascular superficial neoformada recobriu quase toda a ferida e se entremeou com os capilares inclinados presentes no centro da ferida. A disposição das extremidades dos capilares da trama vascular superficial neoformada

que recobriam os capilares inclinados era retilínea, homogênea e com direcionamento centrípeto (Figura 48).

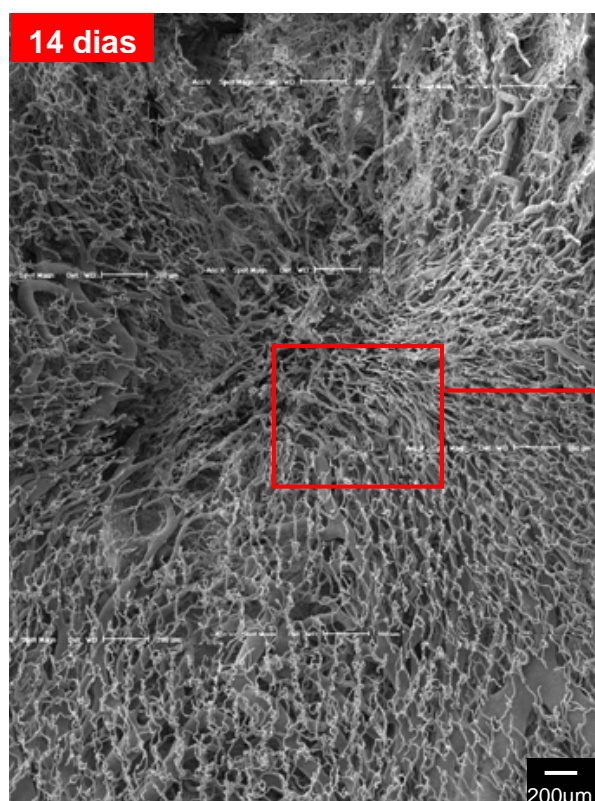


Figura 47: Eletromicrografia de varredura do padrão vascular da ferida, 14 dias após o procedimento cirúrgico; 200X de aumento, barra = 200µm




Figura 48: Eletromicrografia de varredura em que se observa a disposição dos capilares da trama vascular neoformada, 14 dias após o procedimento cirúrgico; 400X de aumento, barra = 100µm

As alças capilares da trama vascular superficial se apresentaram direcionadas para o centro da ferida, e houve anastomoses dos capilares da trama vascular superficial neoformada com os vasos calibrosos localizados sob esta trama (Figura 49).

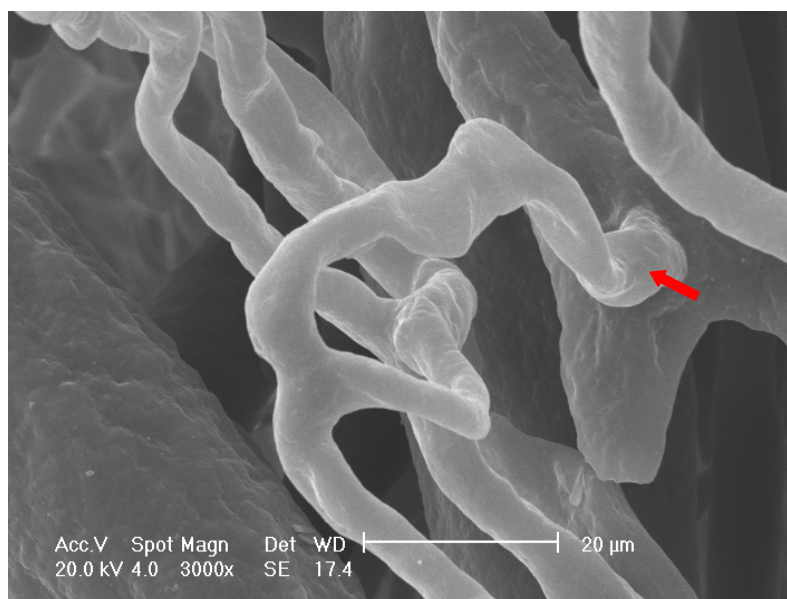


Figura 49: Eletromicrografia de varredura em que se verifica a anastomose do capilar da trama vascular superficial com vasos calibrosos localizados sob a mesma (seta); 300X de aumento, barra = 20 $\mu$ m

#### 5.2.6 Grupo 6 (21 dias após o procedimento cirúrgico)

A trama vascular superficial neoformada, 21 dias após o procedimento cirúrgico, apresentou-se com um “padrão radial” em direção ao centro da ferida cirúrgica (Figura 50). O centro da ferida cirúrgica foi formado por um aglomerado denso de feixes de capilares oriundos da trama vascular superficial. Alguns capilares do centro da ferida apresentaram estreitamento vascular em sua porção terminal, que se manteve até à extremidade dos mesmos (Figuras 51 e 52).



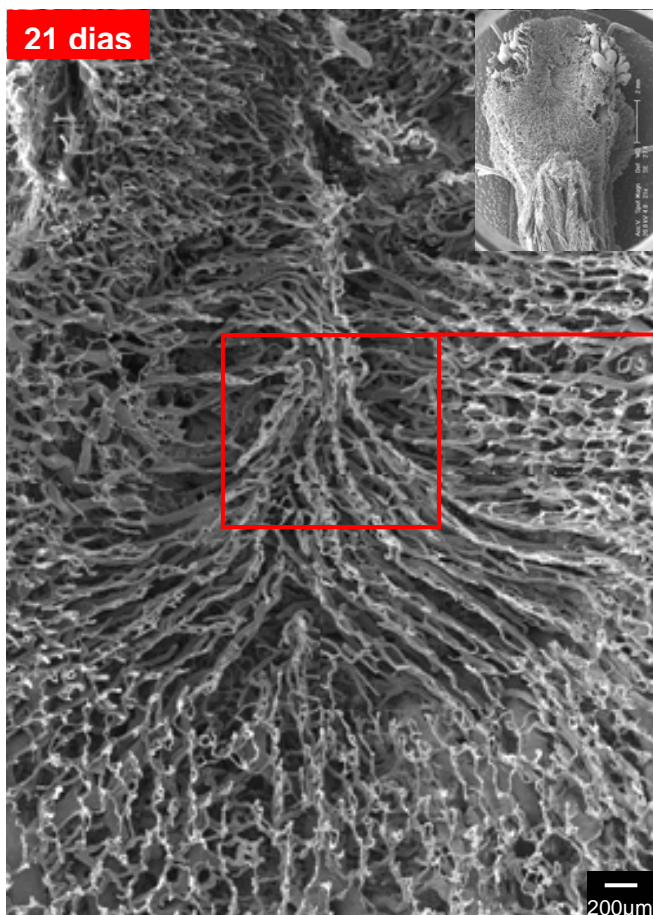


Figura 50: Eletromicrografia de varredura do padrão vascular da ferida, 21 dias após o procedimento cirúrgico; 200X de aumento, barra = 200µm

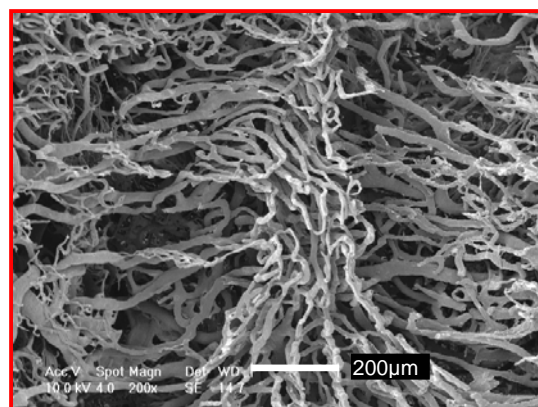


Figura 51: Eletromicrografia de varredura em que se observa o padrão vascular presente no centro da ferida, 21 dias após o procedimento cirúrgico; 200X de aumento, barra = 20µm




Figura 52: Eletromicrografia de varredura em que se observa o estreitamento alongado (seta) na extremidade do capilar localizado no centro da ferida, 21 dias após o procedimento cirúrgico; 3000X de aumento, barra = 20µm

Os capilares da trama vascular superficial, adjacente ao centro da ferida, apresentaram-se bem próximos uns dos outros, direcionando-se ao centro da ferida e formando feixes semelhantes a raios. Os feixes apresentaram intercalados por um espaço avascular (Figuras 53A e 54). Ao se distanciarem do centro da ferida cirúrgica, os capilares dos feixes da trama vascular superficial neoformada se encontraram mais afastados uns dos outros (Figura 53B).

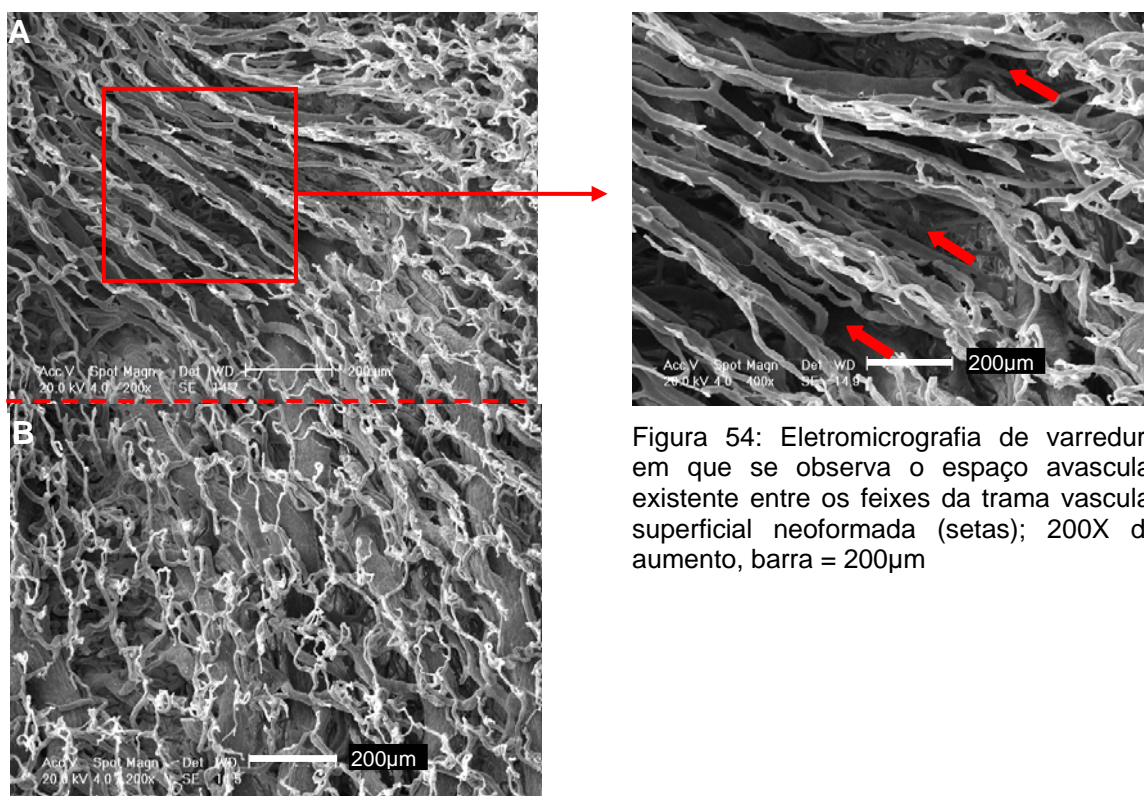


Figura 54: Eletromicrografia de varredura em que se observa o espaço avascular existente entre os feixes da trama vascular superficial neoformada (setas); 200X de aumento, barra = 200µm

Figuras 53A e B: Eletromicrografias de varredura em que se observa o padrão radial (A) e o padrão original da trama vascular superficial (B); 200X de aumento, barra = 200µm



PUCRS

---

**6 DISCUSSÃO**

## 6 DISCUSSÃO

A técnica de modelo de corrosão vascular associada à MEV foi escolhida neste estudo, devido a mesma já ter sido empregada por outros autores com o objetivo de descrever o padrão vascular da superfície dorsal da língua (SELLISETH; SELVIG, 1993; MATSUKAWA; OKADA, 1994; MAKIYAMA et al., 1998a; OJIMA, 2001; LOPES et al., 2002; KRAETHER NETO, 2005), de verificar a ocorrência da angiogênese por brotamento no processo cicatricial (NOBUTO et al., 1987; PHILLIPS et al.; 1991) e da angiogênese por intussuscepção em diferentes estruturas (CADUFF et al., 1986; STREK et al., 1995; PÉREZ-APARICIO et al., 1996; NOTOYA, et al., 2003).

Neste estudo, o padrão vascular da superfície ventral da língua de ratos *Wistar* não submetidos ao procedimento cirúrgico apresentou um plexo vascular constituído pela trama vascular superficial e pelas variações anatômicas das ramificações das veias raninas, com os seus vasos confluentes. Outros estudos utilizando diferentes animais, como ratos *Wistar* (SELLISETH; SELVIG, 1993; MAKIYAMA et al., 1998a; KRAETHER NETO, 2005), gambás (MARTINEZ et al., 1998), macacos (MATSUKAWA; OKADA, 1994), coelhos (LOPES et al., 2002), cães (OJIMA, 2001) e gatos (OJIMA et al., 1996b), avaliaram apenas a superfície dorsal da língua por essa técnica com o objetivo de descrever a vascularização das papilas linguais. Considerando os bancos de dados disponíveis, o presente estudo é o único, até então, a descrever o padrão vascular da superfície ventral da língua.

Ao se comparar o padrão vascular da superfície dorsal, descrito por diferentes autores (SELLISETH; SELVIG, 1993; MAKIYAMA et al., 1998a; LOPES et

al., 2002; KRAETHER NETO, 2005) com o da superfície ventral da língua, analisado neste estudo, constatou-se que cada superfície da língua tem um padrão vascular específico, o que está de acordo com Yu et al. (1994).

O ventre da língua foi o sítio anatômico escolhido para a realização da ferida, no presente estudo por ser revestido por mucosa não-queratinizada (BERKOVITZ; HOLLAND; MOXHAM, 2004) e por apresentar um padrão vascular mais simples (KISHI; TAKAHASHI; TROWBRIDGE, 1990) quando comparado aos outros sítios anatômicos da cavidade oral, já estudados pela técnica de moldagem vascular seguida de corrosão, como gengiva de cães (NOBUTO et al., 1987), pele de ratos *Sprague-Dawley* (PHILLIPS et al., 1991) e palato de ratos *Wistar* (SELLISETH; SELVIG, 1995b), cujas características comuns são a queratinização do tecido epitelial e a presença de várias projeções papilares profundas (BERKOVITZ; HOLLAND; MOXHAM, 2004).

A trama vascular superficial do ventre da língua, que corresponde à vascularização do tecido conjuntivo frouxo da mucosa de revestimento, dos ratos não submetidos ao procedimento cirúrgico foi semelhante a uma rede frouxa com presença de alças capilares simples, entre os capilares da trama. As alças capilares da trama vascular superficial do ventre foram constituídas por ramos ascendente e descendente, o que também foi verificado por Nobuto et al. (1987) em gengiva de cães, e por Kishi, Takahashi e Trowbridge (1990) em mucosa jugal da cavidade oral de cães. Nobuto et al. (1987) observaram que há diferença de altura entre as alças capilares de tecido queratinizado e não-queratinizado, sendo esta altura menor no tecido não-queratinizado. As alças capilares da trama vascular superficial do ventre da língua deste estudo apresentaram-se mais curtas, o que também foi verificado por Kishi, Takahashi e Trowbridge (1990). Estas características das alças da trama vascular superficial do ventre da língua são compatíveis com a altura das projeções papilares da lâmina própria que nutre o tecido epitelial não-queratinizado ou paraqueratinizado.

Na superfície dorsal da língua de ratos, há um padrão vascular peculiar para cada tipo de papila lingual (OHSHIMA, YOSHIMA; KOBAYASHI, 1990; OJIMA et al., 1996a; KRAETHER NETO, 2005), podendo ser composto por uma alça capilar simples e curva ou por várias alças capilares de diferentes formas. Este padrão pode

apresentar diferenças nas distintas regiões da língua devido à distribuição e localização das papilas (OHSHIMA, YOSHIMA; KOBAYASHI, 1990; OJIMA et al., 1996a; OJIMA et al., 1997; KRAETHER-NETO, 2005). De acordo com Ojima et al. (1997), as papilas fungiformes da parte central da região anterior da língua de ratos eram maiores, mais cilíndricas e com vascularização mais complexa do que as papilas fungiformes presentes em outras localizações desta mesma região. Além disso, o padrão vascular da superfície dorsal da língua diferiu também entre as espécies (SELLISETH; SELVIG, 1993; OJIMA et al., 1996b; MAKIYAMA et al., 1998a; LOPES et al., 2002; KRAETHER NETO, 2005). Ojima et al. (1996b) evidenciaram que as papilas filiformes de gatos apresentam um processo principal circundado por vários pares de processos acessórios e as papilas filiformes de coelhos não possuem os processos acessórios.

Embora a superfície ventral da língua de ratos *Wistar* não apresente papilas (ROSENBAUER et al., 2001), ocorrem variações entre o padrão vascular nas diferentes porções que compõem esta superfície. Nos ratos do grupo-controle desta pesquisa, a porção posterior da superfície ventral da língua foi caracterizada pela presença de dois vasos calibrosos, correspondentes às veias raninas; a porção média, pela ausência de vasos calibrosos e presença da trama vascular superficial constituída por capilares venosos e arteriais. Na porção anterior, bilateralmente ao ápice, observou-se a ocorrência de vasos venosos calibrosos correspondentes aos ramos das veias raninas. Phillips et al. (1991), avaliando os modelos vasculares de pele de ratos *Sprague-Dawley* pela técnica de modelo de corrosão vascular verificaram que estes modelos apresentaram um elaborado plexo vascular constituído por veias, vênulas, artérias, arteríolas e capilares.

Pelos resultados do presente estudo, o tempo de revascularização das feridas, com dimensões de 3mm de diâmetro por 1mm de profundidade foi de sete dias. Os leitos destas feridas apresentaram uma grande quantidade de vasos onde foi possível identificar feixes vasculares dos músculos intrínsecos da língua. Selliseth e Selvig (1995b) verificaram que o tempo necessário para que ocorresse revascularização de ferida localizada em palato duro, com dimensões de 2mm de largura por 4mm de comprimento, com exposição do tecido ósseo foi de 20 dias. Uma vez que ambas as cicatrizações ocorrem por segunda intenção, a variação do

tempo de revascularização entre os dois estudos foi provavelmente associada às características vasculares e histológicas, além da localização e da diferença de tamanho das feridas. No palato, o leito da ferida foi tecido ósseo, pobremente vascularizado, e o leito da ferida do ventre lingual foi tecido muscular esquelético, ricamente vascularizado (MOTOYAMA; WATANABE, 2001). Portanto, quanto maior a quantidade de vasos presentes no leito da ferida, menor será o seu tempo de revascularização.

Além disso, pelo fato de a ferida no ventre da língua se localizar próxima aos ductos das glândulas submandibulares e sublinguais, o processo de cicatrização foi também beneficiado pela lubrificação da saliva. Rall et al. (1985) afirmaram que 80% do fator de crescimento epidérmico (EGF) em camundongos são sintetizados pelas células do ducto das glândulas submandibulares. Noguchi, Ohba e Oka (1991) demonstraram que ocorre atraso durante o processo de cicatrização de ferida cirúrgica localizada na língua de camundongos com glândulas submandibulares extirpadas. Esta constatação reforça a idéia de que componentes da saliva podem auxiliar na promoção de cicatrização.

Alguns eventos biológicos das fases do processo de cicatrização foram verificados nos modelos vasculares das feridas cirúrgicas em diferentes tempos pós-operatórios deste estudo, tais como moldagem do tampão plaquetário (GILMORE, 1991; WONG; HOLLINGER; PINERO, 1996), direcionamento dos vasos para o centro da ferida (NOBUTO et al., 1987), tecido de granulação (NOVAES et al., 1969), angiogênese por brotamento (PHILLIPS et al., 1991; SELLISETH; SELVIG, 1995b) e angiogênese por intussuscepção (NOTOYA et al., 2003).

Inicialmente, houve receio de que ocorresse extravasamento da resina pelos vasos seccionados um dia após o procedimento cirúrgico devido à não aproximação das bordas da ferida, no presente estudo. Embora Phillips et al. (1991) utilizassem, para a realização da moldagem vascular, o tempo pós-operatório de seis horas, estes autores suturaram as bordas da ferida após a implantação de esponja de colágeno. Por não ocorrer extravasamento da resina pelo leito cirúrgico durante a perfusão da mesma e devido à boa qualidade dos modelos vasculares obtidos um dia após o procedimento cirúrgico, pode-se afirmar que o mecanismo

hemostático foi suficiente para impedir extravasamento de resina, no presente estudo.

Um dia após o procedimento cirúrgico, o padrão vascular da ferida apresentou uma depressão rasa, de forma elíptica, equivalente ao leito da ferida, com uma borda constituída por capilares seccionados, de extremidades cegas que delimitava o leito. Segundo Grunt et al. (1985), é possível que as extremidades cegas nos modelos vasculares estejam associadas ao preenchimento incompleto do sistema vascular e à fratura da extremidade do modelo vascular, o que foi considerado artefato de técnica durante a análise do presente estudo. Compressão vascular e crescimento capilar proliferativo são outros processos que, de acordo com o mesmo autor, explicam a presença de extremidades cegas. A incisão cirúrgica antes da moldagem vascular justificou a ocorrência de extremidades cegas no presente estudo.

A extremidade dos modelos capilares seccionados, localizados na borda da ferida, um dia após o procedimento cirúrgico deste estudo, foi cônica nas vênulas e arredondada nas arteríolas, além de apresentar-se irregular devido à impressão do tampão plaquetário. Segundo Wong, Hollinger e Pinero (1996), as paredes dos vasos de pequeno calibre, após serem seccionadas, podem ter um colapso devido ao aumento da pressão extravascular produzida pelo extravasamento dos fluidos vasculares. Assim, com o volume intravascular reduzido, ocorre aumento da viscosidade sangüínea, o que reduz o fluxo sangüíneo para a área de descontinuidade tecidual. Ao exame histológico, as arteríolas apresentam em uma de suas camadas, fibras musculares e as vênulas, não (JUNQUEIRA; CARNEIRO, 2004). Assim, a forma arredondada das extremidades das arteríolas foi devido à tonicidade muscular que manteve a forma do lúmen da mesma, após terem sido seccionadas. Pela ausência de fibras musculares nas vênulas, suas extremidades foram cônicas. Neste mesmo período, além da impressão dos núcleos das células endoteliais, as superfícies dos vasos calibrosos presentes no leito da ferida apresentaram impressões ovóides, isoladas e diferentes das impressões nucleares das células endoteliais. Phillips et al. (1991), um dia após a implantação de esponja de colágeno na pele de ratos *Sprague-Dawley*, observaram a presença destas impressões ovóides nos vasos que circundavam a esponja. De acordo com



estes autores, estas impressões podem ser leucócitos que migraram para o local, e a ocorrência das mesmas antecede a angiogênese.

Neste estudo, no segundo dia após o procedimento cirúrgico iniciaram a inclinação das alças capilares da trama vascular superficial em direção ao centro da ferida, a angiogênese por brotamento e a angiogênese por intussuscepção. Devido ao centro da ferida apresentar-se pouco vascularizado e preenchido por uma matriz extracelular provisória, Nobuto et al. (1987) sugeriram que este tem importante função no processo cicatricial, uma vez que a formação e a inclinação das alças capilares ocorrem em direção ao mesmo. De acordo com Pettet et al. (1996), nas áreas avasculares e pouco oxigenadas da ferida, como a região central, há grande atividade de macrófagos, os quais produzem fatores quimiotáticos para células endoteliais, induzindo assim a angiogênese. Phillips et al. (1991) verificaram a ocorrência dos primeiros brotos vasculares no segundo dia pós-implantação de esponja de colágeno, e estes se encontravam direcionados para a mesma.

O terceiro dia pós-operatório deste estudo foi marcado pela ocorrência de tecido de granulação localizado no centro da ferida, formado por vasos polimórficos e presença de angiogênese por intussuscepção e por brotamento. A angiogênese por brotamento e por intussuscepção foi verificada nas alças capilares localizadas, principalmente, no limite posterior da ferida e nos vasos polimórficos do tecido de granulação do presente trabalho. Phillips et al. (1991), Selliseth e Selvig (1995b) avaliaram o processo de cicatrização em ferida cirúrgica no palato de ratos empregando a mesma técnica e observaram a ocorrência da angiogênese por brotamento. Porém, a ocorrência da angiogênese por intussuscepção tem sido relatada em outros locais, como durante o processo de desenvolvimento das glândulas submandibulares de ratos com idades entre quatro e nove semanas (PATAN et al., 1992), das papilas valadas da língua de fetos humanos com 18 e 21 semanas gestacionais (STREK et al., 1995), do processo de reparo dos glomérulos de ratos *Wistar* após nefrite induzida (NOTOYA et al., 2003), além de outras estruturas tais como olhos, glândulas submandibulares, coração, fígado, estômago, intestino delgado e grosso, traquéia, rim, útero, ovário, pulmão, gônadas de embriões de galinha (CADUFF et al., 1986; BURRI; TAREK, 1990; PATAN et al., 1992; PÉREZ-APARICIO et al., 1996; NOTOYA et al., 2003; MAKANYA et al., 2005).

No sétimo dia pós-operatório desta pesquisa, a ferida se encontrava toda revascularizada e os capilares centrais apresentaram-se paralelos entre si e perpendiculares à trama vascular superficial neoformada. Esta trama apresentou as alças capilares direcionadas aos capilares centrais. De acordo com Wong, Hollinger e Pinero (1996), vários meses após a ferida, as fibras colágenas no tecido cicatricial fibroso persistem ainda direcionadas verticalmente, enquanto o seu alinhamento no tecido normal é horizontal em relação à superfície do tecido epitelial, o que também foi evidenciado por Costa et al. (1999) em cortes histológicos de cicatrização cutânea não submetida à pressão. Assim, sugere-se que estes capilares centrais do presente estudo pudessem estar seguindo o mesmo direcionamento das fibras colágenas que os circundavam antes da realização da corrosão.

No presente estudo, no 14<sup>o</sup> dia pós-operatório, a trama vascular superficial neoformada recobriu quase toda a ferida e se entremeou aos capilares centrais que se encontravam inclinados e mais curtos em relação ao sétimo dia, devido ao processo de remodelação vascular. Para Pettet et al. (1996), este encurtamento é característico de maturação vascular, e a remodelação vascular de acordo com Patan et al. (2001), pode ser devida à obliteração do lúmen vascular pela invasão de macrófagos e fibroblastos. Pela técnica de modelo de corrosão vascular não foi possível confirmar este fato, pois os vasos obliterados não são moldados. Patan et al. (2001) verificaram em cortes seriados associados à microscopia de luz a ocorrência de obliteração vascular e de angiogênese por intussuscepção durante a remodelação dos capilares do pedículo ovariano após ovariectomia.

No 21<sup>o</sup> dia pós-operatório desta pesquisa, os capilares centrais, juntamente com a trama vascular superficial neoformada apresentaram um padrão radial constituído por feixes capilares da trama que se encontravam próximos entre si, e por espaços avasculares. Acredita-se que estes espaços, antes de se realizar a corrosão dos tecidos circunjacentes ao modelo vascular, estejam preenchidos por tecido cicatricial composto por fibroblastos e que o padrão radial tenha sido formado pela migração e alongamento destas células na matriz cicatricial. Arnold e West (1991) verificaram que alguns capilares neoformados se transformavam em vênulas e arteríolas pela adição de células musculares lisas e de matriz extracelular. Os

autores afirmaram ainda que a maioria dos capilares neoformados eventualmente regride, uma vez que o tecido cicatricial maduro é relativamente avascular. Entretanto, no presente estudo, observou-se que havia vascularização do tecido.

Porém, o padrão vascular da superfície ventral da língua, 21 dias após o procedimento cirúrgico, ainda não se apresenta semelhante ao padrão vascular da língua não submetida ao procedimento cirúrgico. Talvez, investigações sobre o processo de cicatrização em tempos pós-operatórios maiores devessem ser realizadas com o objetivo de verificar qual o tempo necessário para que ocorra o total restabelecimento da trama vascular superficial e como é o processo de remodelação da mesma.

Até então, a presente pesquisa é única a investigar a ocorrência da angiogênese por intussuscepção pela técnica de modelo de corrosão vascular associada à MEV, durante o processo de cicatrização de ferida localizada na cavidade oral de ratos *Wistar*. Uma vez que a técnica empregada nesta pesquisa corroe todo o tecido circunjacente à moldagem vascular, este mesmo modelo experimental de cicatrização, quando associado a outros métodos, tais como cortes histológicos ultrafinos analisados em MET e imunistoquímica, poderá descrever as características histológicas e moleculares deste tipo de angiogênese. Além disto, este modelo experimental poderá ser útil para verificar a influência da aplicação tópica de diferentes mediadores angiogênicos durante o processo de cicatrização.



PUCRS

---

**7 CONCLUSÕES**

## 7 CONCLUSÕES

A vascularização da superfície ventral da língua de ratos *Wistar* apresenta um plexo vascular composto pelas veias raninas, e pela trama vascular superficial que apresenta um padrão semelhante a uma rede frouxa com presença de alças capilares simples entre os capilares que compõem a rede. O padrão vascular da superfície ventral da língua, 21 dias após a realização de ferida cirúrgica com 3mm de diâmetro localizada no ventre da língua, ainda não é semelhante ao padrão vascular das línguas de animais não submetidos à ferida cirúrgica. Durante o processo de cicatrização, há ocorrência de angiogênese por intussuscepção e por brotamento principalmente nas alças capilares do limite posterior da ferida cirúrgica localizada no ventre da língua, sendo as mesmas mais freqüentes no segundo e terceiro dia após a realização da ferida.



PUCRS

---

***REFERÊNCIAS***

## REFERÊNCIAS

ABE, S.; MAEJIMA, M.; WATANABE, H.; SHIBAHARA, T.; AGEMATSU, H.; DOI, T.; SAKIYAMA, K.; USAMI, A.; GOJYO, K.; HASHIMOTO, M.; YOSHINARI, M.; IDE, Y. Muscle-fiber characteristics in adult mouse-tongue muscles. **Anat Sci Int**, Carlton, v. 77, n. 2, p. 145-146, June 2002.

AHARINEJAD, S.; BÖCK, P. Different forms of corrosion casts. **Scanning Microsc**, Chicago, v. 8, n. 2, p. 403-414, 1994.

AMADEU, T.P.; COULOMB, B.; DESMOULIERE, A.; COSTA, A.M.A. Cutaneous wound healing: myofibroblastic differentiation and *in vitro* models. **Int J Low Extrem Wounds**, Thousands Oaks, v. 2, n. 2, p. 60-68, June 2003.

ANDREASEN, J.O.; GOTTRUP, F. Cicatrização da lesão após trauma. In: ANDREASEN, J.O. **Texto e atlas de traumatismo dental**. 3.ed. Porto Alegre: Artmed, 2001. Cap.1, p. 13-76.

ARNOLD, F.; WEST, D.C. Angiogenesis in wound healing. **Pharmacol Ther**, Oxford, v. 52, n. 3, p. 407-422, Dec. 1991.

AUKHIL, I. Biology of wound healing. **Periodontol**, Copenhagen, v. 22, p. 44-50, Feb. 2000.

AUSPRUNK, D.H.; FOLKMAN, J. Migration and proliferation of endothelial cells in preformed and newly formed blood vessels during tumor angiogenesis. **Microvasc Res**, New York, v. 14, n. 1, p. 53-65, July 1977.

BARBUDO, G.R.; BELETTI, M.E.; EURIDES, D.; SELMI, A.L. Reparação de feridas cutâneas de roedores de espécie *Calomys callous*, tratadas com hidrocarboneto alifático: aspectos morfométricos, morfológicos e histológicos. **Braz J Vet Res Anim Sci**, São Paulo, v. 28, n. 2, p. 62-65, 2001.

BÉLISLE, C.; SAINTE-MARIE, G. Blood vascular network of the rat lymph node: tridimensional studies by light and scanning electron microscopy. **Am J Anat**, Philadelphia, v. 189, n. 2, p. 111-126, Oct.1990.

BELZ, G.T.; AUCHTERLONIE, G.J. An investigation of the use of chromium, platinum and gold coating for scanning electron microscopy of casts of lymphoid tissues. **Micron**, Oxford, v. 26, n. 2, p. 141-144, 1995.

BERKOVITZ, B.K.B.; HOLLAND, G.R.; MOXHAM, B.J. Mucosa bucal. In:\_\_\_\_\_. **Anatomia, Embriologia e Histologia Bucal**. 3.ed. Porto Alegre: Artmed, 2004. Cap. 14, p. 220-248.

BORBA, M.G. **Angioarquitetura pulpar de incisivo de ratos pela técnica de corrosão vascular**. Porto Alegre: PUCRS, 2004. Tese (Doutorado em Estomatologia Clínica), Faculdade de Odontologia, Pontifícia Universidade Católica do Rio Grande do Sul.

BURRI, P.H.; HLUSCHUK, R.; DJONOV, V. Intussusceptive angiogenesis: its emergence, its characteristics, and its significance. **Dev Dyn**, New York, v. 231, n. 3, p. 474-488, Nov. 2004.

BURRI, P.H.; TAREK, M.R. A novel mechanism of capillary in the rat pulmonary microcirculation. **Anat Rec**, New York, v. 228, n. 1, p. 35-45, Sep. 1990.

CADUFF, J.H.; FISCHER, L.C.; BURRI, P.H. Scanning electron microscope study of the developing microvasculature in the postnatal rat lung. **Anat Rec**, New York, v. 216, n. 2, p. 154-164, Oct. 1986.

CARRETERO, A.; DITRICH, H.; NAVARRO, M.; SPLECHTNA, H.; RUBERTE, J. Technical improvements in corrosion casting of small specimens: a study on mesonephric tubules and vessels of chicken embryos. **Scanning Microsc**, Chicago, v. 7, n. 4, p. 1333-1338, Dec. 1993.

CASTENHOLZ, A. Interpretation of structural patterns appearing on corrosion casts of small blood and initial lymphatic vessels. **Scanning Microsc**, Chicago, v. 3, n. 1, p. 315-325, Mar. 1989.



CHEN, Y.M.; ZHANG, J.S.; DUAN, X.L. Changes of microvascular architecture, ultrastructure and permeability of rat jejunal villi at different ages. **World J Gastroenterol**, Beijing, v. 9, n. 4, p. 795-799, Apr. 2003.

CHEN, W.Y.J.; ABATANGELO, G. Functions of hyaluronan in wound repair. **Wound Repair Regen**, St. Louis, v. 7, n. 2, p. 79-89, Mar-Apr. 1999.

COSTA, A.M.A.; PEYROL, S.; PÔRTO, L.C.; COMPARIN, J.P., FOYATIER, J.L.; DESMOULIERE, A. Mechanical forces induces scar remodeling. Study in non-pressure-treated and pressure-treated hypertrophic scars. **Am J Pathol**, v. 155, n. 5, p. 1671-1690, Nov. 1999.

DEODHAR, A.K.; RANA, R.E. Surgical physiology of wound healing: a review. **J Posgrad Med**, Bombay, v. 43, n. 2, p. 52-56, Apr.-June 1997.

DeRUITER, M.C.; HOGERS, B.; POELMANN, R.E.; VANLPEREN, L. GITTENBERGER-de GROOT, A.C. The development of the vascular system in quail embryos: a combination of microvascular corrosion casts and immunohistochemical identification. **Scanning Microsc**, Chicago, v. 5, n. 4, p. 1081-1090, Dec. 1991.

DJONOV, V.; SCHMID, M.; TSCHANZ, S.A.; BURRI, P.H. Intussusceptive angiogenesis: its role in embryonic vascular network formation. **Cir Res**, Baltimore, v. 86, n. 3, Feb. 2000.

DJONOV, V.; BAUM, O.; BURRI, P.H. Vascular remodeling by intussusceptive angiogenesis. **Cell Tissue Res**, New York, v. 314, n. 1, p. 107-117, Oct. 2003.

EL-AGROUDI, M.A.; SELLISETH, N.J.; SELVIG, K.A. Microvascular system of the rat incisor enamel organ. A scanning electron microscopic study of vascular corrosion casts. **Eur J Oral Sci**, Copenhagen, v. 106, n. 6, p. 1013-1021, Dec. 1998.

FUJIMURA, A.; NOZAKA, Y. Gingival vasculature of the *Suncus murinus* – capillary architecture underlying the attached epithelium of mandibular molar gingival. **Dent Jpn**, Tokyo, v. 28, p. 15-21, Dec. 1991.

FERREIRA, A.B. de H. Dicionário Aurélio Eletrônico – V.1.4. Editora Nova Fronteira, 1994.

GARDNER, E.G.; GRAY, D.J.; O`RAHILLY, R. Boca, língua e dentes. In: \_\_\_\_\_. **Anatomia**. Rio de Janeiro: Guanabara Koogan, 1988. Cap. 61, p. 718-719.

GILMORE, M.A. Phases of wound healing. **Dimens Oncol Nurs**, Houston, v. 5, n. 3, p. 31-34, 1991.

GREENE, E.C. **Anatomy of the rat**. New York: Hafner Publishing CO. 1955. 370p.

GREENHALGH, D.G. The role apoptosis in wound healing. **Int J Biochem Cell Biol**, Exeter, v. 30, n. 9, p. 1019-1030, Sept. 1998.

GREILING, D.; CLARK, R.A.F. Fibrinectin provides a conduit for fibroblast transmigration from collagenous stroma into fibrin clot provisional matrix. **J Cell Sci**, London, v. 110, p. 861-870, Apr. 1997.

GRUNT, T.W.; LAMETSCHWANDTNER, A. STAINDL, O. The vascular patter of basal cell tumors: light microscopy and scanning electron microscopy study on vascular corrosion cast. **Microvasc Res**, New York, v. 29, n. 3, p. 371-389, May 1985.

HODDE, K.C.; STEEBER, D.A.; ALBRECHT, R.M. Advances in corrosion casting methods. **Scanning Microsc**, Chicago, v. 4, n. 3, p. 693-704, Sep. 1990.

HOFER, H.O.; CASTENHOLZ, A. ZÖLTZER, H. The sublingua and tongue of *Tupaia* (Scandentia, Mammalia): a scanning electron microscope study. **Folia Primatol**, Basel, v. 60, n. 4, p. 185-194, 1993.

HOSSLER, F.E.; DOUGLAS, J.E. Vascular corrosion casting: review of advantages and limitations in the application of some simple quantitative methods. **Microsc Microanal**, New York, v. 7, n. 3, p. 253-264, May 2001.

HOSSLER, F.E.; DOUGLAS, J.E.; VERGHESE, A.; NEAL, L. Microvascular architecture of the elastase emphysemic hamster lung. **J Electron Microsc Tech**, New York, v. 19, n. 4, p. 406-418, Dec.1991.

JUNQUEIRA, L.C.; CARNEIRO, J. Sistema circulatório. In:\_\_\_\_\_. **Histologia Básica**. 10.ed. Rio de Janeiro: Guanabara Koogan, 2004. Cap. 11, p. 206-222.

KIBE, Y.; TAKENAKA, H.; KISHIMOTO, S. Spatial and temporal expression of basic fibroblast growth factor protein during wound healing of rat skin. **Br J of Dermatol**, Oxford, v. 43, n.4, p. 720-727, Oct. 2000.

KISHI, Y.; TAKAHASHI, K.; TROWBRIDGE, H. Vascular network in papillae of dog oral mucosa using corrosive resin casts with scanning electron microscopy. **Anat Rec**, New York, v. 226, n. 4, p. 447-459, Apr. 1990.

KOGUSHI, M.; NAKAMURA, S.; KISHI, Y.; KIM, S.; TAKAHASHI, K. A study of leukocyte extravasation in early inflammatory changes in the pulp. **J Endod**, Chicago, v. 14, n. 10, p. 475-481, Oct. 1988.

KONERDING, M.A. Scanning electron microscopy of corrosion casting in medicine. **Scanning Microsc**, Chicago, v. 5, n. 3, p. 851-865, Sep. 1991.

KRAETHER NETO, L. **Angioarquitetura da superfície dorsal da língua de ratos pelo método de corrosão vascular**. Porto Alegre: PUCRS, 2005. Tese (Doutorado em Estomatologia Clínica), Faculdade de Odontologia, Pontifícia Universidade Católica do Rio Grande do Sul.

KRONKA, M.C.; WATANABE, I.S.; SILVA, M.C.P. Scanning electron microscopy of angioarchitecture of palatine gingiva in young rabbits. **Braz Dent J**, Ribeirão Preto, v. 12, n. 3, p. 163-166, 2001.

KURZ, H.; BURRI, P.H.; DJONOV, V.G. Angiogenesis and vascular remodeling by intussusception: from form to function. **News Physiol Sci**, Maryland, v. 18, p. 65-70, Apr. 2003

KUTUZOV, H.; SICHER, H. The filiform and the conical papillae of the tongue in the white rat. **Anat Record**, New York, v. 110, n. 3, p. 275-288, July 1951.

LANSDOWN, A.B.G. Calcium: a potential central regulator in wound healing in the skin. **Wound Rep Reg**, St. Louis, v. 10, n. 5, p. 271-285, Sept-Oct. 2002.

LAMETSCHWANDTNER, A.; LAMETSCHWANTNER, U.; WEIGER, T. Scanning electron microscopy of vascular corrosion casts - technique and applications: updated review. **Scanning Microsc**, Chicago, v. 4, n. 4, p. 889-941, Dec. 1990.

LAMETSCHWANDTNER, A.; MINNICH, B.; KACHLIK, D.; SETINA, M.; STINGL, J. Three-dimensional arrangement of the vasa vasorum in explanted segments of the aged human great saphenous vein: scanning electron microscopy and three-dimensional morphometry of vascular corrosion casts. **Anat Rec A Discov Mol Cell Evol Biol**, Hoboken, v. 281, n. 2, p. 1372-1382, Dec. 2004.

LAMETSCHWANDTNER, A.; MIODONSKI, A.; SIMONSBERGER, P. On the prevention of specimen charging in scanning microscopy of vascular corrosion casts by attaching conductive bridges. **Mikroskopie**, Vienna, v. 36, n. 9-10, p. 270-273, Nov. 1980.

- LOPES, M.G.; KRONKA, M.C.; WATANABE, I.; SILVA, M.C. Angioarchitectural characteristics of the anterodorsal surface of aging and young rabbit tongue: scanning electron microscopy study. **Ann Anat**, New York, v. 184, n. 4, p. 397-400, July 2002.
- LORENA, D.; UCHIO, K.; COSTA, A.M.A.; DESMOULIERE, A. Normal scarring: importance of myofibroblasts. **Wound Rep Reg**, St. Louis, v. 10, n. 2, p. 86-92, Mar.-Apr. 2002.
- MADEIRA, C.M. Músculos da língua. In: \_\_\_\_\_. **Anatomia da Face: bases anátomo-funcionais para a prática odontológica**. 3.ed. São Paulo: Savier, 2001. Cap. 4, p. 66-95.
- MAKANYA, A.N.; STAUFFER, D.; RIBATTI, D.; BURRI, P.H.; DJONOV, V. Microvascular growth, development, and remodeling in the embryonic avian kidney: the interplay between sprouting and intussusceptive angiogenic mechanisms. **Microsc Res Tech**, New York, v. 15, n. 66, p. 275-288, Apr. 2005.
- MAKIYAMA, M.C.; WATANABE, I.S.; MIZUSAKI, C.I.; KONIG JUNIOR, B. Three-dimensional angioarchitecture of tongue corrosion casts from normal young rats. **Ann Anat**, Jena, v. 180, n. 4, p. 327-330, Aug. 1998a.
- MAKIYAMA, M.C.; WATANABE, I.S.; MIZUSAKI, C.I.; LIBERTI, E.A.; LOPES, R.A.; MIGLINO, M.A. Angioarchitectural arrangements in corrosion casts of the tongue of young malnourished rats. **Braz J Morphol Sci**, São Paulo, v. 15, n. 2, p. 229-233, July – Dec. 1998b.
- MARTINEZ, M.; MARTINEZ, F.E.; PINHEIRO, P.F.F.; ALMEIDA, C.C.D.; GUIDA, H.L.; WATANABE, I. Estudio a los microscopios de luz y electronico de barrido de las papilas valadas del oposum (*Didelphis albiventris*). **Rev Chil Anat**, Temuco, v. 16, n. 1, p. 67-73, July 1998.
- MARTÍN-ORTI, R.; STEFANOV, M.; GASPARI, I.; MARTÍN, R.; MARTÍN-ALGUACIL, N. Effect of anticoagulation and lavage prior to casting of postmortem material with Mercocox<sup>®</sup> and Batson<sup>®</sup> 17. **J Microsc**, Paris, v. 195, pt2, p. 150-160, Aug. 1999.
- MATSUKAWA, N.; OKADA, S. Microvasculature of the lingual papillae in primates and insectivores--fungiform, vallate and foliate papillae. **Okajimas Folia Anat Jpn**, Tokyo, v. 71, n. 4, p. 259-277, Oct.1994.
- McMULLAN, D.M.; HANLEY, F.L.; RIEMER, R.K. A method for selectively limiting lumen diameter in corrosion casting. **Microvasc Res**, New York, v. 67, n. 3, p. 215-217, May 2004.

MINNICH, B.; BARTEL, H.; LAMETSCHWANDTNER, A. Quantitative microvascular corrosion casting by 2D- and 3D-morphometry. **Ital J Anat Embryol**, Firenze, v. 106, n. 2, p. 213-220, 2001.

MOTOYAMA, A.A.; WATANABE, I. Light and scanning electron microscopic studies of the angioarchitecture of intrinsic muscle fibers of the anterior rat tongue. **J Oral Sci**, Tokyo, v. 43, n. 4, p. 269-275, Dec. 2001.

MURAKAMI, T. Application of the scanning electron microscope to the study of the fine distribution of the blood vessels. **Arch Histol Jap**, Okayama, v. 32, n. 5, p. 445-454, Feb. 1971.

NAGATO, T.; NAGAKI, M.; MURAKAMI, M.; TANIOKA, H. Three-dimensional architecture of the rat lingual filiform papillae with special reference to the epithelium-connective tissue interface. **J Anat**, London, v. 165, p. 177-189, 1989.

NINOMIYA, H. The vascular bed in the rabbit ear: microangiography and scanning electron microscopy of vascular corrosion cast. **Anat Histol Embryol**, Berlin, v. 29, n. 5, p. 301-305, Oct. 2000.

NINOMIYA, H., INOMATA, T. Microvasculature of the hamster eye: scanning electron microscopy of vascular corrosion cast. **Vet Ophthalmol**, Oxford, v. 8, n. 1, p. 7-12, Jan.-Feb. 2005.

NOBUTO, T.; TOKIOKA, T.; IMAI, H.; SUWA, F.; OHTA, Y.; YAMAOKA, A. Microvascularization of gingival wound healing using corrosion casts. **J Periodontol**, Chicago, v. 58, n. 4, p. 240-246, Apr. 1987.

NOGUCHI, S.; OHBA, Y.; OKA, T. Effect of salivary epidermal growth factor on wound healing of tongue in mice. **Am J Physiol**, Bethesda, v. 260, n. 4, pt 1, p. E620-625, Apr. 1991.

NOTOYA, M.; SHINOSAKI, T.; KOBAYASHI, T.; SAKAI, T. Intussusceptive capillary growth is required for glomerular repair in rat Thy-1.1 nephritis. **Kidney Int**, New York, v. 63, n. 4, p. 1365-1373, Apr. 2003.

NOVAES, A.B.; KON, S.; RUBEN, M.P.; GOLDMAN, H.M. Visualization of the microvascularization of the healing periodontal wound III. Gingivectomy. **J Periodontol**, Chicago, v. 40, n. 6, p. 359-371, June 1969

OHTA, Y.; OKADA, S.; TODA, I.; IKE, H. Scanning electron microscopic studies of the oral mucosa and its microvasculature: a review of the palatine mucosa and its microvascular architecture in mammals. **Scanning Microsc**, Chicago, v. 6, n. 2, p. 463-474, June 1992.

OHSHIMA, H.; YOSHIMA, S.; KOBAYASHI, S. Blood vascular architecture of the rat lingual papillae with special reference to their relations to the connective tissue papillae and surface structures: a light and scanning electron microscope study. **Acta Anat**, Basel, v. 137, n. 3, p. 213-221, 1990.

OJIMA, K. Functional role and angioarchitectural arrangement of the filiform and fungiform papillae on the medial-dorsal surface of the beagle dog tongue. **Ann Anat**, Jena, v. 183, n. 4, p. 325-329, July 2001.

OJIMA, K.; OGURA, K.; SATO, T.; NIWA, M. Microvascular cast specimen formation of lingual papillae in zinc-deficient rat tongue. **Ann Anat**, Jena, v. 181, n. 4, p. 371-375, July 1999.

OJIMA, K.; SAIKI, C.; TAKAHASHI, T.; MATSUMOTO, S.; TAKEDA, M. Angioarchitectural structure of the fungiform papillae on the anterodorsal surface of the rat tongue. **Ann Anat**, Jena, v. 179, n. 5, p. 399-403, Oct. 1997.

OJIMA, K.; SAIKI, C.; TAKAHASHI, T.; MATSUMOTO, S.; TAKEDA, M. The distributive pattern, form and function seen in microvascular cast specimens of filiform papillae on the anterodorsal surface of the adult rat tongue. **Ann Anat**, Jena, v. 178, n. 6, p. 531-535, Dec. 1996a.

OJIMA, K.; TAKEDA, M.; SAIKI, C.; MATSUMOTO, S. Angioarchitectural comparison of the filiform papillae of the cat and rabbit using scanning electron microscopic specimens. **Ann Anat**, Jena, v. 178, n. 5, p. 449-454, Oct. 1996b.

OKADA, S.; AHARINEJAD, S. Lingual papillae of the growing rat as a model of vasculogenesis. **Anat Rec**, New York, v. 247, n. 2, p. 253-260, Feb. 1997.

PATAN, S.; ALVAREZ, M.J.; SCHITTNY, J.C.; BURRI, P.H. Intussusceptive microvascular growth: a common alternative to capillary sprouting. **Arch Histol Cytol**, Niigata, v. 55, Suppl, p. 65-75, 1992.

PATAN, S. Vasculogenesis and angiogenesis as mechanisms of vascular network formation, growth and remodeling. **J Neurooncol**, Boston, v. 50, n. 1-2, p. 1-15, Oct-Nov. 2000.

PATAN S.; MUNN, L.L.; TANDA, S.; ROBERGE, S.; JAIN, R.K.; JONES, R.C. Vascular morphogenesis and remodeling in a model of tissue repair. Blood vessel formation and growth in the ovarian pedicle after ovariectomy. **Circ Res**, Baltimore, v. 89, n. 8, p. 723-731, Oct. 2001.

PHILLIPS, G.D.; WHITEHEAD, R.A.; KNIGHTON, D.R. Initiation and pattern of angiogenesis in wound healing in the rat. **Am J Anat**, New York, v. 192, n. 3, p. 257-262, Nov. 1991.

PÉREZ-APARICIO, F. J.; CARRETERO, A.; NAVARRO, M.; RUBERTE, J. Angiogenesis in the gonadal capillary network of the chick embryo. **Scanning Microsc**, Chicago, v. 10, n. 3, p. 859-871, 1996.

PETTET, G.J.; BYNE, H.M.; McELWAIN, D.L.S.; NORBURY, J. A model of wound-healing angiogenesis in soft tissue. **Math Biosci**, New York, v. 136, n. 1, p. 35-63, Aug. 1996.

PIETTE, E.; LAMETSCHWANDTNER, A. Microvascular corrosion casting of the rat mandibular joint: a technical approach. **Scanning Microsc**, Chicago, v. 8, n. 2, p. 429-436, 1994.

PITHAN, S.A. **Alterações vasculares no trajeto de erupção de molares de ratos - Análise de modelos de corrosão vascular em MEV**. Porto Alegre: PUCRS, 2005. Tese (Doutorado em Estomatologia Clínica), Faculdade de Odontologia, Pontifícia Universidade Católica do Rio Grande do Sul.

RALL, L.B.; SCOTT, J.; BELL, G.I.; CRAWFORD, R.J.; PENSCHOW, J.D.; NIALL, H.D.; COGHLAN, J.P. Mouse prepro-epidermal growth factor synthesis by the kidney and other tissues. **Nature**, London, v. 313, n. 5999, p. 228-231, Jan. 1985.

RICHARDS, A.M.; FLOYD, D.C.; TERENCE, G.; MCGROUTHER, D.A. Cellular changes in denervated tissue during wound healing in a rat model. **Br J Dermatol**, Oxford, v. 140, n. 6, p. 1093-1099, June 1999.

RISAU, W. Mechanisms of angiogenesis. **Nature**, London, v. 386, n. 6626, p. 671-674, Apr 1997.

ROSENBAUER, K.A.; ENGELHARDT, J.P.; KOCH, H.; STÜTTGEN, U. Vísceras da cabeça e do pescoço: língua. In:\_\_\_\_\_. **Anatomia da cabeça e pescoço aplicada à odontologia**. Porto Alegre: Artmed, 2001. Cap. 3, p. 138-227.

SANGIORGI, S.; MANELLI, A.; CONGIU, T.; BINI, A.; PILATO, G.; REGUZZONI, M.; RASPANTI, M. Microvascularization of the human digit as studied by corrosion casting. **J Anat**, London, v. 204, n. 2, p. 123-131, Feb. 2004.

SAITO, H.; ITOH, I. Three-dimensional architecture of the intrinsic tongue muscles, particularly the longitudinal muscle, by the chemical-maceration method. **Anat Sci Int**, Carlton, v. 78, n. 3, p. 168-176, Sep. 2003.

SELLISETH, N.J.; SELVIG, K.A. Microvasculature of the dorsum of the rat tongue: a scanning electron microscopic study using corrosion casts. **Scand J Dent Res**, Copenhagen, v. 101, n. 6, p. 391-397, Dec.1993.

SELLISETH, N.J.; SELVIG, K.A. Microvascular adaptation to transmucosal implants: a scanning electron microscopic study in the rat. **Clin Oral Implants Res**, Denmark, v. 6, n. 4, p. 205-212, Dec. 1995a.

SELLISETH, N.J.; SELVIG, K.A. Revascularization of an excisional wound in gingiva and oral mucosa: a scanning electron microscopy study using corrosion casts in rats. **Scanning Microsc**, Chicago, v. 9, n. 2, p. 455-468, June 1995b.

SIMS, P.A.; ALBRECHT, R.M. Improved tissue corrosion of vascular casts: a quantitative filtration method used to compare tissue corrosion in various concentrations of sodium and potassium hydroxide. **Scanning Microsc**, Chicago, v. 7, n. 2, p. 637-647, June. 1993.

SUGIOKA, S.; IKE, H. Scanning electron microscopic studies of the palatine mucosa and its microvascular architecture in the rat. **Scanning Microsc**, Chicago, v. 7, n. 4, p. 1321-1332, Dec. 1993.

STREK, P.; LITWIN, J.A.; NOWOGRODZKA-ZAGORSKA, M.; MIODONSKI, A.J. Microvasculature of the dorsal mucosa of human fetal tongue: a SEM study of corrosion casts. **Ann Anat**, New York, v. 177, n. 4, p. 361-366, June 1995.

TAKAHASHI, K.; KISHI, Y.; KIM, S. A scanning electron microscope study of the blood vessels dog pulp using corrosion resin casts. **J Endod**, Chicago, v. 8, n. 3, p. 131-135, Mar. 1982.

VAN BEURDEN, H.E.; SNOEK, P.A.M.; VON DEN HOFF, J.W.; TORENSMA, R.; KUIJPERS-JAGTMAN, A.-M. Fibroblast subpopulations in intra-oral wound healing. **Wound Rep Reg**, St. Louis, v. 11, n. 1, p. 55-63, Jan.-Feb. 2003.



VERLI, F.D.; KRAETHER NETO, L.; CHERUBINI, K.; SOUZA, M.A.L. Emprego da técnica de modelo de corrosão vascular em pesquisa odontológica. **RFO UPF**, Passo Fundo, v. 11, n. 1, jan.-jun. 2006.

WALDORF, H.; FEWKES, J. Wound healing. **Adv Dermatol**, Chicago, v. 10, p. 77-96, 1995.

WEEKES, W.T.; SIMS, M.R. The vasculature of the rat molar periodontal ligament. **J Periodontal Res**, Copenhagen, v. 21, n. 3, p. 186-194, May 1986.

WONG, M.E.; HOLLINGER, J.O.; PINERO, G.J. Integrated processes responsible for soft tissue healing. **Oral Surg Oral Med Oral Pathol Oral Radiol Endod**, St. Louis, v. 82, n. 5, p. 475-492, Nov. 1996.

YOSHIDA, S.; CHIBA, J. An improved method for preparing microvascular corrosion cast of rat embryos. **Scanning Microsc**, Chicago, v. 6, n. 2, p. 457-461, June 1992.

YU, Q.X.; PANG, K.M.; RAN, W.; PHILIPSEN, H.P.; CHEN, X.H. The microvasculature of human infant oral mucosa using vascular corrosion casts and India ink injection II. Palate and lip. **Scanning Microsc**, Chicago, v. 8, n. 1, p. 255-262, Mar. 1994.

YU, Q.X.; RAN, W.; PANG, K.M.; PHILIPSEN, H.P.; THEILADE, J. The microvasculature of human oral mucosa using vascular corrosion casts and India ink injection I. Tongue papillae. **Scanning Microsc**, Chicago, v. 6, n. 1, p. 255-262, Mar. 1992.



PUCRS

---

***APÊNDICES***

## APÊNDICE A

### Distribuição dos espécimes analisados e os seus respectivos códigos:

Tempos pós-operatórios	Códigos estabelecidos para os espécimes				
1 dia	1L1D	2L1D	3L1D	4L1D	X
2 dias	1L2D	2L2D	3L2D	4L2D	5L2D
3 dias	1L3D	2L3D	3L3D	4L3D	5L3D
7 dias	1L7D	2L7D	3L7D	4L7D	5L7D
14 dias	1L14D	2L14D	3L14D	4L14D	5L14D
21 dias	1L21D	2L21D	3L21D	4L21D	5L21D
controle	1L	2L	3L	4L	5L

O primeiro número do código se refere ao número do espécime; a letra L significa língua e os outros números associados à letra D denominou os tempos pós-operatórios.



PUCRS

---

**ANEXOS**

## ANEXO A



*Comissão Científica e de Ética  
Faculdade de Odontologia da PUCRS*

---

**Porto Alegre 14 de outubro de 2004.**

**O Projeto de: Tese**

**Protocolado sob nº:** 0073/04

**Intitulado:** *Análise em microscopia eletrônica de varredura da angiogênese na ferida cirúrgica - técnica de modelo de corrosão vascular*

**do(a) aluno(a):** *Flaviana Domela Verli*

**Programa de:** *Odontologia*

**do curso de:** *Estomatologia*

**Nível:** *Doutorado*

**Orientado pelo(a):** *Profa. Dra. Maria Antonieta Lopes de Souza*

Foi **aprovado** pela Comissão Científica e de Ética da Faculdade de Odontologia da PUCRS em 14 de outubro de 2004.

**Profa. Dra. Elaine Bauer Veeck**

Presidente da Comissão Científica e de Ética da  
Faculdade de Odontologia da PUCRS

## ANEXO B



PONTIFÍCIA UNIVERSIDADE CATÓLICA DO RIO GRANDE DO SUL

Centro de Microscopia e Microanálises



Atest. 51/03

Porto Alegre, 17 de julho de 2003.


Ref. Atestado

Prezado(a) Senhor(a):

Atesto para os devidos fins, que Flaviana Dornela Verli, orientada pela professora Dra Maria Antonieta Lopes de Souza, frequentou o curso de 6 horas realizado em 16/07/2003, necessário para o credenciamento ao Centro de Microscopia e Microanálises (CEMM), podendo vir a utilizar o Microscópio Eletrônico de Varredura (MEV) e os equipamentos de pré-microscopia. Tendo direito a 4 horas semanais, perfazendo um total de 16 horas mensais. Todas estas atividades sem nenhum custo, desde que a referida usuária pertença a esta universidade como aluna, funcionária ou professora, ou então possua algum vínculo de projeto com professores da Pontifícia Universidade Católica - PUCRS.

Sem mais para o momento, subscrevo-me.

Atenciosamente.

  
Profa. Dra. Benênice Anina Dedavid  
Coordenadora  
Centro de Microscopia e Microanálises

PUCRS

CEMM - Centro de Microscopia e Microanálises

Fone: (51)320-3500 r. 4490 Fax: 320-3591

Av. Ipiranga, 6681 Prédio 30 Bloco 3 Sala 34

90619-900 - PORTO ALEGRE - RS - BRASIL



PUCRS

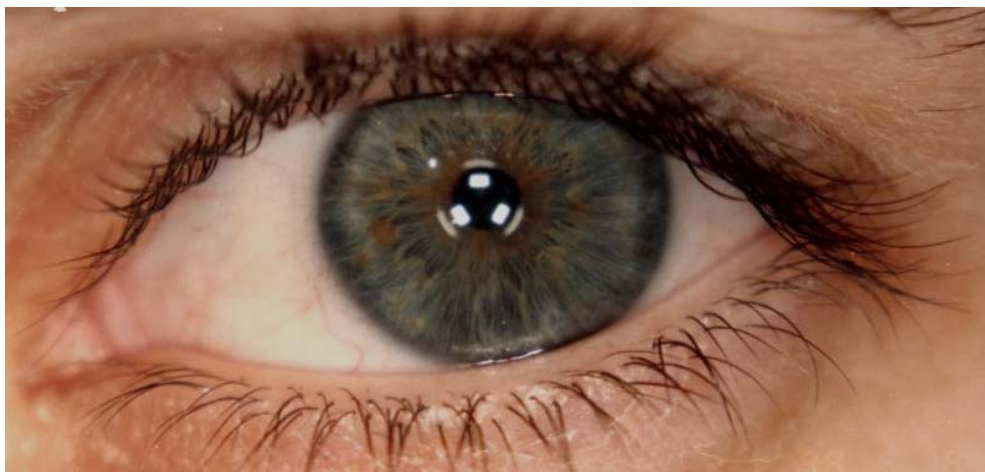---

***BIOGRAFIA***

## FLAVIANA DORNELA VERLI

Nascimento	01 de março de 1975 João Monlevade, Minas Gerais, Brasil
Filiação	Idelfonso Verli Virgilina Dornela Verli
1994 – 1998	Graduação em Odontologia pela Universidade de Itaúna, Minas Gerais, Brasil
2000 – 2001	Mestrado em Odontologia, área de concentração Estomatologia pela Faculdade Federal de Odontologia de Diamantina, Minas Gerais, Brasil
2003 – 2006	Doutorado em Estomatologia Clínica pela Pontifícia Universidade Católica do Rio Grande do Sul, Rio Grande do Sul, Brasil





*... os viajantes, estando perdidos numa floresta, não devem vagar voltando-se ora para um lado, ora para outro, e muito menos deter-se num lugar, mas andar sempre o mais reto que puderem numa mesma direção, sem alterá-la por pequenas razões, mesmo que no começo tenha sido talvez só o acaso que os levou a escolhê-la: pois, dessa maneira, se não chegam justamente onde desejam, pelo menos acabarão chegando a alguma parte, onde provavelmente estarão melhor do que no meio da floresta...*

René Descartes (1636)

