

---

**Pontifícia Universidade Católica do Rio Grande do Sul**  
**Programa de Pós-Graduação em Medicina e Ciências da Saúde**  
**DOUTORADO – Área de Concentração: Clínica Cirúrgica**

**USO DE FLUORESCÊINA SÓDICA EM MENINGEOMAS DA  
BASE DO CRÂNIO**

**CARLOS EDUARDO DA SILVA**

**Porto Alegre**  
**2013**

---

---

**CARLOS EDUARDO DA SILVA**

**USO DE FLUORESCÊNCIA SÓDICA EM MENINGEOMAS DA  
BASE DO CRÂNIO**

Tese de Doutorado apresentada ao Programa de Pós-Graduação  
em Medicina e Ciências da Saúde - Área de Concentração:  
Clínica Cirúrgica, da Pontifícia Universidade Católica do Rio  
Grande do Sul

**ORIENTADOR: PROF. DR. JEFFERSON LUIS BRAGA DA SILVA**  
**COORIENTADOR: PROF. DR. VINICIUS DUVAL DA SILVA**

Porto Alegre  
2013

---

---

### DADOS DE CATALOGAÇÃO

S586us Silva, Carlos Eduardo da

Uso de fluoresceína sódica em meningiomas da base do crânio / Carlos Eduardo da Silva. Porto Alegre: PUCRS, 2013.

149 f.: il. tab. Inclui artigos encaminhados para publicação nos periódicos: World Neurosurgery e Clinical Neurology and Neurosurgery. Artigo publicado no periódico Surgical Neurology International. Resumo do trabalho apresentado no Congresso Europeu de Neurocirurgia, em Roma, 2011.

**Orientador:** Prof. Dr. Jefferson Luis Braga da Silva

**Coorientador:** Prof. Dr. Vinicius Duval da Silva

Tese (Doutorado) – Pontifícia Universidade Católica do Rio Grande do Sul. Faculdade de Medicina. Pós-Graduação em Medicina e Ciências da Saúde. Área de concentração: Clínica Cirúrgica.

1. TUMORES DE BASE DE CRÂNIO. 2. FLUORESCÉINA SÓDICA. 3. CIRURGIA GUIADA POR FLUORESCÊNCIA. 4. MARCADORES FLUORESCENTES. 5. MENINGEOMAS. I. Silva, Jefferson Luis Braga da. II. Silva, Vinicius Duval da. III. Título.

CDD 617.695

CDU. 616.9949:547.633(043.2)

NLM [WE](#) 707

Isabel Merlo Crespo  
Bibliotecária CRB 10/1201

---

---

*"Pai, tu vais morrer trabalhando?"  
(Artur Estrela da Silva)*

*"O único lugar onde o sucesso vem antes do trabalho é no dicionário."  
(Albert Einstein)*

---



---

*Aos meus filhos, Artur e Antonio,  
significado que as palavras não podem expressar.*

*Aos meus pais, Elismar e Magda,  
pelo esforço, sempre me oferecendo um caminho.*

*À minha mulher, Eleonora,  
uma ponte que jamais se desfaz.*

---

---

## AGRADECIMENTOS

À minha mulher, Eleonora, por dividir comigo todos os momentos reais de alegrias e dificuldades. Pelos nossos dois filhos. Sem ti, nada.

Aos meus filhos, Artur e Antonio, por suportarem muitas vezes a minha ausência em função da neurocirurgia. Amor incondicional.

Aos meus pais, Elismar e Magda, pelo esforço para oferecer a mim um caminho com várias possibilidades. Por nunca desistirem, obrigado. Sempre por causa de vocês.

Ao meu irmão, Paulo, pela amizade verdadeira. Saudade da nossa infância. Fecho os olhos e está tudo lá.

À tia Vera, pelo carinho e suporte sempre que precisei. Gratidão eterna.

Aos meus professores, de todas as etapas, pelos ensinamentos e correções.

Ao Dr. Cesar Borges, por ter sido o responsável pela minha descoberta da medicina, da neurocirurgia e da cirurgia da base do crânio.

A todos os neurocirurgiões do Serviço de Neurocirurgia do Prof. Mario Coutinho, meus professores e responsáveis pela minha formação neurocirúrgica.

Ao Dr. Paulo Freitas, por ter acreditado em mim e ter me possibilitado aprender neurocirurgia. O primeiro a ensinar-me o tratamento dos tumores cerebrais. Nossas discussões sempre me proporcionaram crescimento.

Ao Dr. Ossama Al-Mefty, por ter me ensinado os primeiros passos da cirurgia da base de crânio. Sua generosidade e determinação são exemplos eternos. Seu trabalho modificou minha percepção do que é possível.

---

---

Ao meu orientador, Prof. Dr. Jefferson Luis Braga da Silva, por ouvir minhas dúvidas e oferecer o caminho para buscar as respostas. Professor, obrigado por abrir as portas.

Ao meu coorientador, Prof. Dr. Vinicius Duval da Silva, por ensinar-me uma forma de medir o que se vê, pela tranquilidade e pelo apoio sempre.

Ao Prof. Dr. Mario Wagner, por despertar o censo crítico em relação à ciência. "Ou é ciência, ou vamos tomar um café."

Aos meus colegas de equipe, Dr. Paulo Freitas e Dra. Alicia Del Carmen Becerra Romero, pelo apoio a este trabalho. Nada se faz sem uma equipe.

Aos pacientes com tumores de base de crânio e seus familiares que, enfrentando suas doenças, medos e incertezas, confiaram em mim. Seus sofrimentos e coragem para enfrentá-los impulsionam a necessidade de melhorar sempre.

---

---

## RESUMO

### USO DE FLUORESCÊNCIA SÓDICA EM MENINGEOMAS DA BASE DO CRÂNIO

**Objetivo:** Apresenta-se o primeiro estudo com o uso de Fluoresceína Sódica (FS) para contrastar meningeomas localizados na base do crânio e realiza-se uma análise quantitativa digital do contraste tumoral. O estudo tem por objetivo observar o grau de captação de FS pelos meningeomas da base do crânio.

**Métodos:** Estudo descritivo com observação intragrupo (antes e depois), incluindo 12 pacientes com lesões da base do crânio. Fotografias digitais foram realizadas antes e após a administração sistêmica de FS, utilizando-se a mesma fonte de iluminação do campo microcirúrgico. As fotografias pré e pós-injeção de FS foram analisadas usando-se o *software* Image Pro Plus 4.5.1, que calculou o comprimento de onda da FS nas respectivas imagens.

**Resultados:** O grupo de meningeomas foi distribuído topograficamente da seguinte forma: um do seio cavernoso, um da goteira olfatória, três petroclivais, um do tubérculo selar, três da asa do esfenóide, um da clinóide anterior e dois do assoalho temporal. O contraste dos tumores pela FS foi fortemente positivo. A análise digital das fotografias, considerando a presença do comprimento de onda da FS nas imagens obtidas pré e pós-injeção de FS, apresentou uma diferença significativa, com  $p=0,002$  (Teste T de Wilcoxon).

**Conclusões:** A captação da FS pelos meningeomas foi consistente. Os resultados introdutórios sugerem a possibilidade de uso da FS como uma ferramenta adjuvante para a cirurgia dos meningeomas de base de crânio. Estudos complementares são necessários para definir aplicação clínica da FS em tumores da base do crânio.

**Palavras-chave:** tumores de base de crânio, fluoresceína sódica, cirurgia guiada por fluorescência, marcadores fluorescentes, meningeomas.

---

---

## ABSTRACT

### USE OF SODIUM FLUORESCEIN IN SKULL BASE MENINGIOMAS

**Objective:** The authors present a study with the use of sodium fluorescein (SF) to enhance skull base meningiomas and perform a quantitative digital analysis of the tumors enhancement. The study intends to observe the grade of cranial base meningiomas enhancement by SF.

**Methods:** A prospective within-subjects study was performed including twelve patients with skull base meningiomas. Digital pictures were obtained before and after the SF systemic injection, using the same light-source of the microsurgical field. The pictures were analyzed by Image Pro Plus 4.5.1 software, which calculated the wavelength of the sodium fluorescein pre and post injection.

**Results:** The group of meningiomas was composed as it follows: one cavernous sinus, one olfactory groove, three petroclival, one tuberculum sellae, three sphenoid wing, one anterior clinoid and two temporal floor. The SF enhancement in all tumors was strongly positive. The digital analysis of the pictures, considering the SF wavelength pre and post injection, presented  $p=0.002$  (Wilcoxon T test).

**Conclusions:** The enhancement of the skull base meningiomas by SF was consistent. The introductory results suggest the possibility of using SF as an adjuvant tool for the skull base meningioma surgery. Further studies should test the clinical application of the SF in skull base tumors.

Key-words: cranial base tumors, sodium fluorescein, fluorescence-guided surgery, fluorescent markers, meningiomas.

---

---

## LISTA DE GRÁFICOS

<b>GRÁFICO 1</b> - Seio cavernoso.....	61
<b>GRÁFICO 2</b> - Goteira olfatória .....	61
<b>GRÁFICO 3</b> - Petroclival 01.....	62
<b>GRÁFICO 4</b> - Petroclival 02.....	62
<b>GRÁFICO 5</b> - Petroclival 03.....	63
<b>GRÁFICO 6</b> - Tubérculo da sela.....	63
<b>GRÁFICO 7</b> - Asa do esfenóide 01 .....	64
<b>GRÁFICO 8</b> - Asa do esfenóide 02 .....	64
<b>GRÁFICO 9</b> - Asa do esfenóide 03 .....	65
<b>GRÁFICO 10</b> - Clinóide anterior.....	65
<b>GRÁFICO 11</b> - Assoalho temporal.....	66
<b>GRÁFICO 12</b> - Assoalho temporal 01 .....	66
<b>GRÁFICO 13</b> - Representação global do grupo de meningiomas .....	67
<b>GRÁFICO 14</b> - Representação global do grupo de meningiomas .....	68
<b>GRÁFICO 15</b> - Representação gráfica da diferença entre a captação de FS pelos meningiomas e pelos nervos cranianos .....	74

---

---

---

## LISTA DE FIGURAS

<b>FIGURA 1.</b> Meningeoma do seio cavernoso - pré-injeção de FS .....	54
<b>FIGURA 2.</b> Meningeoma do seio cavernoso - pós-injeção de FS.....	54
<b>FIGURA 3.</b> Meningeoma da goteira olfatória - pré-injeção de FS .....	55
<b>FIGURA 4.</b> Meningeoma da goteira olfatória - pós-injeção de FS.....	55
<b>FIGURA 5.</b> Meningeoma petroclival 01 - pré-injeção de FS.....	56
<b>FIGURA 6.</b> Meningeoma petroclival 01 - pós-injeção de FS .....	56
<b>FIGURA 7.</b> Meningeoma petroclival 02 - pré-injeção de FS.....	57
<b>FIGURA 8.</b> Meningeoma petroclival 02 - pós-injeção de FS .....	57
<b>FIGURA 9.</b> Meningeoma do tubérculo selar - pré-injeção de FS .....	58
<b>FIGURA 10.</b> Meningeoma do tubérculo selar - pós-injeção de FS.....	58
<b>FIGURA 11.</b> Meningeoma da asa do esfenóide 01 - pré-injeção de FS.....	59
<b>FIGURA 12.</b> Meningeoma da asa do esfenóide 01 - pós-injeção de FS .....	59
<b>FIGURA 13.</b> Meningeoma da clinóide anterior - pré-injeção de FS.....	60
<b>FIGURA 14.</b> Meningeoma da clinóide anterior- pós-injeção de FS .....	60
<b>FIGURA 15.</b> Meningeoma da goteira olfatória, pré-administração da FS.....	71
<b>FIGURA 16.</b> Meningeoma da goteira olfatória, pós-administração da FS .....	71
<b>FIGURA 17.</b> Meningeoma da goteira olfatória, nervo olfatório direito, pré-administração da FS .....	71
<b>FIGURA 18.</b> Meningeoma da goteira olfatória, nervo olfatório direito, pós-administração da FS .....	71
<b>FIGURA 19.</b> Meningeoma do seio cavernoso esquerdo .....	75
<b>FIGURA 20.</b> Meningeoma do tubérculo selar.....	76
<b>FIGURA 21.</b> Meningeoma da asa do esfenóide direita.....	76
<b>FIGURA 22.</b> Meningeoma da asa do esfenóide esquerda.....	77
<b>FIGURA 23.</b> Meningeoma da clinóide anterior esquerda .....	78
<b>FIGURA 24.</b> Meningeoma petroclival esquerdo.....	78
<b>FIGURA 25.</b> Meningeoma petroclival esquerdo.....	79
<b>FIGURA 26.</b> Meningeoma petroclival direito.....	80
<b>FIGURA 27.</b> Meningeomas da convexidade.....	85
<b>FIGURA 28.</b> Meningeoma da convexidade .....	86
<b>FIGURA 29.</b> Meningeoma da convexidade .....	87
<b>FIGURA 30.</b> Meningeoma da convexidade .....	88

---

---

---

<b>FIGURA 31.</b> Meningeoma da convexidade .....	89
<b>FIGURA 32.</b> Meningeoma da convexidade .....	90
<b>FIGURA 33.</b> Meningeoma da convexidade .....	91
<b>FIGURA 34.</b> Meningeoma da convexidade .....	92
<b>FIGURA 35.</b> Abordagem petrosa posterior - laboratório .....	95
<b>FIGURA 36.</b> Abordagem petrosa posterior - cirurgia .....	96

---



---

## LISTA DE TABELAS

<b>TABELA 1</b> - Valores correspondentes à área com comprimento de onda da fluoresceína sódica pré e pós-administração do corante nos meningiomas da base do crânio, calculados pelo software Image Pro Plus 4.5.1.....	51
<b>TABELA 2</b> - Comprimento de onda da FS, medida pelo programa Image Pro Plus 4.5.1, com utilização de máscara .....	72
<b>TABELA 3</b> - Graduação de Simpson para ressecção de meningiomas. ....	81
<b>TABELA 4</b> - Comparação dos dois grupos quanto ao grau de ressecção tumoral, utilizando os critérios de Simpson para ressecção tumoral. ....	82
<b>TABELA 5</b> : Comparação dos dois grupos em termos de déficits de pares cranianos, outras complicações neurológicas e grau de ressecção tumoral. ....	83

---

---

## LISTA DE ABREVIATURAS E SIGLAS

**ANVISA** Agência Nacional de Vigilância Sanitária

**BHE** Barreira hematoencefálica

**CBTRUS** Central Brain Tumor Registry of the United States

**CEP** Comissão de Ensino e Pesquisa

**FAMED** Faculdade de Medicina

**FDA** Food and Drug Administration

**FS** Fluoresceína Sódica

**LCR** Líquido Céfalo-Raquidiano

**MS** Ministério da Saúde

**n** Número

**NF2** Neurofibromatose Tipo 2

**OMS** Organização Mundial de Saúde

**PUCRS** Pontifícia Universidade Católica do Rio Grande do Sul

**RM** Ressonância Magnética

**TC** Tomografia Computadorizada

**TCE** Trauma Cranioencefálico

**USA** Estados Unidos da América do Norte

---

---

---

## SUMÁRIO

<b>1 INTRODUÇÃO .....</b>	<b>17</b>
<b>2 OBJETIVO.....</b>	<b>22</b>
<b>3 REFERENCIAL TEÓRICO .....</b>	<b>24</b>
<b>3.1 HISTÓRIA DA CIRURGIA DA BASE DO CRÂNIO .....</b>	<b>24</b>
<b>3.2 ASPECTOS DA ANATOMIA DA BASE DO CRÂNIO .....</b>	<b>26</b>
3.2.1 Aspectos gerais .....	26
3.2.2 Fossa anterior.....	27
3.2.3 Fossa média .....	27
3.2.4 Fossa posterior .....	29
<b>3.3 HISTÓRIA DA CIRURGIA DOS MENINGEOMAS.....</b>	<b>30</b>
3.3.1 Antes de cushing.....	30
3.3.2 Após cushing .....	31
<b>3.4 MENINGEOMAS – CONSIDERAÇÕES GERAIS .....</b>	<b>33</b>
3.4.1 Aspectos epidemiológicos dos meningeomas .....	33
3.4.2 Aspectos clínicos dos meningeomas da base do crânio.....	38
<b>3.5 FLUORESCEÍNA SÓDICA.....</b>	<b>40</b>
<b>3.6 FLUORESCEÍNA SÓDICA NA NEUROCIRURGIA.....</b>	<b>42</b>
<b>4 METODOLOGIA.....</b>	<b>44</b>
<b>4.1 DELINEAMENTO.....</b>	<b>44</b>
<b>4.2 AMOSTRAGEM .....</b>	<b>44</b>
<b>4.3 SELEÇÃO .....</b>	<b>44</b>
4.3.1 Critérios de inclusão .....	44
4.3.2 CRITÉRIOS DE EXCLUSÃO .....	45
<b>4.4 TÉCNICA FOTOGRÁFICA.....</b>	<b>45</b>
<b>4.5 ANÁLISE DIGITAL DAS IMAGENS .....</b>	<b>46</b>
4.5.1 Metodologia de análise digital dos casos.....	46
<b>5 ANÁLISE ESTATÍSTICA.....</b>	<b>49</b>
<b>6 RESULTADOS .....</b>	<b>51</b>
<b>6.1 FIGURAS .....</b>	<b>54</b>
<b>6.2 GRÁFICOS .....</b>	<b>61</b>

---

---

---

<b>7 DADOS COMPLEMENTARES</b> .....	<b>70</b>
<b>7.1 ANÁLISE DIGITAL ATRAVÉS DE APLICAÇÃO DE MÁSCARA PARA ISOLAMENTO DOS MENINGEOMAS E DOS NERVOS CRANIANOS</b> .....	<b>70</b>
<b>7.2 EXAMES NEURORRADIOLÓGICOS</b> .....	<b>74</b>
<b>7.3 ANÁLISE COMPARATIVA DA PRESENTE SÉRIE COM GRUPO CONTROLE DE MENINGEOMAS DE BASE DO CRÂNIO</b> .....	<b>80</b>
<b>7.4 APLICAÇÃO DE FLUORESCEÍNA SÓDICA EM MENINGEOMAS DA CONVEXIDADE, COM TÉCNICA FOTOGRÁFICA UTILIZANDO MÁQUINA ACOPLADA AO MICROSCÓPIO CIRÚRGICO: ANÁLISE COMPARATIVA DO MÉTODO UTILIZADO PARA AVALIAÇÃO DE IMAGENS</b> .....	<b>84</b>
<b>8 DISCUSSÃO</b> .....	<b>94</b>
<b>8.1 PRINCÍPIOS E CRITÉRIOS UTILIZADOS PARA O TRATAMENTO DOS MENINGEOMAS DA PRESENTE SÉRIE</b> .....	<b>95</b>
<b>8.2 ASPECTOS CLÍNICOS E METODOLÓGICOS DO PRESENTE ESTUDO</b> .....	<b>98</b>
8.2.1 Características e tamanho da amostra.....	98
8.2.2 Iluminação, técnica fotográfica e inclusão de diferentes momentos cirúrgicos nas fotografias do estudo .....	99
8.2.3 Variações em função dos subtipos de meningeomas.....	101
8.2.4 Sensibilidade e especificidade do método .....	101
<b>8.3 ASPECTOS GERAIS OBSERVADOS NO PRESENTE ESTUDO</b> .....	<b>102</b>
<b>9 CONCLUSÕES</b> .....	<b>106</b>
<b>10 CONSIDERAÇÕES FINAIS</b> .....	<b>108</b>
<b>11 REFERÊNCIAS</b> .....	<b>110</b>
<b>ANEXO I - TERMO DE CONSENTIMENTO LIVRE E ESCLARECIDO DO ESTUDO</b> .....	<b>116</b>
<b>ANEXO II - CARTA DE APROVAÇÃO DO COMITÊ DE ÉTICA EM PESQUISA DA PUCRS</b> .....	<b>118</b>
<b>ANEXO III - BASE DE DADOS DO PUBMED - ARTIGO PUBLICADO NO PERIÓDICO SURGICAL NEUROLOGY INTERNATIONAL</b> .....	<b>119</b>
<b>ANEXO IV - ARTIGO PUBLICADO NO PERIÓDICO SURGICAL NEUROLOGY INTERNATIONAL</b> .....	<b>120</b>
<b>ANEXO V - RESUMO DO TRABALHO APRESENTADO NO CONGRESSO EUROPEU DE NEUROCIRURGIA, EM ROMA, 2011, PUBLICADO NO PERIÓDICO ACTA NEUROCHIRURGICA - THE EUROPEAN JOURNAL OF NEUROSURGERY - VOLUME 153/ NUMBER 09 - SEPTEMBER 2011</b> .....	<b>125</b>
<b>ANEXO VI - ARTIGO ENVIADO À PUBLICAÇÃO NO PERIÓDICO CLINICAL NEUROLOGY AND NEUROSURGERY</b> .....	<b>126</b>
<b>ANEXO VII - ARTIGO ENVIADO À PUBLICAÇÃO NO PERIÓDICO WORLD NEUROSURGERY</b> .....	<b>141</b>

---

---

# INTRODUÇÃO

---

## **1 INTRODUÇÃO**

Os tumores da base do crânio representam um enorme desafio da especialidade neurocirúrgica. A complexidade anatômica da região e a dificuldade de acesso através das estruturas neurovasculares existentes nessa área fizeram com que esses tumores fossem considerados, durante muitas décadas, como inoperáveis. O prognóstico dos pacientes acometidos por tais tumores era obrigatoriamente reservado. No final da década de 1960, os estudos pioneiros com a sistematização do uso do microscópio cirúrgico para o estudo anatômico das cisternas e estruturas neurovasculares e, posteriormente, com a aplicação do microscópio para realização dos procedimentos neurocirúrgicos, tiveram impacto muito significativo na morbimortalidade das patologias abordadas com essa técnica. Os resultados obtidos por esse autor na cirurgia dos aneurismas cerebrais não encontravam paralelo na literatura até aquele momento, sendo que vários centros ao redor do mundo, durante a década de 1970, desenvolveram a microcirurgia aplicada à neurocirurgia, difundindo essa técnica com melhoras substanciais nos resultados cirúrgicos. Ainda durante os anos 70, surgiram as primeiras publicações versando sobre a sistematização dos estudos de microanatomia neurocirúrgica, que trouxeram a divulgação de novos detalhes técnicos para a compreensão mais adequada das relações anatômicas na base do crânio. Na década de 1980, com o domínio das técnicas microcirúrgicas e com o conhecimento anatômico mais aprofundado das relações na base do crânio, pioneiros nos Estados Unidos e na Europa iniciaram o desenvolvimento de técnicas específicas para abordagem da base de crânio, surgindo centros de referência e definindo-se a cirurgia da base do crânio como uma subespecialidade dentro da neurocirurgia.

Os resultados cirúrgicos apresentaram melhorias significativas em termos de extensão das ressecções e diminuição da mortalidade naqueles casos localizados em áreas consideradas inabordáveis, como o seio cavernoso e a região clival e petroclival. O número de serviços com cirurgiões habilitados a realizar essas intervenções cresceu nos Estados Unidos, Europa, Japão e América do Sul durante as décadas de 80 e 90, sendo que, progressivamente, essa

---

---

especialidade se consolidou ao redor do mundo.

Atualmente, os avanços das técnicas descritas e o desenvolvimento dos equipamentos e tecnologias associados oferecem alternativas que melhoram os prognósticos, a ponto de se promover uma série de questionamentos quanto à definição do que é considerado sucesso no tratamento desses pacientes. Seria a remoção radical das lesões? Seria a ausência de novos déficits neurológicos acrescidos pela modalidade terapêutica? Seria o controle da recidiva ou recorrência tumoral? No entanto, é consenso que o desafio maior é manter a qualidade de vida dos pacientes, com o melhor controle possível dos diversos tumores que acometem a base do crânio.

Durante o tratamento cirúrgico dessas lesões, os principais obstáculos estão na diferenciação dos limites entre as neoplasias e as estruturas vasculares e nervosas. O plano de dissecação entre o tumor e os nervos cranianos e os ramos arteriais e venosos depende evidentemente da visualização dessas estruturas, o que, muitas vezes, não é possível ou envolve a identificação indireta com o auxílio de técnicas transoperatórias de monitorização neurofisiológica. Por sua vez, a preservação dessas estruturas anatômicas tem impacto direto na morbimortalidade dessas complexas abordagens. As lesões das artérias carótidas e seus ramos implicam déficits neurológicos graves ou lesões incompatíveis com a vida. Da mesma forma, os sistemas de drenagem venosa superficial e profunda do cérebro e da base do crânio devem ser preservados com o máximo de atenção. Os nervos cranianos, estruturas muito sensíveis à manipulação do ponto de vista funcional, quando lesados de forma inadvertida, ocasionam déficits muito significativos que comprometem os aspectos funcionais e cosméticos dos pacientes.

A utilização da fluoresceína sódica (FS) como um corante transoperatório em cirurgia do sistema nervoso central, auxiliando na localização dos tumores cerebrais, foi descrita inicialmente por Moore et al. em 1948.<sup>1</sup> Essa substância para o auxílio da ressecção dos tumores cerebrais não foi utilizada rotineiramente nos anos seguintes devido a variações em seu padrão de distribuição, dificuldades técnicas de avaliação da extensão da ressecção tumoral após a cirurgia e dúvidas quanto ao impacto que a ressecção de certos tipos tumorais poderia ter na sobrevida dos pacientes. No entanto, nas últimas décadas, com o desenvolvimento das modernas tecnologias de neuroimagem, com delimitações tumorais progressivamente mais precisas, tanto no período pré-operatório quanto após a intervenção cirúrgica, e a determinação da importância das remoções radicais de certas lesões tumorais, ocorreram novas publicações com a aplicação da FS e de outras substâncias com propriedades

---

---

fluorescentes para o auxílio nas remoções de tumores cerebrais, em especial os gliomas.<sup>2-6</sup>

Apesar de o trabalho original de Moore et al.<sup>1</sup> ter relatado o uso da FS em uma série composta por um grupo heterogêneo de tumores, dentre eles, os gliomas, meningiomas, neurinomas do acústico, ependimomas e colesteatomas, os gliomas foram os tumores nos quais se aplicaram os meios de fluorescência para o auxílio da ressecção tumoral durante as abordagens microcirúrgicas das lesões. Os índices de ressecção total das lesões foram superiores aos apresentados por aqueles pacientes submetidos à intervenção sem o uso da FS em uma série de casos publicada por Shinoda et al.<sup>4</sup>

Entretanto, o uso da fluoresceína sódica não havia sido descrito, até a pioneira série de 2010, em cirurgia dos tumores da base do crânio.<sup>7</sup> Para as patologias que acometem esse sítio anatômico específico, sua utilização limitava-se à investigação das fístulas de líquido que ocorrem como complicação desses procedimentos, com o objetivo de identificação do trajeto da fístula.

Os tumores que mais frequentemente acometem a base do crânio são os meningiomas, adenomas, schwannomas, cordomas, condrosarcomas, craniofaringiomas e metástases. A incidência varia de acordo com o subtipo histológico e a faixa etária. Os meningiomas correspondem a 33,8 % das lesões intracranianas, representando atualmente a neoplasia primária mais comum do sistema nervoso. Cerca de 40% dos meningiomas ocorrem em diferentes sítios na base do crânio (CBTRUSS).<sup>8</sup>

A hipótese de que os meningiomas possam ser corados pela fluoresceína sódica foi inicialmente testada no estudo do uso de FS em tumores da base do crânio.<sup>7</sup> Naquele trabalho introdutório, com uma série de seis casos, foram avaliados três meningiomas de diferentes localizações, com importante captação pelo corante. Na medida em que esses tumores representam a principal parcela de lesões que acometem a base do crânio, cujo tratamento de excelência se faz através da ressecção cirúrgica, a ampliação do estudo inicial, com especial atenção ao padrão de captação da FS por esses tumores, representa uma segunda etapa no sentido de investigar esse corante como uma ferramenta de auxílio ao neurocirurgião.

A captação da FS poderia proporcionar um contraste significativo entre o meningioma e os nervos cranianos e vasos envolvidos pelas neoplasias, possibilitando um manejo microcirúrgico mais eficiente e seguro e permitindo a preservação anatômica e funcional dessas estruturas. Isso poderia representar uma menor morbidade pós-operatória, com grande impacto na qualidade de vida dos pacientes acometidos por essas patologias.

---



A fluoresceína sódica é um produto de fácil acesso, baixo custo, com utilização endovenosa padrão em especialidades médicas como a oftalmologia e a neurocirurgia, sendo uma ferramenta de amplo alcance, que poderia ser utilizada em qualquer serviço, independentemente de condições financeiras e estruturais. No Brasil, a FS é regulamentada e liberada pela ANVISA para uso corrente, representando uma alternativa disponível como agente de fluorescência liberado para uso na neurocirurgia.

Este trabalho visa avaliar a utilização da FS nesse subgrupo específico de tumores, os meningiomas da base do crânio, com o intuito de observar o padrão de captação e fluorescência das lesões.

---

---

## **OBJETIVO**

---

## **2 OBJETIVO**

Avaliar a captação da fluoresceína sódica pelos meningiomas da base de crânio.

---

---

## **REFERENCIAL TEÓRICO**

---

---

### 3 REFERENCIAL TEÓRICO

#### 3.1 HISTÓRIA DA CIRURGIA DA BASE DO CRÂNIO

A cirurgia da base do crânio é uma abordagem complexa das patologias do assoalho das fossas cranianas anterior, média e posterior, das regiões profundas da face, as quais mantêm relação com a base do neurocrânio, as órbitas e a junção crânio-cervical. Essa especialidade envolve a interação com pelo menos outras três áreas: a neurocirurgia, a otorrinolaringologia e a cirurgia de cabeça e pescoço. Com frequência, o cirurgião plástico com especialização em reconstrução é acionado, especialmente naqueles casos em que a confecção de retalhos livres se faz necessária para a reconstrução da base craniana.

Até um passado recente, as ressecções das lesões da base do crânio eram limitadas pelo pouco entendimento das características anatômicas e fisiológicas das estruturas que constituíam os limites tradicionais entre a cirurgia de cabeça e pescoço e a neurocirurgia. Preocupações pertinentes quanto à morbimortalidade e à reconstrução da base de crânio determinavam padrões conservadores de manejo cirúrgico dessas patologias.

No início do século XX, Cushing, Schloffer e Hirsch foram os primeiros a abordar a base de crânio através de rotas craniofaciais quando realizaram a abordagem transnasal para a sela túrsica. Cushing utilizou essa rota por aproximadamente 15 anos, quando, por prováveis problemas relacionados à infecção, passou a utilizar a via transcraniana. Em 1952, Hirsch publicou um artigo com sua experiência em 425 casos operados pela via transnasal.<sup>9</sup>

A história da cirurgia craniofacial moderna começa em 1941, com a ressecção de um tumor orbitário, realizada por Dandy através de abordagem da fossa anterior, estendida até o etmóide. Em 1954, foi publicado por Klopp, Smith e Williams o primeiro artigo tratando de um câncer de seio frontal ressecado por incisões transcranianas e transfaciais.<sup>9</sup>

O desenvolvimento do microscópio cirúrgico binocular por Holmgren em 1922 foi um marco importante para o tratamento da surdez. No entanto, foi na década de 1960 que o microscópio cirúrgico passou a ser implementado com regularidade nos Estados Unidos para a realização das cirurgias da base do crânio. Nessa mesma época, desenvolveram-se vários

---

---

motores de alta rotação, com brocas acopladas (*drills*), que possibilitaram a melhora significativa das ressecções ósseas para abordagens apropriadas à base do crânio.<sup>9</sup>

Em 1961, Willian House realizou a primeira ressecção de um neurinoma do acústico (mais tarde denominado como schwannoma vestibular) através da abordagem pela fossa média. House foi o pioneiro da neuro-otologia e formou, com o neurocirurgião John B. Doyle, uma das primeiras equipes de cirurgia da base do crânio.<sup>9</sup>

Já em 1963, o neurocirurgião Gerard Guiot utilizou pela primeira vez o endoscópio para uma abordagem transesfenoidal. No entanto, a iluminação era ainda precária naqueles equipamentos, e a técnica não se sustentou.<sup>9</sup>

Uma abordagem para a porção intracavernosa da artéria carótida foi publicada por Parkinson em 1965, com considerações anatômicas e relato de caso.<sup>9</sup>

Utilizando o microscópio cirúrgico, Hardy estabeleceu a rota transesfenoidal para a abordagem da sela túrsica em 1967.<sup>9</sup>

Dez anos mais tarde, Ugo Fisch descreveu sua abordagem para a ressecção dos tumores do glômus jugular através da fossa infratemporal. Também em 1977, Gardner e colaboradores descreveram a abordagem transcervicomastóide para os tumores do glômus jugular.<sup>9</sup>

No final da década de 1970, Apuzzo e colaboradores, assim como Bushe e Halves, reintroduziram o uso do endoscópio para auxílio nas ressecções microcirúrgicas por via transesfenoidal.<sup>9</sup>

Em 1983, Dolenc descreveu o reparo microcirúrgico das lesões vasculares intracavernosas.<sup>9</sup> Schramm e Sekhar, em 1987, publicaram uma tática de tratamento de tumores benignos e malignos da mesma região, com modificações a partir do acesso infratemporal de Fisch. No mesmo ano, Sekhar e colaboradores publicaram um estudo anatômico das abordagens ao seio cavernoso, com especial atenção para as reconstruções vasculares e neurais.<sup>9</sup>

Em 1988, Al-Mefty e Smith publicaram um trabalho extenso sobre a cirurgia dos tumores do seio cavernoso. Importante salientar que, até aquele momento histórico, o seio cavernoso era considerado inviolável (“*no man’s land*”). Esses cirurgiões, durante aquela década, romperam esse paradigma e mostraram que a cirurgia do seio cavernoso era possível, segura e efetiva.<sup>9</sup>

---

No início da década de 1990, a associação entre neurocirurgiões e otorrinolaringologistas permitiu que o endoscópio fosse utilizado como único equipamento para a visualização durante a ressecção de tumores intrasselares, por via transesfenoidal. Em 1992, Jankowski relatou três casos de abordagem puramente endoscópica transetmoidal e transesfenoidal para a sela túrsica. Posteriormente, em 1996, Carrau e colaboradores descreveram a abordagem endonasal endoscópica para a sela túrsica. Paolo Cappabianca e Enrico de Divitiis introduziram a expressão *functional endoscopic pituitary surgery* em 1998.<sup>9</sup>

Recentemente, durante a década de 2000, a utilização da endoscopia para a ressecção de lesões complexas da base do crânio foi tema de vários estudos publicados, realizados em diferentes departamentos de neurocirurgia de todos os continentes. O grupo de Pittsburgh, por meio das publicações de Kassan, Snyderman, Carrau e colaboradores, ampliou sistematicamente a utilização da endoscopia na base do crânio. A compreensão da anatomia da região, especialmente considerando as suas relações no plano coronal, associada à experiência já estabelecida com a utilização das modernas técnicas de endoscopia em cirurgias dos seios paranasais, tornou a endoscopia da base do crânio uma ferramenta importante para o manejo das patologias.<sup>9</sup>

## 3.2 ASPECTOS DA ANATOMIA DA BASE DO CRÂNIO

### 3.2.1 Aspectos gerais

A anatomia óssea do crânio é dividida em neurocrânio e esplanocrânio. O neurocrânio é constituído pela calvária e pela base do crânio. Esta apresenta a superfície endocraniana, aquela em contato com o cérebro, e a superfície exocraniana, que mantém relações com a cavidade nasal, os seios paranasais, as órbitas, a fossa infratemporal, a fossa pterigopalatina, a faringe, o espaço parafaríngeo e a porção infrapetrosa.<sup>10,11</sup> Ambas as superfícies apresentam comunicações através de forames, canais e fissuras, por onde transitam inúmeras estruturas neurovasculares importantes. Essas superfícies apresentam três divisões: porção anterior, porção média e porção posterior, as quais, na face endocraniana, correspondem às fossas anterior, média e posterior. O limite entre a fossa anterior e a média é dado pela crista esfenoidal, que é a borda posterior da asa menor do esfenóide. O limite entre a fossa média e a fossa posterior é dado pela crista petrosa, que é a borda superior da porção

---

---

petrosa do osso temporal.<sup>10,11</sup>

### 3.2.2 Fossa anterior

A fossa anterior, na porção endocraniana, é formada pelos ossos etmóide, esfenóide e frontal. É dividida em porções medial e lateral. A porção medial é constituída pela *crista galli* e lâmina cribiforme do osso etmoidal e pelo *planum* esfenoidal. Essa porção cobre a região superior da cavidade nasal e o seio esfenoidal. A porção lateral da fossa anterior cobre as órbitas e o canal óptico e é formada pelos ossos frontal e asa menor do esfenóide até as clinóides anteriores.

A fossa anterior tem relação com o lobo frontal. Na porção medial, relaciona-se com os giros retos; na porção lateral, com os giros orbitais.

Através dos canais ópticos, cruzam os nervos ópticos e as artérias oftálmicas. Através da lâmina cribiforme, cruzam os filamentos do nervo olfatório em relação com o bulbo olfatório.

### 3.2.3 Fossa média

A fossa média, na porção endocraniana, é constituída pelos ossos esfenóide e temporal, sendo dividida em porção medial e lateral. A porção medial é formada pelo corpo do esfenóide, que contém o tubérculo da sela, a fossa pituitária, o sulco carotídeo, as clinóides média e posterior e o dorso da sela, além do seio cavernoso. A porção lateral é formada pelas asas maior e menor do esfenóide e pelo osso temporal. Na parte anterior e lateral, as asas maior e menor do esfenóide são separadas pela fissura orbitária superior. A asa menor conecta-se ao corpo do esfenóide através de duas raízes que delimitam o canal óptico, através do qual passa o nervo óptico. A raiz inferior (*optic strut*) separa o canal óptico da fissura orbitária superior. A asa maior do esfenóide constitui a maior parte do assoalho da fossa média, sendo articulada com as porções escamosa e petrosa do osso temporal, as quais completam a porção lateral da fossa média. Ainda na porção lateral anterior, a fissura orbital superior oferece passagem aos nervos cranianos óculo-motor, troclear, ramo oftálmico do trigêmeo e abducente, além das veias oftálmicas superior e inferior e de um ramo arterial meníngeo recorrente. Os ramos maxilar e mandibular do trigêmeo passam através dos forames

---



---

redondo e oval, respectivamente, ambos localizados na asa maior do esfenóide. A face superior do osso petroso apresenta a impressão do trigêmio, próximo ao ápice petroso, onde se localiza o cavo de Meckel. O nervo abducente passa medialmente ao gânglio trigeminal. A artéria carótida interna transita com trajeto superior e anterior, látero-medial, no canal carotídeo, acompanhada dos nervos simpáticos, em direção ao seio cavernoso. Uma elevação óssea na face anterior da porção petrosa, chamada eminência arqueada, indica a posição do canal semicircular anterior, localizado imediatamente abaixo dessa proeminência. Anteriormente à eminência arqueada, localiza-se o sulco do nervo petroso maior, dirigindo-se ao forame lácero. O nervo petroso menor localiza-se em um sulco lateral ao nervo petroso maior. A parte lateral da porção petrosa anterior configura o teto da cavidade timpânica, do antro mastóideo e da tuba auditiva, sendo denominado tegmen timpani. O forame lácero localiza-se entre o osso petroso e o osso esfenóide. O canal carótico abre no forame e dá passagem à artéria carótida interna na sua entrada ao seio cavernoso e posicionamento no sulco carótico do esfenóide. No forame lacero, o nervo petroso maior une-se ao nervo petroso profundo para formar o nervo do canal pterigóideo.<sup>10,11</sup>

### **3.2.3.1 Seio cavernoso**

O seio cavernoso é uma estrutura anatômica complexa, situada na porção medial da fossa média. Ele se localiza entre duas camadas da dura-máter, uma externa, em contato com o cérebro, e uma interna, cobrindo o osso da fossa média. A camada interna divide-se em duas, sendo que uma envolve os nervos cranianos e forma a camada interna da parede lateral do seio cavernoso, e a outra contata com o osso esfenoidal e forma a parede medial do seio cavernoso. A artéria carótida interna, com suas porções do sifão posterior, porção horizontal e sifão carotídeo anterior, cruza o seio cavernoso póstero-anteriormente. O segmento clinóideo anterior da artéria carótida interna, localizado inferiormente à clinóide anterior, é definido pela presença dos aneis durais distal e proximal, que formam o colar carotídeo. O tronco meningo-hipofisário, com o seu ramo meníngeo, conhecido como artéria de Bernasconi-Cassinari, o ramo hipofisário inferior, os ramos meníngeos dorsais e o tronco ínfero-lateral são ramos da artéria carótida interna que se originam no interior do seio cavernoso. O nervo abducente passa através do canal de Dorello, na porção posterior do seio cavernoso, inferior ao ligamento petroesfenoidal, recebe os ramos simpáticos que deixam a artéria carótida interna e cruzam o ramo oftálmico do trigêmio para entrar na órbita através da fissura

---

orbitária superior.<sup>11</sup>

Os principais vasos venosos aferentes do seio cavernoso são as veias oftálmicas superior e inferior e o seio esfenoparietal. Os vários compartimentos venosos do seio cavernoso drenam para o plexo venoso basilar e para os seios petrosos superior e inferior. Ainda ocorrem comunicações entre os vasos do seio cavernoso com o plexo venoso pterigóideo, através de forame no assoalho da fossa média.<sup>10,11</sup>

### 3.2.4 Fossa posterior

A fossa posterior é formada pelos ossos esfenóide, temporal, parietal e occipital. O limite superior é a tenda do cerebelo, uma extensa prega de dura-máter interposta entre os lobos occipitais, acima, e o cerebelo na parte inferior. A tenda do cerebelo insere-se na porção superior da porção petrosa do osso temporal e nos lábios do sulco transversal no occipital.<sup>10,11</sup>

Na porção inferior da fossa posterior, abre-se o forame magno, e através dele a fossa craniana posterior comunica-se com o canal vertebral, assim como o bulbo continua-se com a medula espinhal. Através do forame magno, passam as artérias vertebrais e seus plexos simpáticos, as raízes espinhais do nervo acessório, os ramos meníngeos dos três primeiros nervos cervicais, as artérias espinhais, ligamentos e meninges. Na porção anterior do forame magno, abre-se de cada lado o canal do hipoglosso, que dá passagem ao nervo hipoglosso. Acima dele, projeta-se o tubérculo jugular, que se situa entre o forame jugular e o forame magno.<sup>10,11</sup>

Anteriormente ao forame magno, a porção basilar do occipital ascende para fundir-se ao corpo do esfenóide, constituindo uma estrutura mediana chamada clivo. Essa fusão entre o occipital e o corpo esfenoidal completa-se na puberdade. Superiormente, continua-se com o dorso da sela.<sup>10,11</sup>

Posteriormente, a partir do forame magno, no osso occipital, uma crista óssea mediana dirige-se superiormente em direção à protuberância occipital interna. Uma prega dural mediana prende-se a essa crista, formando a foixe do cerebelo, dividindo os dois hemisférios cerebelares. A protuberância occipital interna recebe a inserção da foixe do cérebro, tenda e foixe do cerebelo, aonde convergem os seios sagital superior e reto e de onde se originam os seios transversos direito e esquerdo. Esse ponto é chamado confluência dos seios, e o inion é o seu equivalente na anatomia de superfície do crânio. Os seios transversos localizam-se no

---

sulco para o seio transversal, disposto lateralmente a partir da protuberância occipital interna. Ambos os seios transversos voltam-se inferiormente, constituindo os seios sigmóides. O sulco do seio sigmóide dirige-se anteriormente e medialmente em direção ao forame jugular. O forame jugular dá passagem ao seio sigmóide, ao seio petroso inferior e aos nervos glossofaríngeo, vago e acessório. O seio sigmóide continua-se com a veia jugular interna na região cervical.<sup>10,11</sup>

A face posterior da porção petrosa do osso temporal apresenta uma abertura chamada meato acústico interno, com extensão aproximada de 1 cm, que dá passagem aos nervos facial, vestibular superior, vestibular inferior, coclear e intermédio, os quais se dirigem ao ouvido interno. Também passam através do meato acústico interno os vasos labirínticos.<sup>10,11</sup>

### 3.3 HISTÓRIA DA CIRURGIA DOS MENINGEOMAS

A história da cirurgia dos meningeomas pode ser dividida em dois períodos: antes e depois de Harvey Cushing.

#### 3.3.1 Antes de Cushing

As lesões que hoje são conhecidas como meningeomas existem desde o período que antecede a história registrada, fato conhecido através do estudo paleontológico realizado em crânios encontrados com alterações adjacentes aos meningeomas. A evidência paleontológica mais antiga de um crânio com hiperostose adjacente a um meningeoma data de aproximadamente 365.000 anos, em um crânio encontrado no sudoeste da Alemanha.

O primeiro registro escrito de um meningeoma ocorreu no século XVII, em um paciente que morreu após quadro de progressiva demência e cuja autópsia evidenciou uma massa extra-axial, adjacente à foice e sem invasão cerebral.

Avanços em patologia e semiologia, realizados durante os séculos XVIII e XIX, especialmente na França, permitiram correlacionar achados de história, sinais e sintomas com achados de autópsia. O livro *Anatomie pathologique du corps humain*, de Jean Cruveilhier, publicado entre 1829 e 1842, incluiu detalhadas ilustrações de lesões compatíveis com meningeomas e suas localizações típicas na convexidade, osso petroso, goteira olfatória, tentório, foice e fossa média, correlacionando-se essas topografias aos sinais e sintomas

---

---

secundários. Esse tipo de trabalho permitiu que se fizessem diagnósticos de tumores e suas localizações com base em achados de história e exame físico na era prévia ao desenvolvimento dos exames de imagem.

No século XIX, algumas cirurgias de lesões durais extra-axiais foram realizadas com sucesso por cirurgiões como Pecchioli, em 1835, e Macewen, em 1881. No entanto, a mais importante cirurgia desse tipo naquela época foi realizada pelo cirurgião italiano Francesco Durante, em 1885, em paciente de 35 anos de idade com meningeoma da base do crânio localizado na goleira olfatória. A cirurgia alcançou um sucesso muito significativo para época, com o paciente apresentando sobrevida superior a 20 anos após a ressecção tumoral.

No início do século XX, três grandes conquistas já haviam sido realizadas pela medicina, funcionando como base para o desenvolvimento da cirurgia dos meningeomas de forma mais consistente: a primeira foi a anestesia, disponível desde 1840; a segunda foi o emprego dos métodos antissépticos de Lister, desde 1860; e a terceira envolveu os avanços na localização cerebral feitos por Ferrier em 1876. No entanto, a mortalidade perioperatória era extremamente elevada, correspondendo a mais de 50% nos casos de cirurgias neurológicas. Cirurgiões e neurologistas reunidos estabeleceram "requisitos de operabilidade" para tumores cerebrais, sendo que esses critérios permitiam que em torno de 3 a 7% dos casos fossem considerados verdadeiramente cirúrgicos. No caso dos meningeomas, compreendiam-se aqueles tumores de convexidade.<sup>12</sup>

### 3.3.2 Após Cushing

O cirurgião mais importante para a mudança do rumo e prognóstico dos pacientes na cirurgia dos meningeomas foi Harvey Cushing. Sua primeira contribuição, muito significativa, foi o desenvolvimento de técnicas hemostáticas aplicadas à neurocirurgia. O uso de cliques de prata para ligação de vasos corticais e a aplicação de músculos sobre os leitos tumorais, pela alta concentração de fibrina, foram técnicas aplicadas por Cushing com melhora progressiva dos resultados.

Em 1926, o surgimento do eletrocautério de Bovie foi imediatamente incorporado por Cushing para aplicação nas cirurgias dos meningeomas, fazendo com que lesões consideradas inoperáveis, devido ao grande sangramento envolvido em suas ressecções, fossem removidas com excelentes resultados para a época. Cushing também ajudou a popularizar o uso da

---

monitorização cardiopulmonar transoperatória e a reposição de fluidos durante os procedimentos.

Apesar de inicialmente ressecar os meningiomas em bloco, progressivamente, o cirurgião desenvolveu a técnica de ressecção do centro tumoral com eletrocautério, o chamado *debulking*. Com isso, diminuía-se o volume tumoral antes da remoção completa da lesão, técnica utilizada até os dias de hoje.

Além das inovações técnicas, Cushing era extremamente atento aos detalhes, em particular aos relacionados com o exame clínico. Suas descrições detalhadas das síndromes clínicas associadas aos meningiomas da convexidade, foice, parasagital e da base do crânio, tais como ângulo ponto-cerebelar, goteira olfatória e asa do esfenóide, contribuíram para um planejamento cirúrgico mais inteligente e com melhor exposição desses tumores.

De forma pioneira e antecipando os padrões atuais de tratamento dos tumores cerebrais, os dados de *follow-up* coletados em todos os seus casos operados incluíam informações de qualidade de vida e de retorno à atividade profissional produtiva.

Ao longo do século XX, os métodos diagnósticos de neuroimagem e as técnicas microcirúrgicas aumentaram a segurança para os pacientes e tornaram o tratamento dos meningiomas mais fáceis aos cirurgiões. No final da década de 1980 e durante os anos 90, a radiocirurgia ganhou espaço como uma alternativa de tratamento defendida por alguns cirurgiões, com o objetivo de diminuir os riscos de sequelas e preservação da qualidade de vida. Agora, no século XXI, as técnicas endoscópicas de ressecção tumoral na base do crânio incorporaram-se ao arsenal de tratamento dos meningiomas.

Atualmente, duas escolas opõem-se no tratamento dos meningiomas. As evidências sólidas da literatura de que esses tumores, em mais de 90% dos casos, são benignos e de que a possibilidade de cura e de aumento do intervalo livre de doença está diretamente relacionada ao grau de ressecção tumoral posicionam um grupo de cirurgiões com foco em melhoria das técnicas para ressecções desses tumores da forma mais radical e segura possível. Por outro lado, a tendência atual de grande preocupação com a qualidade de vida dos pacientes posiciona outro grupo de cirurgiões e radioterapeutas com a tendência de indicar radiocirurgia para o tratamento desses tumores, alegando que essas modalidades apresentam níveis excelentes de controle da doença e menor risco para os pacientes e cirurgiões.

A crítica principal do primeiro grupo em relação ao segundo é que se deixa de oferecer aos pacientes a possibilidade de cura, uma vez que a radiocirurgia não extingue a lesão. Além

---

disso, existem vários relatos da literatura que evidenciam a transformação maligna dos meningiomas após a utilização de métodos radioterápicos, convertendo uma lesão benigna e potencialmente curável em um tumor maligno e de péssimo prognóstico. Outro argumento muito importante a favor do tratamento cirúrgico é que a história natural dos meningiomas da base do crânio operados mostra que, em mais de 40% dos casos, os tumores não crescem, mesmo após ressecções subtotais, em períodos superiores a 10 anos. As séries de radiocirurgia incluem nos seus resultados esse grupo de pacientes, os quais não teriam evolução dos seus tumores, considerando-se como controle da doença pós-radiocirurgia.

O segundo grupo apresenta índices elevados de controle da doença, superiores a 90% em inúmeras séries, com menores riscos de lesões neurovasculares aos pacientes, sem a necessidade de um procedimento cirúrgico de grande porte.

Esse debate encontra-se em aberto, e ambos os lados buscam as melhores evidências que justifiquem suas práticas e suas potenciais complicações.<sup>12</sup>

### 3.4 MENINGEOMAS – CONSIDERAÇÕES GERAIS

#### 3.4.1 Aspectos epidemiológicos dos meningiomas

Os meningiomas são os tumores primários mais comuns do sistema nervoso central. De acordo com os dados do Central Brain Tumor Registry of the United States (CBTRUS), entre 2002 e 2006, os meningiomas corresponderam a 33,8% de todos os tumores primários do encéfalo registrados nos Estados Unidos.<sup>8</sup> Essa mesma fonte de dados norte-americana aponta para uma diferença nítida de prevalência entre os sexos, com 38% dos tumores intracranianos ocorrendo nas mulheres e 20% nos homens. Observa-se um aumento progressivo da incidência dos meningiomas com o avançar da idade, sendo que, entre 55 e 64 anos, a taxa de incidência específica de idade é de 12,39/100.000; aos 85 anos, essa taxa atinge 34,94/100.000. A idade média do diagnóstico é em torno dos 65 anos.<sup>8</sup>

A distribuição média dos meningiomas que acometem a base do crânio em relação ao número total dos meningiomas é: goteira olfatória, 10%; tubérculo da sela, 3%; asa do esfenoide, 10%; seio cavernoso e petroclivais, 3%; fossa posterior, 10%.

---

### **3.4.1.1 História natural dos meningiomas da base do crânio**

A evolução esperada para os meningiomas tratados conservadoramente, em diversos sítios intracranianos, varia de modo considerável, conforme o estudo avaliado. Vários estudos de *n* pequeno apresentam variações no *follow-up* médio de 2,7 a 6,2 anos, com proporção relativamente reduzida de pacientes que se tornaram sintomáticos, oscilando entre 0% e 16%. Em alguns estudos, cujo seguimento atingiu mais do que cinco anos, entre 63% e 100% dos pacientes apresentaram crescimento mínimo (menos do que 1 cm<sup>3</sup>/ano) ou ausência de crescimento significativo.<sup>13</sup>

Nos meningiomas da base do crânio, há poucos estudos disponíveis com pacientes que foram submetidos exclusivamente a tratamento conservador. Em geral, os estudos incluíram pacientes com limitações devido à idade, à localização da lesão ou a contraindicações aos procedimentos. Esses pacientes apresentaram cefaleia, déficits de diferentes nervos cranianos, convulsões e distúrbios de marcha.<sup>14</sup>

Em um estudo com 21 pacientes apresentando meningiomas petroclivais tratados conservadoramente, com seguimento médio de 6,8 anos, o crescimento tumoral foi identificado em 76% dos casos. Deterioração funcional foi observada em 58% dos casos, e 10% dos pacientes morreram em consequência direta do tumor.<sup>14</sup>

Em outro estudo, com 40 pacientes apresentando meningiomas petroclivais, da clinóide anterior e do seio cavernoso, com *follow-up* de 10 anos, 58% dos tumores apresentaram algum grau de crescimento. Observou-se que 28% dos pacientes desenvolveram algum novo déficit de nervo craniano, 58% desenvolveram paresia ou sinais de tractos longos e 5% apresentaram amaurose unilateral.<sup>15</sup>

Embora as evidências sejam muito limitadas, os resultados disponíveis na literatura apontam para uma possível diferença na potencialidade evolutiva dos meningiomas da base do crânio, sendo estes mais propensos a crescer e a provocar novos déficits neurológicos.<sup>8,13,14, 16-19</sup>

---

### **3.4.1.2 Fatores de risco para os meningiomas**

#### **HORMÔNIOS**

As evidências de que os meningiomas são mais frequentes nas mulheres, a identificação da presença de receptores hormonais de estrogênio e progesterona em alguns meningiomas, a possível associação entre câncer de mama e meningioma e relatos de que meningiomas podem aumentar de volume durante a gestação sugerem uma possível associação entre fatores hormonais e risco de meningioma.<sup>20,21</sup> No entanto, estudos avaliando a relação entre os hormônios endógenos, em especial progesterona e estrogênio, e a incidência aumentada de meningiomas não são conclusivos em mostrar tal associação.<sup>21</sup>

Os estudos que avaliam o uso exógeno desses hormônios, tais como os contraceptivos orais e as terapias de reposição hormonal, sugerem resultados distintos. O uso dos anticoncepcionais orais não parece estar relacionado ao aumento da incidência desses tumores, enquanto que a utilização da reposição hormonal parece estar relacionada a um maior risco de desenvolvimento dos meningiomas.<sup>1</sup> No entanto, as características desses estudos apresentam várias limitações, e essas associações necessitam ser esclarecidas.

A presença de receptores de progesterona nos meningiomas parece estar associada a variantes benignas desses tumores, enquanto que a ausência desses receptores tem sido associada mais frequentemente aos meningiomas atípicos e malignos.<sup>1</sup>

#### **RADIAÇÃO IONIZANTE**

A radiação ionizante é fator de risco para o desenvolvimento de tumores cerebrais. A associação entre a exposição à radiação e o desenvolvimento de meningiomas existe desde a demonstração baseada em estudos realizados entre sobreviventes de bombas atômicas, pacientes submetidos à radioterapia e a efeitos adversos de exames radiodiagnósticos.

A radiação utilizada em tratamentos médicos é medida em *grays* (Gy). Doses baixas são aquelas inferiores a 10 Gy, as médias encontram-se entre 10 e 20 Gy, e as altas ficam acima de 20 Gy.<sup>22</sup>

Harrison et al. propuseram alguns critérios para diferenciar os meningiomas

---



induzidos por radiação daqueles originados espontaneamente.<sup>22</sup> Os meningiomas induzidos por radiação devem:

- a) ter origem no campo irradiado;
- b) ocorrer com um período de latência que permita concluir que não existiam previamente à irradiação;
- c) ser distintos de qualquer neoplasia preexistente;
- d) ocorrer em uma frequência que sugira a relação causa-efeito;
- e) ter incidência significativamente mais elevada no grupo irradiado do que no controle.

Algumas características relacionadas aos meningiomas induzidos por radiação são a ocorrência em pacientes mais jovens, o menor período de latência para aparecimento dos sintomas, as lesões múltiplas e a maior probabilidade de meningiomas atípicos e malignos.

As crianças que sobreviveram a tratamentos radioterápicos por neoplasias intracranianas apresentaram risco mais elevado ao desenvolvimento de meningiomas em estudo de coorte com 14.361 indivíduos, o Childhood Cancer Survivor Study. Nesse estudo, os riscos foram maiores em todos os pacientes submetidos a qualquer dose de radiação e aumentaram progressivamente de acordo com o aumento da dose.<sup>23</sup>

O mecanismo implicado no desenvolvimento e transformação tumoral que a radiação ionizante pode provocar ocorre através do dano no DNA, o qual não se regenera durante a sua replicação subsequente.<sup>22</sup>

## **TRAUMA CRANIOENCEFÁLICO**

A associação entre meningiomas e trauma cranioencefálico (TCE) tem sido estudada por mais de 100 anos.<sup>24</sup> Em vários estudos de caso-controle, os achados foram contraditórios, sendo que alguns apontaram para uma relação entre TCE e o surgimento de meningiomas, enquanto outros não evidenciaram essa relação. O maior estudo de coorte realizado sobre essa associação incluiu 228.055 pacientes, com mais de oito anos de *follow-up*, e não evidenciou aumento da incidência de meningioma após TCE.<sup>13</sup>

Portanto, as evidências atuais são inconsistentes para afirmar essa associação.

---

---

## **TELEFONE CELULAR**

A hipótese de que a radiofrequência de baixa intensidade emitida pelos telefones celulares possa estar associada a aumento da incidência de meningiomas foi recentemente avaliada por estudo de meta-análise que não evidenciou tal associação.<sup>13,25</sup>

## **ALERGIAS**

A hipótese de que o estado imunológico hiperativo e o efeito anti-inflamatório protetor das citoquinas, condições associadas aos estados alérgicos, possam proteger contra o surgimento de meningioma não foi confirmada em recente meta-análise.<sup>26</sup>

## **ALTERAÇÕES CROMOSSÔMICAS**

Os meningiomas estão entre os primeiros tumores em que se evidenciaram anormalidades genéticas. Alterações do cromossoma 22, em especial a deleção do 22q, são as mais frequentes em todos os tipos de meningiomas. Meningiomas associados à neurofibromatose tipo 2 (NF2) apresentam, em 100% dos casos, alterações do 22q, enquanto que cerca de 50% de todos os demais tipos de meningiomas apresentam alguma anormalidade do 22q.<sup>27</sup>

Alterações nos cromossomas 1p, 6q, 10q, 14q e 18q são associadas ao diagnóstico de meningiomas atípicos. Alterações adicionais do cromossoma 9q são observadas nos meningiomas malignos.<sup>27</sup>

A deleção do braço curto do cromossoma 1 está associada aos meningiomas induzidos por radiação. A anormalidade está presente entre 57% e 89% dos casos de meningiomas pós-irradiação.<sup>23</sup> Monossomia do 1p está presente em 70% dos meningiomas atípicos e em 100% dos anaplásicos, além de estar correlacionada a maiores índices de recorrência dos meningiomas.

Em geral, acredita-se que, quanto mais anormalidades citogenéticas são encontradas nos cariótipos dos meningiomas, mais agressivos seus comportamentos tendem a ser.<sup>23,27</sup>

---

Alguns estudos sugerem que os meningiomas pediátricos, os meningiomas induzidos por radiação e os meningiomas familiares são geneticamente distintos dos meningiomas grau I, os quais ocorrem em 90% dos casos. Essas diferenças seriam responsáveis pelos comportamentos mais agressivos desses tumores.<sup>23</sup>

## **HISTÓRIA FAMILIAR**

Até o presente momento, não existem evidências suficientemente fortes de que a história familiar de meningioma seja um fator de risco para o desenvolvimento dessa neoplasia.<sup>13</sup>

### **3.4.2 Aspectos clínicos dos meningiomas da base do crânio**

Os meningiomas apresentam uma série de sinais e sintomas dependentes das localizações, volumes das lesões e funções de cada área onde os tumores se desenvolvem.

Os principais sinais e sintomas incluem cefaleia, convulsões, alterações de personalidade, déficits neurológicos focais tipo hemiparesia, alterações do campo visual e déficit de nervos cranianos.

Em geral, os meningiomas com menos de 2 cm de diâmetro tendem a ser assintomáticos e, não raro, são descobertos em estudos *post-mortem*.<sup>28</sup>

#### **3.4.2.1 Manifestações clínicas dos meningiomas da base do crânio**

Os déficits neurológicos focais dos meningiomas da base do crânio são secundários à compressão ocasionada em estruturas neurais, tais como nervos cranianos, cérebro ou tronco cerebral. Esses sinais e sintomas clínicos podem oferecer uma sugestão da localização inicial das lesões.

Os meningiomas da goteira olfatória podem apresentar crescimento lento e atingir volumes muito consideráveis antes de serem diagnosticados (Fig. 1). Esses meningiomas são originados ao longo da lâmina cribiforme e da sutura fronto-esfenoidal. Por comprimirem áreas frontais de associação e sistema límbico, o paciente apresenta alterações psíquicas e

---

comportamentais. São frequentes nos relatos dos pacientes e seus familiares a presença de acinesia, apatia, abulia, déficit de atenção e de memória. As alterações visuais tendem a ser mais tardias e podem estar relacionadas à hipertensão intracraniana. A síndrome de Foster Kennedy, classicamente relacionada a meningeomas dessa topografia, ocorre em pequeno número de casos.<sup>29</sup>

Os meningeomas do tubérculo selar, distantes em sua origem cerca de 1,5 a 2 cm posteriores em relação aos meningeomas da goleira olfatória, provocam sintomas visuais precoces, na medida em que não existe anteparo de tecido cerebral (“manto”) entre o tumor e os nervos ópticos. Esses tumores tendem a ser diagnosticados com volumes muito menores do que os anteriores, em função da alteração sintomática e sinais objetivos que são percebidos pelo paciente e seus familiares. Cushing foi o primeiro a descrever a síndrome ocasionada pelos meningeomas do tubérculo selar. Provocam clássica hemianopsia bitemporal sem alterações endocrinológicas.<sup>29</sup> Os meningeomas do diafragma da sela e do plano esfenoidal, em conjunto com os meningeomas do tubérculo selar, constituem os chamados meningeomas supraselares.

Os meningeomas da asa do esfenóide podem crescer medialmente e invadir o seio cavernoso e a órbita; são os chamados meningeomas esfeno-orbitais.<sup>4,29</sup> Podem também crescer lateralmente e invadir o osso temporal. Nos tumores que crescem em direção à órbita, há sintomas visuais unilaterais, como perda visual, alteração da percepção das cores e, com a evolução, atrofia óptica e amaurose. Nos meningeomas que crescem em direção ao seio cavernoso, podem ocorrer paresia dos nervos cranianos óculo-motor, troclear, abducente e ramos oftálmico e maxilar do trigêmio, além de distúrbios venosos relacionados à compressão do seio cavernoso.<sup>29</sup> Dentre os nervos cranianos afetados, o abducente tende a ser o primeiro. Exoftalmo pode estar presente, conforme avança a patologia.

Os meningeomas da clinóide anterior são também considerados tumores da porção interna da asa do esfenóide. No entanto, do ponto de vista cirúrgico, são distintos, pois, de acordo com sua origem na clinóide anterior, apresentam padrões diferentes de envolvimento da artéria carótida interna. Al-Mefty classifica estes meningeomas em três tipos, considerando as características citadas.<sup>30</sup> Do ponto de vista clínico, tendem a provocar déficit visual, envolvimento dos nervos cranianos que transitam na fissura orbital superior, cefaleia e convulsões.<sup>29</sup>

Os meningeomas do seio cavernoso podem ser primários do seio cavernoso ou uma extensão de meningeomas originados na asa do esfenóide, órbita, assoalho da fossa média ou

região petroclival. Os sintomas são os mesmos descritos anteriormente para o envolvimento nos meningeomas da asa do esfenóide.<sup>4</sup>

Os meningeomas petroclivais são originados no clivus e no osso petroso, medialmente ao nervo trigêmeo. Podem crescer localmente, comprimindo os nervos cranianos adjacentes, ou invadir o seio cavernoso posteriormente e a fossa média. Os sintomas mais frequentes são distúrbios dos nervos cranianos 5º, 6º, 7º e 8º. Em casos de envolvimento do seio cavernoso ou compressão do mesencéfalo, observa-se lesão do óculo-motor. Hemiparesia por compressão do feixe córtico-espinhal no tronco encefálico e cefaleia também são relacionadas ao meningeoma dessa região.

Os meningeomas do forame magno provocam dor cervical unilateral, envolvimento dos nervos cranianos baixos 9º, 10º, 11º e 12º e disestesias. Podem apresentar paresia, com tendência a iniciar em um membro superior e acometer em sequência os demais membros. O sinal de Lhermitte pode ser observado nesses meningeomas.<sup>29</sup>

Os meningeomas do forame jugular tendem a ser uma extensão de meningeomas originados em regiões adjacentes. Provocam paresia dos nervos cranianos baixos 9º, 10º, 11º e 12º, zumbidos e perda auditiva.

### 3.5 FLUORESCEÍNA SÓDICA

A fluoresceína é um xanteno que, na forma de seu sal sódico, também conhecido como uranina ( $C_{20}H_{10}O_5Na_2$ ) ou fluoresceína sódica, é um corante proteico com características fluorescentes. Foi sintetizada pela primeira vez pelo químico alemão Johann Friedrich Wilhelm Adolf von Baeyer, sendo que seu nome deriva da coloração amarelo-esverdeada que adquire em solução alcalina.<sup>31</sup>

A fluoresceína tem peso molecular de 376, seu ponto de fusão é de 314-316 graus Celsius, e é apresentada como sólido de cor alaranjada escura. Pouco solúvel em água, mesmo em sua apresentação sódica, é solúvel em álcool. Sua molécula é altamente fluorescente, sendo que a excitação ocorre a 494 nm, e a emissão, a 521 nm. No espectro de luz azul, com comprimento de onda entre 465 e 490 nm, ela absorve energia. No espectro da luz verde, entre 520 e 530 nm, emite luz.<sup>8,13,15,16,32-34</sup>

A fluoresceína é utilizada na determinação de bromo, formando a eosina, de coloração rosa. É igualmente usada para determinação de iodo, formando a eritrosina, de cor rosa

---

arroxeadas. A eosina é largamente empregada como corante microscópico para a identificação de um grupo específico de leucócitos no sangue, os eosinófilos. É utilizada também na indústria para coloração de lãs, seda e cosméticos. A eritrosina, por sua vez, é aplicada em dentifrícios para identificação de placas bacterianas e em coloração de alimentos.<sup>8,13,15,16,32-34</sup>

Usa-se a FS como corante para o estudo de uma série de tecidos, com principal aplicação na oftalmologia. Inúmeros estudos nesse campo são encontrados na literatura, com a aplicação tópica para avaliação da córnea, além de aplicações intravenosas para cirurgias do vítreo e da retina. Também são realizadas angiografias da retina através da aplicação intravenosa da fluoresceína sódica. Nesses casos, é comum a utilização de filtros de luz azul para excitar a FS.<sup>15</sup>

Estudos para análise da permeabilidade de barreira têm sido realizados com uso da FS.<sup>13</sup>

Uma série de fatores interfere nas características fluorescentes e na absorção da FS, tais como pH, impurezas e concentração da apresentação.<sup>8,13,15,16,32-34</sup>

Por tratar-se de um marcador proteico, a FS deve ser utilizada sempre com precaução em organismos vivos. Reações de atopia, com repercussões graves, do tipo anafilaxia e choque, são raras. No entanto, é recomendável que sempre se utilize a substância com um adequado sistema de suporte médico disponível, preparado para medidas de tratamento de emergência. A administração repetida do corante pode provocar uma resposta imune do organismo. A resposta imunológica é cumulativa, portanto, os pacientes devem receber um número mínimo de aplicações, sempre com o cuidado de não lhes acrescentar riscos e morbidades desnecessários.<sup>20,35</sup>

Quando se administra FS por via intravenosa, 80% da substância ligam-se às proteínas plasmáticas e não são visíveis. Os 20% restantes circulam livres e são responsáveis pela fluorescência visível.<sup>20,35</sup>

A FS é eliminada na urina, porém a pele e as mucosas apresentam nítidas impregnações pelo corante quando este é administrado por via intravenosa, sendo fundamental a orientação tanto dos pacientes quanto da equipe assistencial sobre essa reação, com o objetivo de evitar exames e intervenções induzidas pela pigmentação amarelada característica do corante. A eliminação na urina ocorre durante um período de 24 a 36 horas;<sup>20,30,35-37</sup> da mesma forma, deve-se orientar o paciente e equipe, pois a urina apresentará uma intensa coloração amarelo-esverdeada durante o período de eliminação do contraste.

---

No Brasil, a FS apresenta o seguinte registro regulamentado pelo MS/ANVISA: 10172470003.

### 3.6 FLUORESCEÍNA SÓDICA NA NEUROCIRURGIA

Em 1948, George E. Moore, Willian T. Peyton, Lyle A. French e Walter W. Walker publicaram um estudo pioneiro com a aplicação da fluoresceína sódica, intitulado “The clinical use of fluorescein in neurosurgery”.<sup>1</sup> Nesse trabalho, eles analisaram um grupo de 46 pacientes com diagnóstico clínico de tumor cerebral; após a administração intravenosa de FS, realizaram biópsias e exame anatomopatológico das amostras, com 44 resultados positivos para neoplasia no tecido avaliado, obtido da região corada pela substância. Um grupo heterogêneo de tumores foi incluído nesse estudo, com diagnósticos histológicos de meningioma, neurinoma do acústico (atualmente classificado como schwanoma vestibular), astrocitoma, glioblastoma multiforme, metástases, ependimoma, angioblastoma e adenoma, além de lesão não-neoplásica tuberculoma.

Após um hiato de aproximadamente 40 anos, novos trabalhos foram publicados com a utilização da FS como adjuvante no tratamento cirúrgico dos gliomas. Nesses tumores, a citoredução desempenha um papel fundamental na terapêutica, impactando de forma significativa na sobrevida dos pacientes. A utilização do corante auxiliou na melhora da ressecção cirúrgica, na medida em que estabeleceu uma margem mais evidente entre o tecido neoplásico e o parênquima cerebral normal, sem a necessidade de qualquer equipamento adicional ou fonte de iluminação diferente daquela utilizada na microcirurgia convencional. Esses achados foram confirmados através do exame histopatológico comparativo das regiões ressecadas, sendo evidenciada a presença de neoplasia glial na área com presença do corante e tecido cerebral normal nas áreas com ausência de captação.<sup>30,37</sup>

Recentemente, foi descrito o uso da FS para auxílio na ressecção das metástases cerebrais, com captação consistente pelas lesões, conforme observação dos autores.<sup>38</sup>

Em 2010, foi descrito de forma pioneira o emprego de fluoresceína sódica para contraste transoperatório em tumores da base do crânio por da Silva et al., sendo esse trabalho o precursor do presente estudo, focado na captação dos meningiomas da base do crânio.<sup>7</sup>

---

---

## **METODOLOGIA**

---



## **4 METODOLOGIA**

### **4.1 DELINEAMENTO**

Estudo descritivo com observação intragrupo (antes e depois).

### **4.2 AMOSTRAGEM**

O tamanho da amostra foi definido em análise conjunta e supervisão estatística do Prof. Dr. Mario Wagner. Em função de tratar-se de um grupo de lesões específicas, acometendo a base do crânio, o  $n$  considerado viável para a realização do estudo, em um período de 04 anos, foi de 12 pacientes com meningiomas da base do crânio.

Os pacientes foram convidados a participar do estudo, conforme eram diagnosticados os tumores que apresentavam os critérios de inclusão descritos a seguir, em demanda espontânea. Foram devidamente informados da utilização transoperatória da FS para facilitar a visualização tumoral. A equipe de anestesia foi igualmente esclarecida sobre as características da FS, bem como sobre os objetivos iniciais da administração do corante durante a ressecção tumoral. As equipes médica e de enfermagem da unidade de terapia intensiva foram informadas da utilização do fármaco durante o procedimento, tendo sido esclarecido que a FS promoveria a coloração amarelada em pele e mucosas e que seria eliminada na urina por período superior a 24 horas. Os pacientes assinaram documento de consentimento informado.

A fluoresceína sódica usada foi a padronizada em ampolas de 1 g, com concentração de 20%, com o registro MS/ANVISA:10172470003. As fotos foram armazenadas em arquivo JPEG e organizadas em pastas individuais para cada procedimento cirúrgico.

### **4.3 SELEÇÃO**

#### **4.3.1 Critérios de inclusão**

Foram incluídos de forma prospectiva pacientes com tumores cujas características

---

---

evidenciadas nos exames de neuroimagem fossem indicativas de meningiomas localizados nas fossas anterior, média ou posterior da base do crânio, operados no serviço de neurocirurgia do Hospital Ernesto Dornelles, localizado em Porto Alegre / RS, Brasil.

#### 4.3.2 CRITÉRIOS DE EXCLUSÃO

Pacientes cujo exame histopatológico pós-operatório não confirmou diagnóstico de meningioma, de acordo com a classificação da OMS.

#### 4.4 TÉCNICA FOTOGRÁFICA

Foram realizadas as disseções microcirúrgicas iniciais para exposição do campo operatório de interesse ao estudo, que compreendia a lesão tumoral e suas relações anatômicas com as estruturas neurovasculares da região específica da base do crânio onde se localizavam os respectivos meningiomas.

Foram realizadas fotografias digitais das lesões tumorais após a disseção inicial e exposição das estruturas adjacentes, sem qualquer ressecção ou manipulação tumoral, buscando-se documentar o estado original das lesões e suas características. As fotografias foram obtidas através da lente óptica principal do microscópio cirúrgico, com ajuste manual de posicionamento da câmera, utilizando-se máquina fotográfica digital marca SONY, modelo DSC-W90, com 8.1 megapixels, ativação de recurso macro, sem utilização de *flash*, com a iluminação do campo operatório proporcionada pela luz do microscópio cirúrgico, idêntica à utilizada durante todo o ato cirúrgico, sem emprego de qualquer filtro especial ou fonte externa de iluminação. O microscópio cirúrgico utilizado foi da marca Zeiss, modelo S88, sendo a lâmpada de xenônio.

Na sequência, foi administrada, por via intravenosa, em acesso venoso periférico, dose de 1 g de fluoresceína sódica a 20%. Por não se justificar um aumento desnecessário do tempo de exposição cirúrgica, prosseguiu-se com a disseção tumoral imediatamente após a administração do corante.

Decorrido o período de 10 minutos após a administração intravenosa da FS, foram realizadas fotografias digitais da lesão tumoral e estruturas adjacentes contrastadas pela FS, com metodologia idêntica à descrita para a obtenção das fotografias iniciais.

As fotografias foram armazenadas em arquivos de formato JPEG, com mínima

---

compressão, separadas em dois grupos, sendo o primeiro composto por fotografias pré-injeção de FS e o outro por imagens pós-administração do corante.

## 4.5 ANÁLISE DIGITAL DAS IMAGENS

### 4.5.1 Metodologia de análise digital dos casos

As fotografias transoperatórias pré e pós-injeção endovenosa de FS foram analisadas em programa de análise digital fotográfica Image Pro Plus 4.5.1 (Media Cybernetics, Silver Spring, MD, USA).

Em primeiro lugar, a imagem pós-injeção de FS foi analisada restringindo-se a área de interesse com moldura retangular manualmente selecionada, sendo aplicada à lesão tumoral captante de FS e estruturas adjacentes. Na sequência, foi definida a seleção de cores com ajuste de controle manual, utilizando-se sensibilidade de 4 (escala de 1 a 5), espectro de coloração vermelho para corar a área correspondente ao comprimento de onda emitido pela FS na fotografia digital. Após determinada a área de captação de FS na imagem digital, foi realizado o cálculo pelo programa, definindo-se a soma total da área que apresentava o comprimento de onda específico da FS na respectiva imagem. Esse dado numérico foi gravado pelo programa no banco de dados em planilha Excel (Microsoft Redmond, WA, USA), assim como o padrão de coloração da FS para o respectivo tumor em pasta do programa Image Pro Plus 4.5.1.

A seguir, selecionou-se a imagem pré-injeção de FS do mesmo caso, utilizando-se a mesma moldura retangular para definição da área de interesse. Foi usada a seleção de cores com o padrão de coloração apresentado pela captação da FS para o meningioma avaliado, gravado pelo programa. O padrão foi aplicado na fotografia da lesão obtida previamente à administração do corante para determinar a presença do comprimento de onda equivalente ao comprimento de onda da FS na imagem pré-injeção de FS.

Foi realizado pelo programa o mesmo cálculo descrito anteriormente, definindo a soma total da área com o comprimento de onda específico da FS, na imagem pré-injeção; da mesma forma, esse dado numérico foi gravado no banco de dados do programa Image Pro Plus 4.5.1.

Os dados numéricos obtidos pela análise das áreas definidas nas fotografias pré e pós-

---

injeção de FS foram armazenados em planilha Excel e distribuídos em dois grupos distintos, constituindo o banco de dados para posterior análise estatística.

---

---

# **ANÁLISE ESTATÍSTICA**

---

## 5 ANÁLISE ESTATÍSTICA

Os dados numéricos das duas planilhas Excel contendo os valores para comprimento de onda observados nas fotografias pré e pós-injeção de FS foram analisados separadamente. O Prof. Dr. Mario Wagner foi consultado para orientação específica da análise estatística do estudo.

Através de programação do *software*, foram produzidos grupos de 12 dados distintos de comprimento de onda pré-injeção e 12 dados correspondentes, para cada caso incluído no estudo, contendo os valores de comprimento de onda pós-injeção de FS.

Os valores foram dispostos em tabelas, com colunas pré e pós-injeção de FS, e linhas apresentando os 12 meningiomas e seus respectivos valores de comprimento de onda.

Como se obtiveram os dados através da técnica do pareamento dos mesmos indivíduos, analisando-se variáveis quantitativas, foi utilizado teste não-paramétrico de Wilcoxon para a comparação dos dois grupos, pré e pós-injeção de FS, com nível de significância de 5%. Os resultados foram distribuídos em gráfico, com o intuito de possibilitar uma visualização adequada do impacto ocasionado pela presença do comprimento de onda referente à fluoresceína sódica nos grupos pré e pós-injeção do corante. Os gráficos 13 e 14 ilustram todo o grupo; utilizou-se escala logarítmica para observação dessa variação no comprimento de onda da fluoresceína sódica, em função da grande magnitude de alguns resultados, o que impediria a visualização de todo o grupo tumoral em um único gráfico.

---

---

## **RESULTADOS**

---

## 6 RESULTADOS

O grupo composto por 12 meningiomas foi distribuído nas seguintes topografias: um no seio cavernoso; um na goteira olfatória; três na região petroclival; um no tubérculo da sela; três na asa do esfenoide; um na clinóide anterior; e dois no assoalho temporal.

A Tabela 1 apresenta os valores medidos pelo programa Image Pro Plus 4.5.1, correspondentes ao comprimento de onda da FS nos grupos pré e pós-administração da substância.

**TABELA 1** - Valores correspondentes à área com comprimento de onda da fluoresceína sódica pré e pós-administração do corante nos meningiomas da base do crânio, calculados pelo software Image Pro Plus 4.5.1.

LOCALIZAÇÃO DO MENINGEOMA	CO FS - ÁREA PRÉ-I	CO FS - ÁREA PÓS-I
SEIO CAVERNOSO	1009	109576
GOTEIRA OLFATÓRIA	232	1776
PETROCLIVAL 01	29343	287548
PETROCLIVAL 02	40287	64670
PETROCLIVAL 03	0,37	21,60
TUBÉRCULO SELAR	66882	366531
ASA DO ESFENOIDE 01	33989	687244
ASA DO ESFENOIDE 02	91692	141215
ASA DO ESFENOIDE 03	6496	22373
CLINÓIDE ANTERIOR	5243	114175
A. TEMPORAL 01	25	1555
A. TEMPORAL 02	31988	45041

P = 0,002; LEGENDA: CO: comprimento de onda; FS: fluoresceína sódica; PRÉ-I: pré-injeção; PÓS-I: pós-injeção; A.: assoalho.

Apesar do reduzido tamanho da amostra, a diferença entre os valores apresentados pelos grupos pré e pós-exposição ao corante foi muito acentuada. A análise dos valores do comprimento de onda da FS nas fotografias pré e pós-injeção foi amplamente significativa.

O teste não-paramétrico de Wilcoxon, considerando-se o tamanho da amostra, apresentou um resultado de significância com  $p = 0,002$ .



---

As Figuras 1 a 24 são as imagens microcirúrgicas obtidas pré e pós-administração da FS nos tumores, sendo apresentadas na seguinte ordem:

Figura 1: Meningeoma do seio cavernoso, pré-injeção de FS

Figura 2: Meningeoma do seio cavernoso, pós-injeção de FS

Figura 3: Meningeoma da goteira olfatória, pré-injeção de FS

Figura 4: Meningeoma da goteira olfatória, pós-injeção de FS

Figura 5: Meningeoma petroclival 01, pré-injeção de FS

Figura 6: Meningeoma petroclival 01, pós-injeção de FS

Figura 7: Meningeoma petroclival 02, pré-injeção de FS

Figura 8: Meningeoma petroclival 02, pós-injeção de FS

Figura 9: Meningeoma do tubérculo selar - pré-injeção de FS

Figura 10: Meningeoma do tubérculo selar - pós-injeção de FS

Figura 11: Meningeoma da asa do esfenóide 01 - pré-injeção de FS

Figura 12: Meningeoma da asa do esfenóide 01 - pós-injeção de FS

Figura 13: Meningeoma da clinóide anterior - pré-injeção de FS

Figura 14: Meningeoma da clinóide anterior - pós-injeção de FS

Figura 15: Meningeoma goteira olfatória - máscara - pré-injeção de FS

Figura 16: Meningeoma goteira olfatória - máscara - pós-injeção de FS

Figura 17: Nervo craniano - máscara - pré-injeção de FS

Figura 18: Nervo craniano - máscara - pós-injeção de FS

Figura 19: Meningeoma do seio cavernoso esquerdo

Figura 20: Meningeoma do tubérculo da sela

---

Figura 21: Meningeoma da asa do esfenóide direita

Figura 22: Meningeoma da asa do esfenóide esquerda

Figura 23: Meningeoma da clinóide anterior esquerda

Figura 24: Meningeoma petroclival esquerdo

Figura 25: Meningeoma petroclival esquerdo

Figura 26: Meningeoma petroclival direito

Figuras 27 a 34: Meningeoma da convexidade

Figura 35: Abordagem petrosa posterior - laboratório

Figura 36: Abordagem petrosa posterior - cirurgia

Os Gráficos 1 a 12 ilustram o impacto da captação da fluoresceína sódica pelos meningeomas, evidenciando a variação do comprimento de onda nos dois grupos, pré e pós-administração.

Os Gráficos 13 e 14 apresentam o resultado em todo o grupo dos meningeomas.

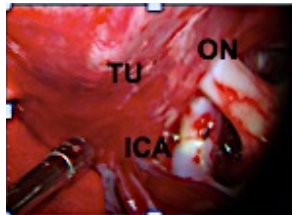---

---

## FIGURAS E FOTOGRAFIAS TRANSOPERATÓRIAS

### 6.1 FIGURAS

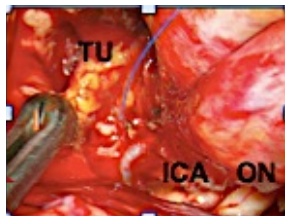#### FIGURA 1



LEGENDA: TU: tumor; ON: optic nerve; ICA: internal carotid artery

**FIGURA 1.** Meningeoma do seio cavernoso - pré-injeção de FS

#### FIGURA 2

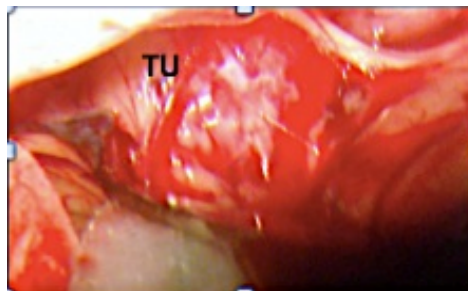


LEGENDA: TU: tumor; ON: optic nerve; ICA: internal carotid artery

**FIGURA 2.** Meningeoma do seio cavernoso - pós-injeção de FS

---

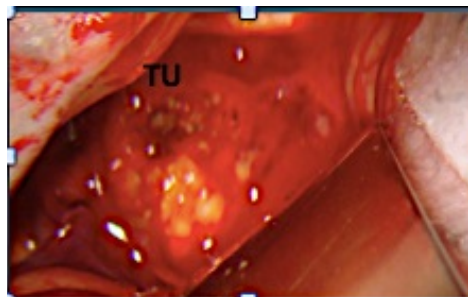
**FIGURA 3**



LEGENDA: TU: tumor

**FIGURA 3.** Meningeoma da goteira olfatória - pré-injeção de FS

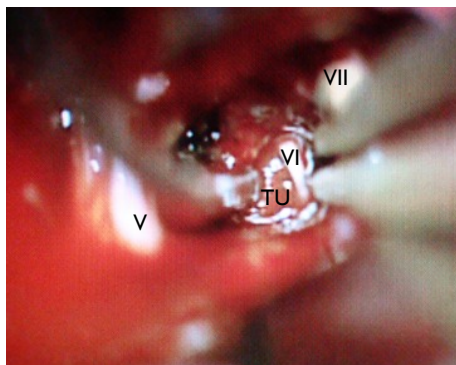
**FIGURA 4**



LEGENDA: TU: tumor

**FIGURA 4.** Meningeoma da goteira olfatória - pós-injeção de FS

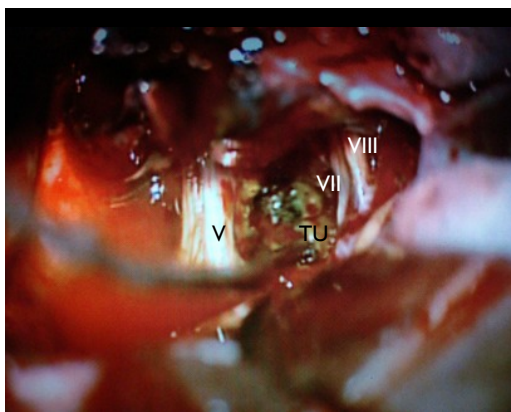**FIGURA 5**



LEGENDA: TU: tumor; V: nervo trigêmeio; VI: nervo abducente; VII: nervo facial

**FIGURA 5.** Meningeoma petroclival 01 - pré-injeção de FS

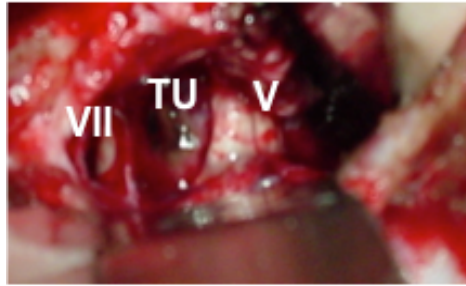
**FIGURA 6**



LEGENDA: TU: tumor; V: nervo trigêmeio; VII: nervo facial; VIII: nervo vestibular

**FIGURA 6.** Meningeoma petroclival 01 - pós-injeção de FS

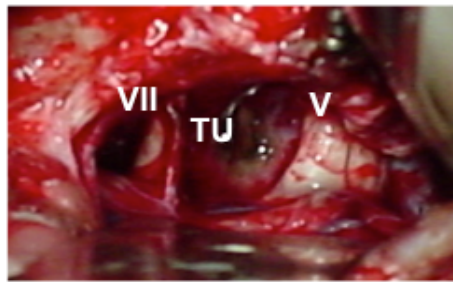
**FIGURA 7**



LEGENDA: TU: tumor; V: nervo trigêmeo; VII: nervo facial

**FIGURA 7.** Meningeoma petroclival 02 - pré-injeção de FS

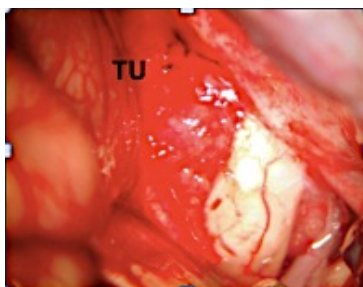
**FIGURA 8**



LEGENDA: TU: tumor; V: nervo trigêmeo; VII: nervo facial

**FIGURA 8.** Meningeoma petroclival 02 - pós-injeção de FS

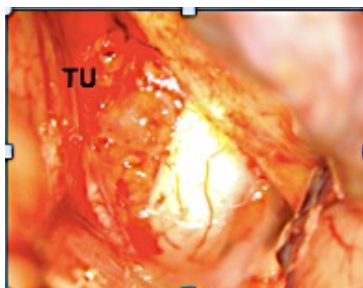**FIGURA 9**



LEGENDA: TU: tumor

**FIGURA 9.** Meningeoma do tubérculo selar - pré-injeção de FS

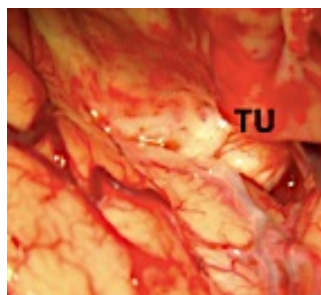**FIGURA 10**



LEGENDA: TU: tumor

**FIGURA 10.** Meningeoma do tubérculo selar - pós-injeção de FS

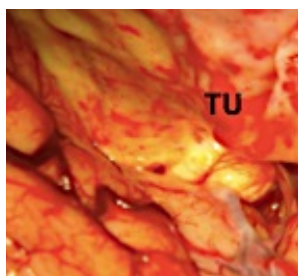**FIGURA 11**



LEGENDA: TU: tumor

**FIGURA 11.** Meningeoma da asa do esfenóide 01 - pré-injeção de FS

**FIGURA 12**

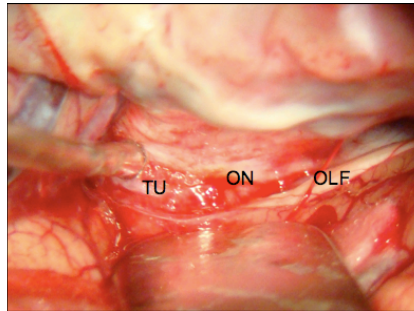


LEGENDA: TU: tumor

**FIGURA 12.** Meningeoma da asa do esfenóide 01 - pós-injeção de FS



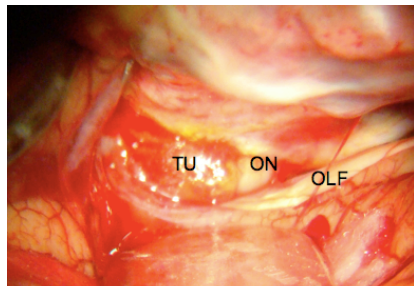
**FIGURA 13**



LEGENDA: TU: tumor; ON: optic nerve; OLF: nervo olfatório

**FIGURA 13.** Meningeoma da clinóide anterior - pré-injeção de FS

**FIGURA 14**

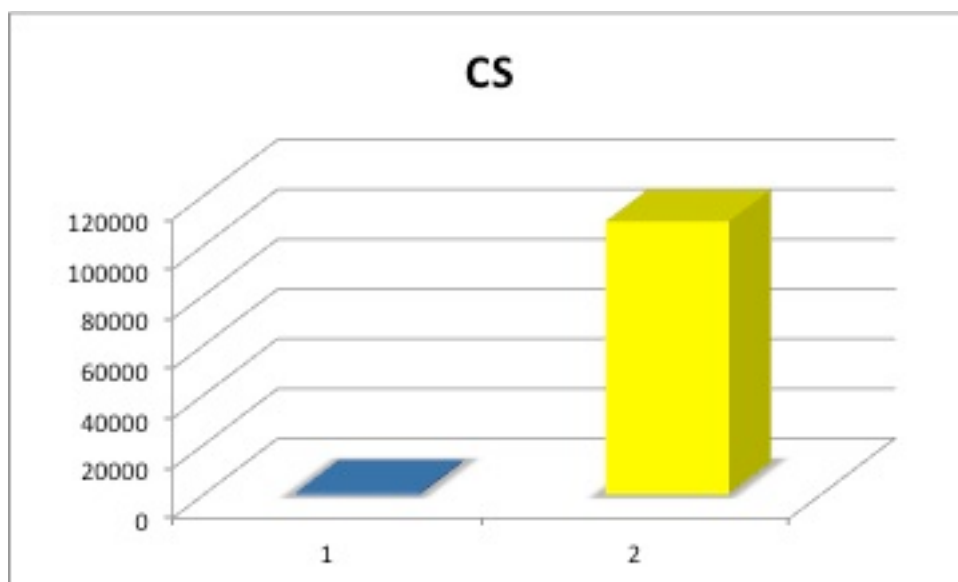


LEGENDA: TU: tumor; ON: optic nerve; OLF: nervo olfatório

**FIGURA 14.** Meningeoma da clinóide anterior- pós-injeção de FS

## 6.2 GRÁFICOS

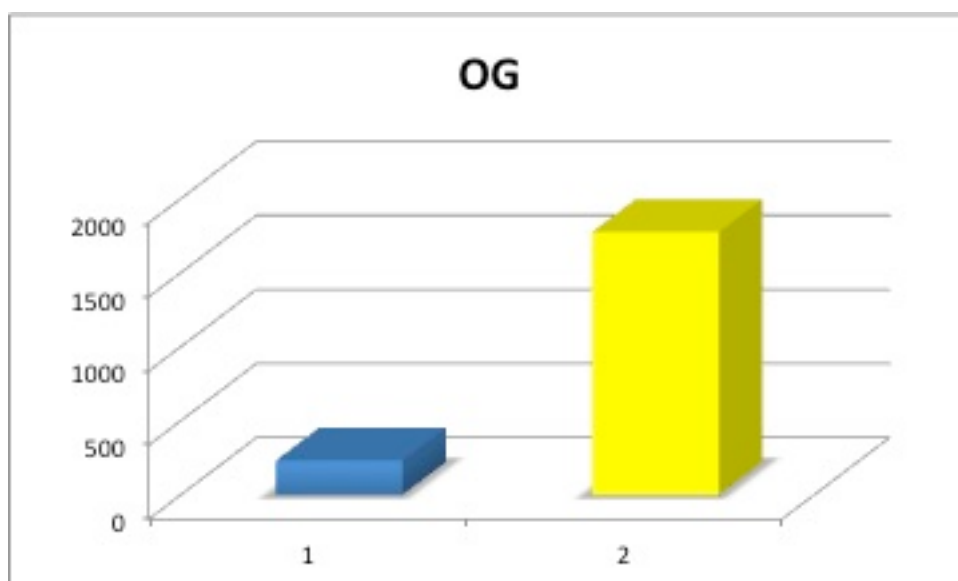
## GRÁFICO 1



LEGENDA: CS: *cavernous sinus* (seio cavernoso); 1: Pré-injeção de FS; 2: Pós-injeção de FS

GRÁFICO 1 - Seio cavernoso

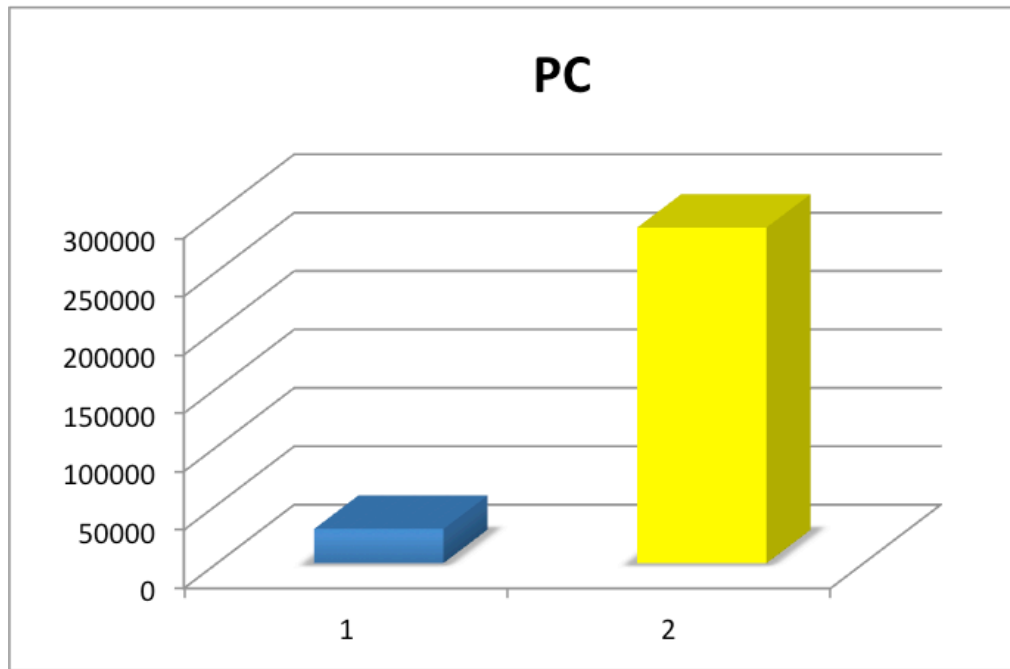
## GRÁFICO 2



LEGENDA: OG: *olfactory groove* (goteira olfatória); 1: Pré-injeção de FS; 2: Pós-injeção de FS

GRÁFICO 2 - Goteira olfatória

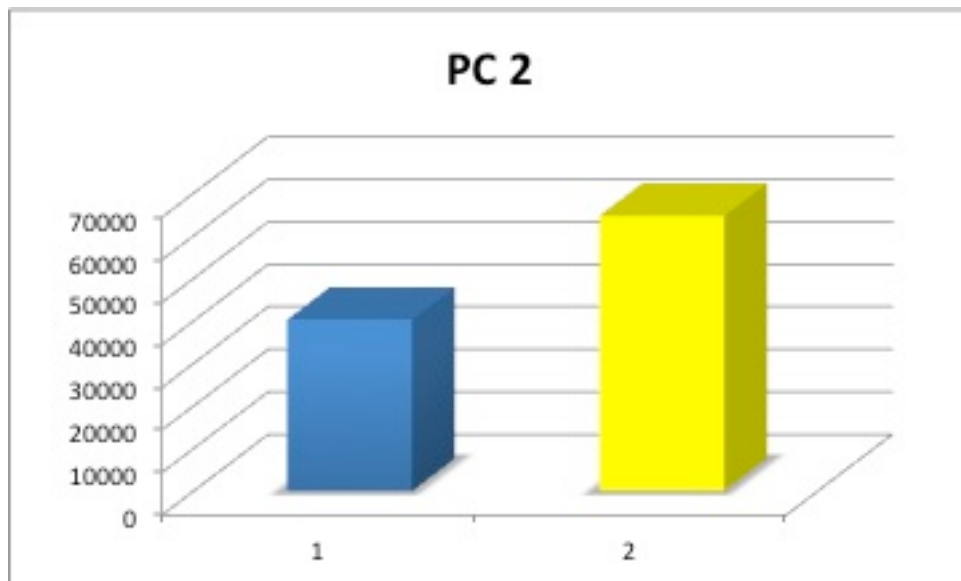
**GRÁFICO 3**



LEGENDA: PC: petroclival; 1: Pré-injeção de FS; 2: Pós-injeção de FS

**GRÁFICO 3 - Petroclival 01**

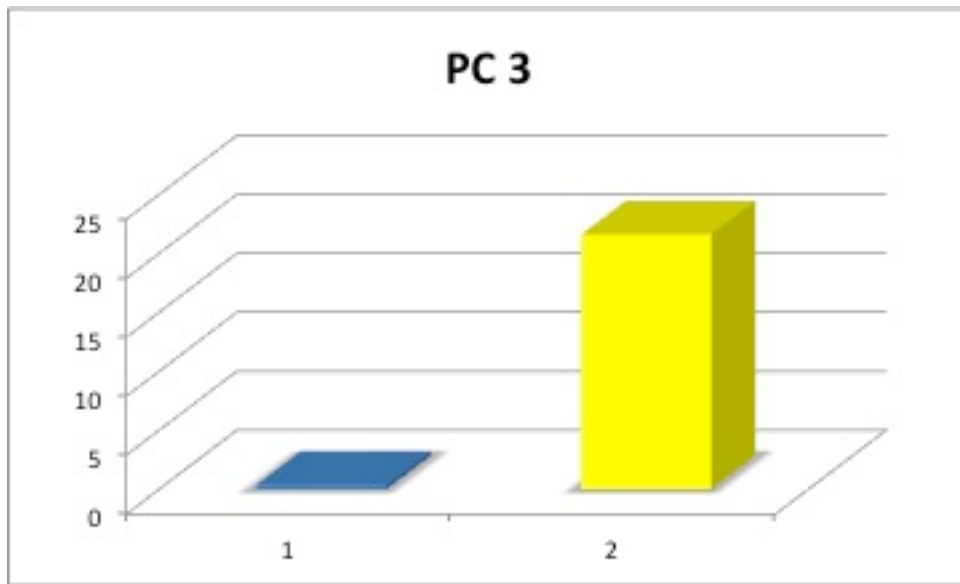
**GRÁFICO 4**



LEGENDA: PC: petroclival 02; 1: Pré-injeção de FS; 2: Pós-injeção de FS

**GRÁFICO 4 - Petroclival 02**

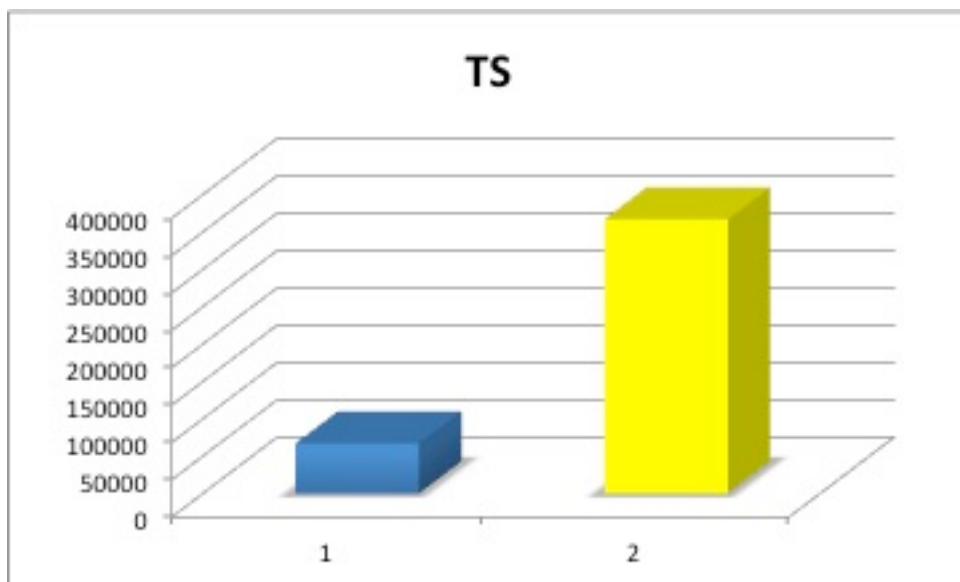
GRÁFICO 5



LEGENDA: PC: petroclival 03; 1: Pré-injeção de FS; 2: Pós-injeção de FS

GRÁFICO 5 - Petroclival 03

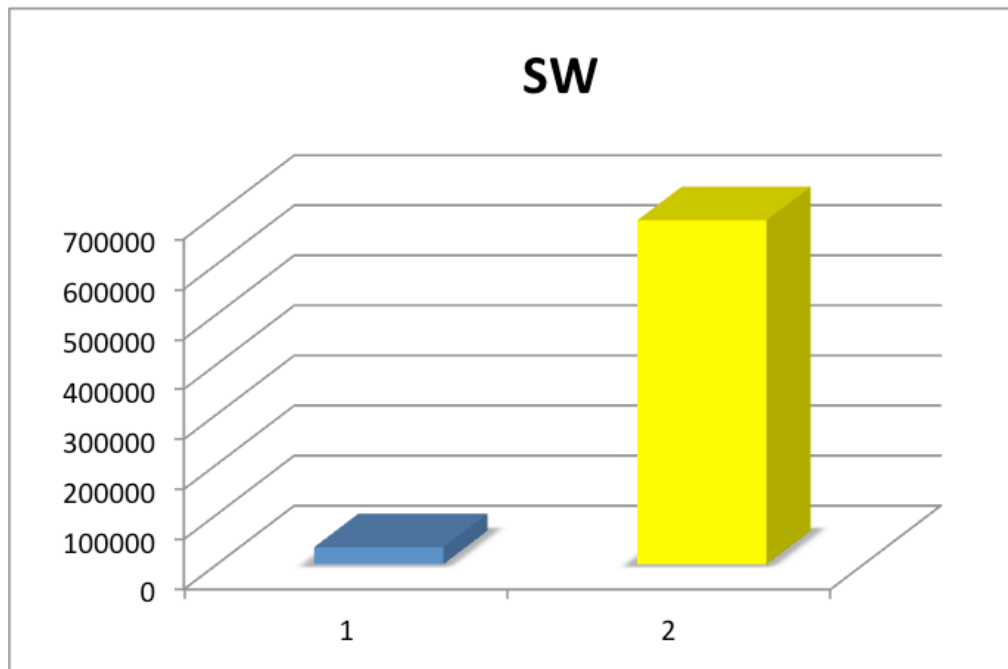
GRÁFICO 6



LEGENDA: TS: tubérculo selar; 1: Pré-injeção de FS; 2: Pós-injeção de FS

GRÁFICO 6 - Tubérculo da sela

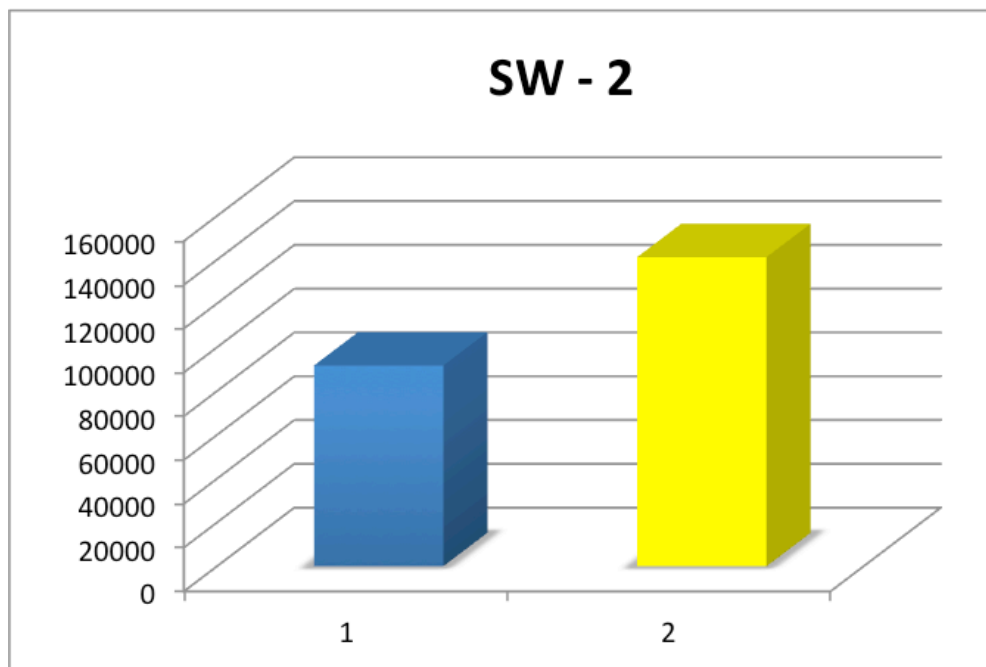
GRÁFICO 7



LEGENDA: SW: *sphenoid wing* (asa do esfenóide); 1: Pré-injeção de FS; 2: Pós-injeção de FS

GRÁFICO 7 - Asa do esfenóide 01

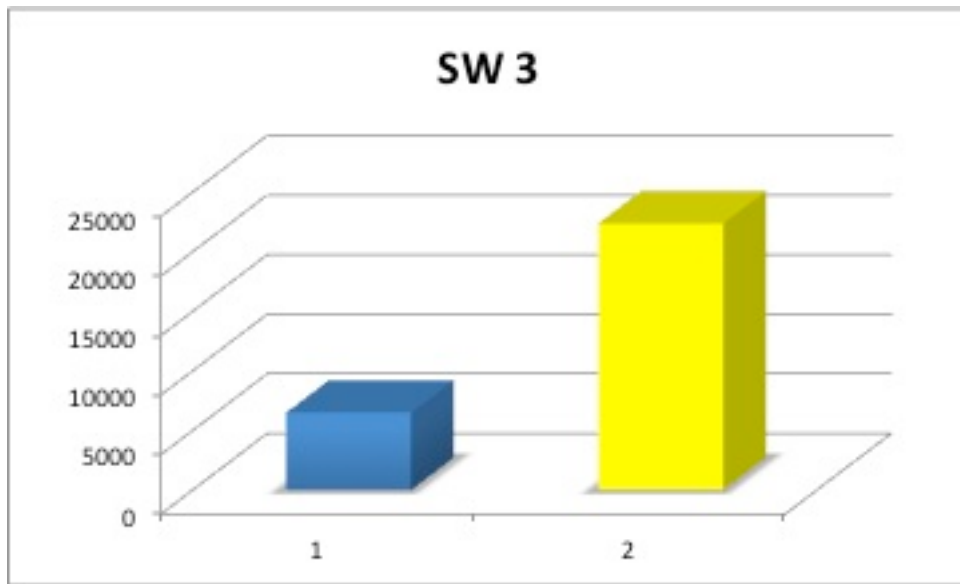
GRÁFICO 8



LEGENDA: SW: *sphenoid wing* (asa do esfenóide 02); 1: Pré-injeção de FS; 2: Pós-injeção de FS

GRÁFICO 8 - Asa do esfenóide 02

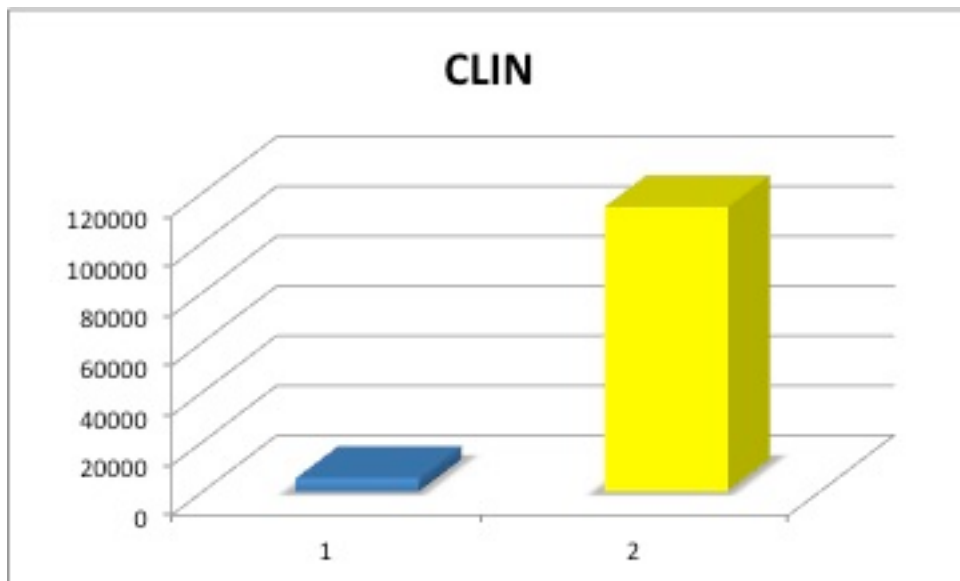
GRÁFICO 9



LEGENDA: SW: *sphenoid wing* (asa do esfenóide 03); 1: Pré-injeção de FS; 2: Pós-injeção de FS

GRÁFICO 9 - Asa do esfenóide 03

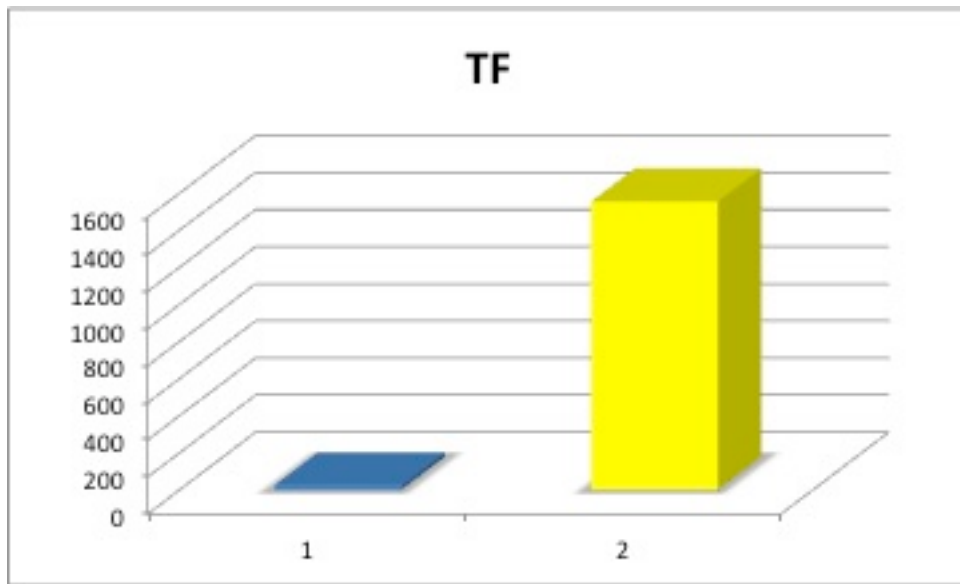
GRÁFICO 10



LEGENDA: CLIN: clinóide anterior; 1: Pré-injeção de FS; 2: Pós-injeção de FS

GRÁFICO 10 - Clinóide anterior

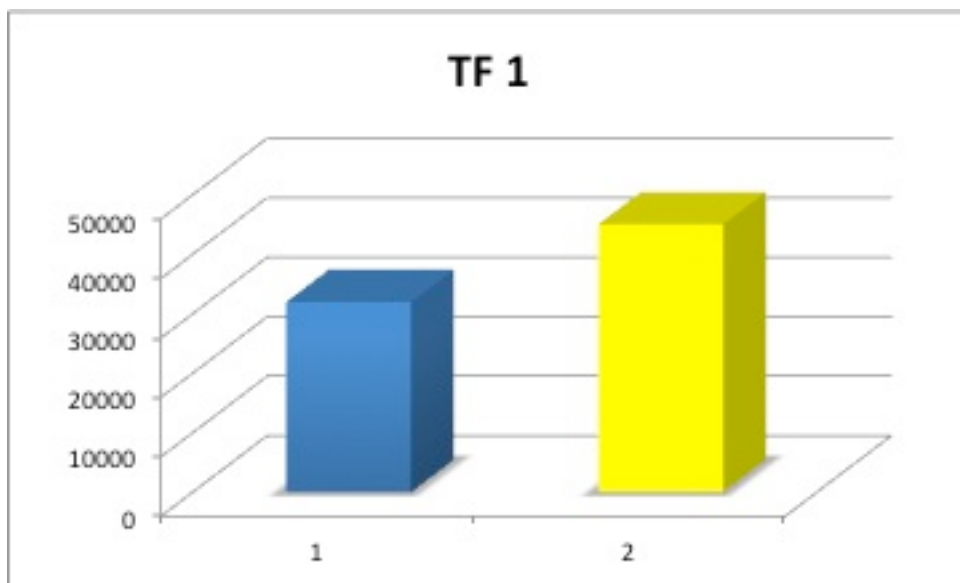
GRÁFICO 11



LEGENDA: TF: *temporal floor* (assoalho temporal); 1: Pré-injeção de FS; 2: Pós-injeção de FS

GRÁFICO 11 - Assoalho temporal

GRÁFICO 12



LEGENDA: TF: *temporal floor* (assoalho temporal 01); 1: Pré-injeção de FS; 2: Pós-injeção de FS

GRÁFICO 12 - Assoalho temporal 01

GRÁFICO 13

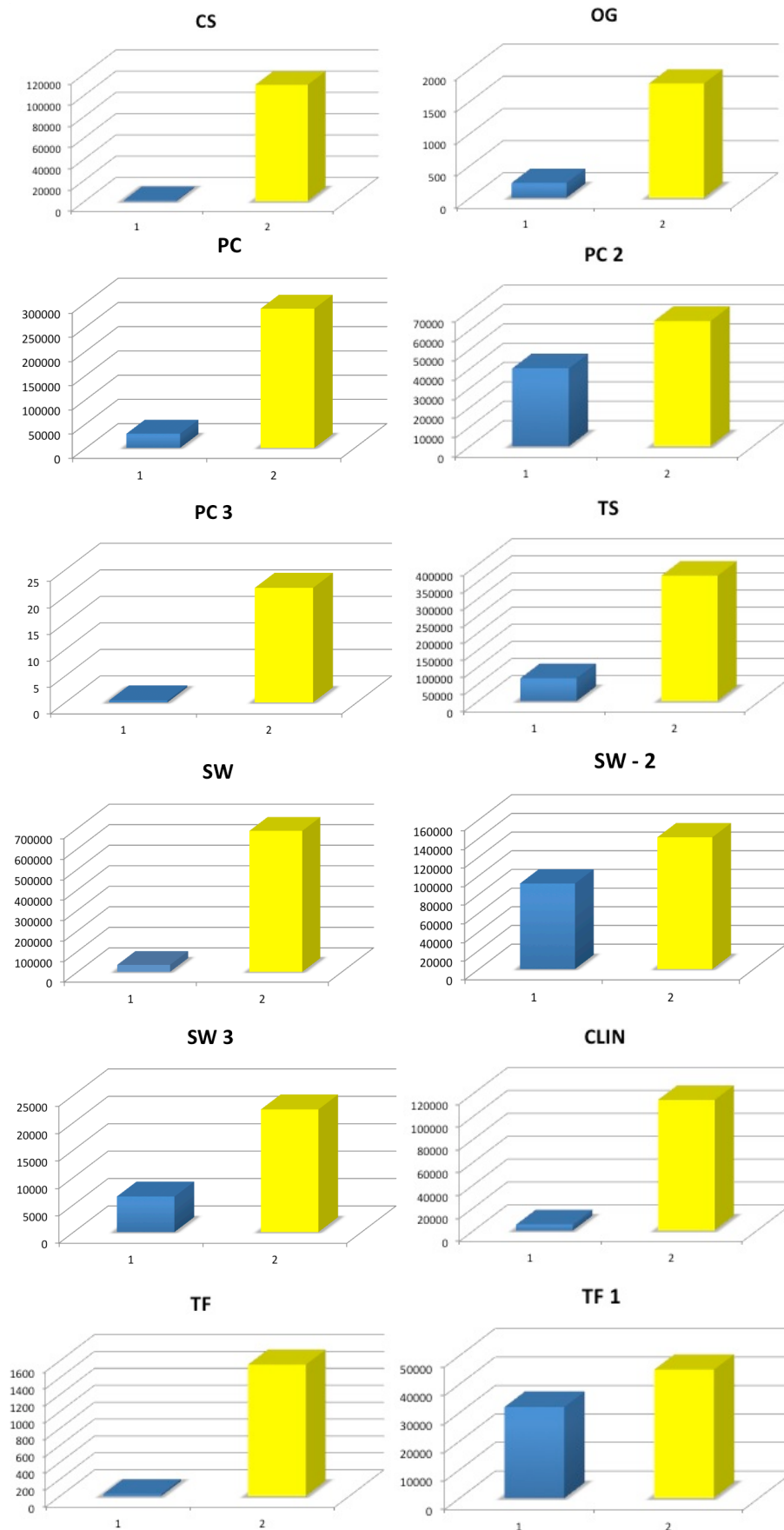


GRÁFICO 13 - Representação global do grupo de meningiomas



GRÁFICO 14

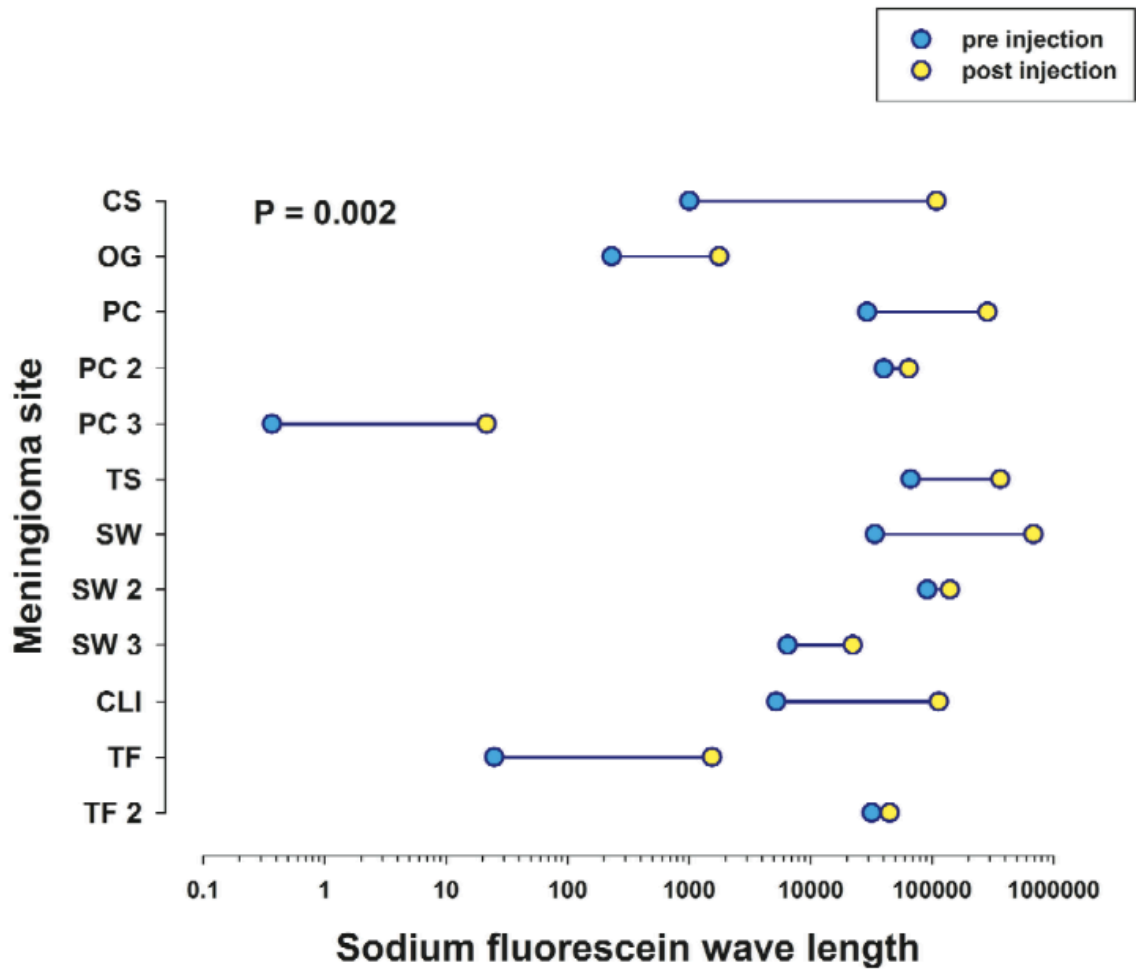


GRÁFICO 14 - Representação global do grupo de meningiomas

---

## **DADOS COMPLEMENTARES**

---

## **7 DADOS COMPLEMENTARES**

### **7.1 ANÁLISE DIGITAL ATRAVÉS DE APLICAÇÃO DE MÁSCARA PARA ISOLAMENTO DOS MENINGEOMAS E DOS NERVOS CRANIANOS**

Com o objetivo de avaliar o padrão de impregnação específico dos tumores e sua comparação com a impregnação de outros tecidos adjacentes, em especial dos nervos cranianos, durante a aplicação da FS, foram utilizadas máscaras de isolamento das estruturas a serem avaliadas através do programa Adobe Photoshop CS6. Nove casos foram selecionados, sendo que o critério utilizado foi o de se apresentarem, na mesma fotografia, ambas as estruturas – meningeomas e nervos cranianos – para que se efetuasse o cálculo no mesmo caso, sem criar um viés de seleção que pudesse influenciar o resultado da análise. Os três casos restantes, nos quais as fotografias utilizadas no estudo original não evidenciavam a presença de nervos cranianos, foram excluídos desta análise.

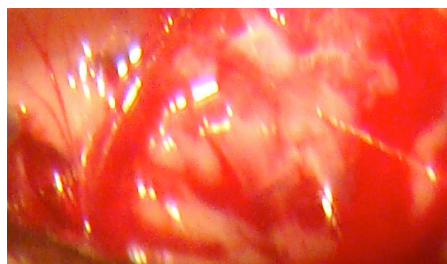O programa Adobe Photoshop CS6 delimitou a área de interesse específico, no caso, os tumores, desconsiderando todos os demais tecidos que pudessem influenciar a medida executada pelo *software* de análise, contribuindo com algum grau de captação que impactasse no resultado final do cálculo realizado pelo programa Image Pro Plus 4.5.1. A seguir, procedeu-se a uma análise digital do comprimento de onda da FS pré e pós-injeção do corante nos tumores isoladamente. Esses dados foram igualmente armazenados em tabela Excel para posterior análise estatística.

Do mesmo modo, foram aplicadas máscaras nos nervos cranianos com o programa Adobe Photoshop CS6, com subsequente análise digital do comprimento da FS nos nervos cranianos antes e depois da administração do corante; os dados foram armazenados em planilha Excel para posterior análise estatística.

As Figuras 25 a 28 apresentam exemplos do isolamento aplicado através das máscaras do programa Adobe Photoshop CS6, que posteriormente foram submetidas à análise digital pelo programa Image Pro Plus 4.5.1.

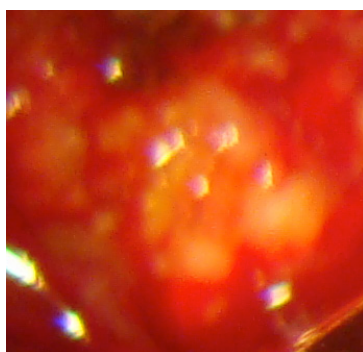
---

**FIGURA 15**




**FIGURA 15.** Meningeoma da goteira olfatória, pré-administração da FS

**FIGURA 16**



**FIGURA 16.** Meningeoma da goteira olfatória, pós-administração da FS

**FIGURA 17**



**FIGURA 17.** Meningeoma da goteira olfatória, nervo olfatório direito, pré-administração da FS

**FIGURA 18**



**FIGURA 18.** Meningeoma da goteira olfatória, nervo olfatório direito, pós-administração da FS

## RESULTADOS

A Tabela 2 apresenta os resultados de comprimento de onda da FS, medidos pelo *software* Image Pro Plus 4.5.1, após a utilização da máscara isolando os meningeomas e os nervos cranianos, em nove casos em que as fotografias evidenciaram a presença de ambas as estruturas nas imagens:

**TABELA 2-** Comprimento de onda da FS, medida pelo programa Image Pro Plus 4.5.1, com utilização de máscara

<b>CASO 1</b>	<b>OG PRE</b>	<b>OG POS</b>	<b>OG N PRE</b>	<b>OG N POST</b>
<b>COFS</b>	<b>358</b>	<b>44405</b>	<b>4345</b>	<b>7060</b>
<b>CASO 2</b>	<b>CS PRE</b>	<b>CSPOS</b>	<b>CS N PRE</b>	<b>CS N POS</b>
<b>COFS</b>	<b>174</b>	<b>3798</b>	<b>0</b>	<b>0</b>
<b>CASO 3</b>	<b>PC1 PRE</b>	<b>PC1 POS</b>	<b>PC1 N PRE</b>	<b>PC1 N POS</b>
<b>COFS</b>	<b>85</b>	<b>6196</b>	<b>2274</b>	<b>13284</b>
<b>CASO 4</b>	<b>PC2 PRE</b>	<b>PC2 POS</b>	<b>PC2 N PRE</b>	<b>PC2 N POS</b>
<b>COFS</b>	<b>1492</b>	<b>4753</b>	<b>154</b>	<b>645</b>
<b>CASO 5</b>	<b>PC3 PRE</b>	<b>PC3 POS</b>	<b>PC3 N PRE</b>	<b>PC3 N POS</b>
<b>COFS</b>	<b>10</b>	<b>3311</b>	<b>177</b>	<b>638</b>
<b>CASO 6</b>	<b>SW1 PRE</b>	<b>SW1 POS</b>	<b>SW1 N PRE</b>	<b>SW1 N POS</b>
<b>COFS</b>	<b>510</b>	<b>66992</b>	<b>37816</b>	<b>95420</b>
<b>CASO 7</b>	<b>SW2 PRE</b>	<b>SW 2 POS</b>	<b>SW2 N PRE</b>	<b>SW2 N POS</b>
<b>COFS</b>	<b>0</b>	<b>3535</b>	<b>0</b>	<b>0</b>
<b>CASO 8</b>	<b>TS1 PRE</b>	<b>TS1 POS</b>	<b>TS1 N PRE</b>	<b>TS1 N POS</b>
<b>COFS</b>	<b>71</b>	<b>55170</b>	<b>15</b>	<b>5014</b>
<b>CASO 9</b>	<b>TF 1 PRE</b>	<b>TF 1 POS</b>	<b>TF 1 N PRE</b>	<b>TF 1 N POS</b>
<b>COFS</b>	<b>464</b>	<b>5457</b>	<b>2014</b>	<b>2712</b>

P = 0,011; LEGENDA: COFS: comprimento de onda da FS; OG: goteira olfatória; CS: seio cavernoso; PC: petroclival; SW: *sphenoid wing* (asa do esfenóide); TS: *tuberculum sellae* (tubérculo da sela); TF: *temporal floor* (assoalho temporal).

---

## ANÁLISE ESTATÍSTICA DOS RESULTADOS

### a) Cálculo da modificação relativa (% Change):

A amplitude da variação do comprimento de onda pré e pós-administração da FS nos tumores e nos nervos cranianos não poderia ser calculada por diferenças simples (subtração direta de valores pós menos pré) porque poderia distorcer e induzir a equívocos de significado. Por exemplo, se um comprimento de onda em tumor varia de 01 a 500, essa diferença seria de 499, aproximadamente 500 vezes. No entanto, se no mesmo caso o comprimento de onda no nervo variasse de 2500 para 5000, o aumento absoluto seria de 2500, no entanto, proporcionalmente, seria de duas vezes.

Para evitar esse viés, utilizou-se o chamado valor de modificação relativa (% change). Para calculá-lo, foi empregada a seguinte fórmula:

$$\% \text{ Change} = \text{post value} - \text{pre value} / \text{pre value} \times 100$$

Esse cálculo foi realizado para os nove casos, separadamente para os tumores e para os nervos cranianos, gerando um delta relativo para tumores e um delta relativo para nervos cranianos.

### b) Correção de Agreste:

Como existiram dois casos de nervos cranianos e um caso de tumor em que o comprimento de onda da FS foi de zero (vide Tabela 2), foi necessária a aplicação da correção matemática de Agreste, na qual se adiciona 0,5 em todas as medidas e, com isso, se evita a impossibilidade do infinito para os cálculos. Essa é uma manobra matemática usual em estatística, largamente empregada em casos que necessitam ilustrar grandes diferenças que tendem ao infinito, ocasionadas pelo zero absoluto.

---

## c) Teste não-paramétrico de Wilcoxon

O teste não-paramétrico de Wilcoxon foi novamente utilizado para avaliar a significância do resultado das diferenças de captação da FS pelos tumores e pelos nervos cranianos. O resultado foi de  $P = 0,011$ .

## GRÁFICO 15

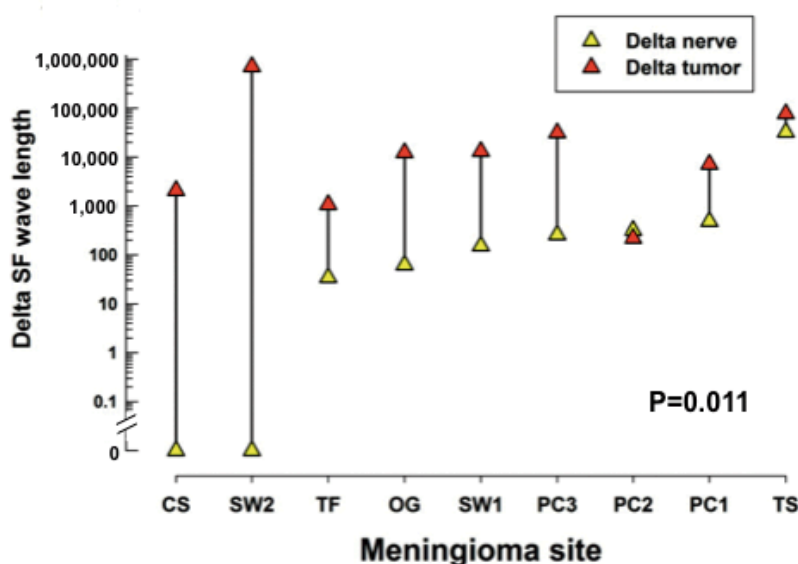


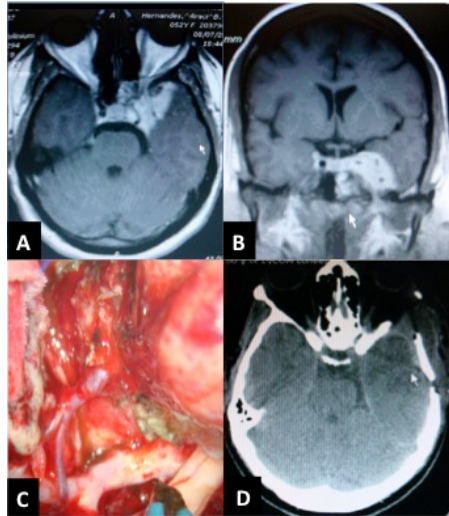
GRÁFICO 15 - Representação gráfica da diferença entre a captação de FS pelos meningiomas e pelos nervos cranianos

## 7.2 EXAMES NEURORRADIOLÓGICOS

Alguns exemplos ilustrados com exames de neuroimagem realizados no pré-operatório e no pós-operatório dos pacientes são apresentados abaixo, a fim de evidenciar os resultados cirúrgicos da utilização transoperatória da fluoresceína sódica.

As Figuras 29 a 36 apresentam os resultados das imagens dos exames neurorradiológicos realizados no pré e pós-operatório em pacientes do grupo estudado.

**FIGURA 19**

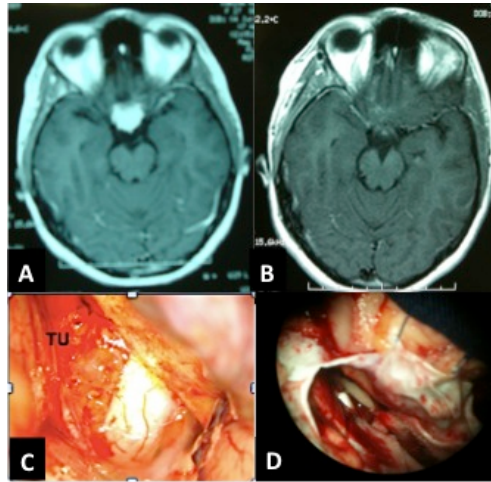


LEGENDA:A - RM pré-operatória, imagem axial com gadolínio de meningeoma do seio cavernoso esquerdo; B - RM coronal com gadolínio, evidenciando a lesão; C - Foto transoperatória sob visualização no microscópio, com dissecação da artéria carótida interna esquerda e seus ramos; D - TC pós-operatória imediata, após ressecção tumoral completa.

**FIGURA 19.** Meningeoma do seio cavernoso esquerdo



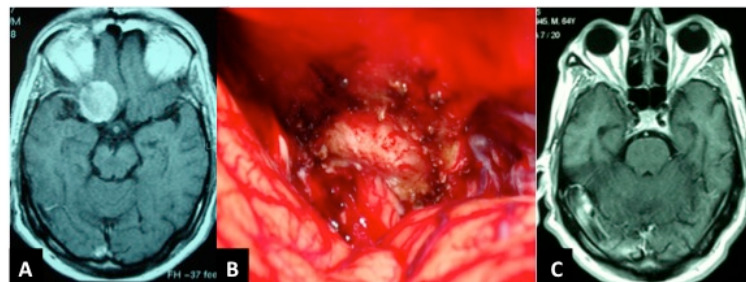
**FIGURA 20**



LEGENDA: A - RM pré-operatória - Meningeoma tubérculo selar; B - RM pós-operatória - Ressecção total da lesão - Simpson 1; C - Imagem transoperatória da lesão e sua relação com nervo óptico direito; D - Imagem transoperatória após ressecção total, incluindo remoção da dura-máter; TU - tumor.

**FIGURA 20.** Meningeoma do tubérculo selar

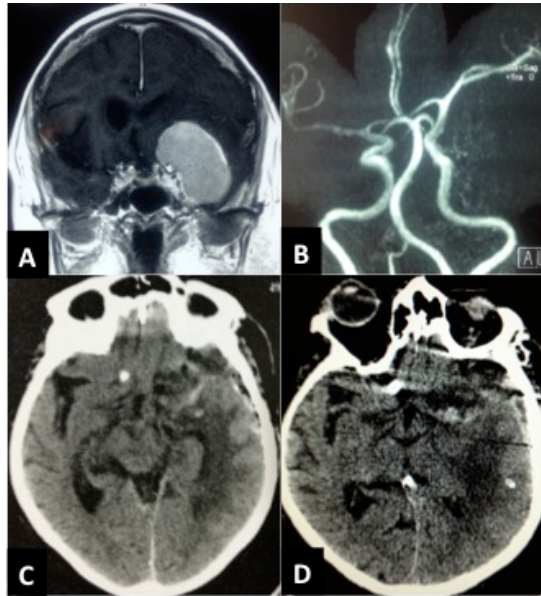
**FIGURA 21**



LEGENDA: A - RM pré-operatória - Meningeoma da clinóide anterior direita; B - Imagem transoperatória da lesão e sua relação com nervo óptico direito após ressecção total, incluindo remoção da dura-máter; C - RM pós-operatória - Ressecção total da lesão - Simpson 1.

**FIGURA 21.** Meningeoma da asa do esfenóide direita

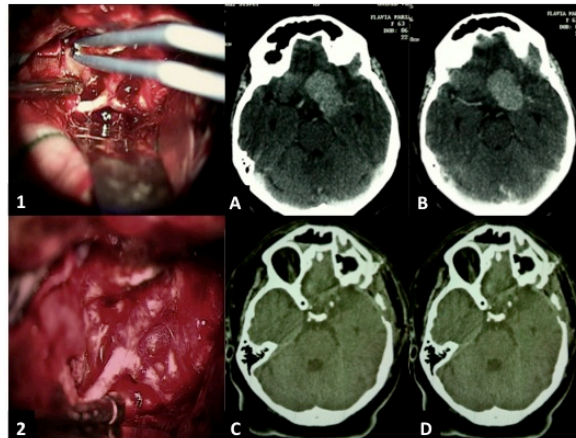
**FIGURA 22**



LEGENDA: A - RM coronal com gadolínico, pré-operatória, evidenciando meningeoma da asa do esfenoide esquerda; B - AngioRM evidenciando os deslocamentos superiores da artéria carótida interna esquerda e artéria cerebral média esquerda provocados pela lesão; C e D - TC pós-operatória imediata - Ressecção total da lesão - Simpson I.

**FIGURA 22.** Meningeoma da asa do esfenoide esquerda

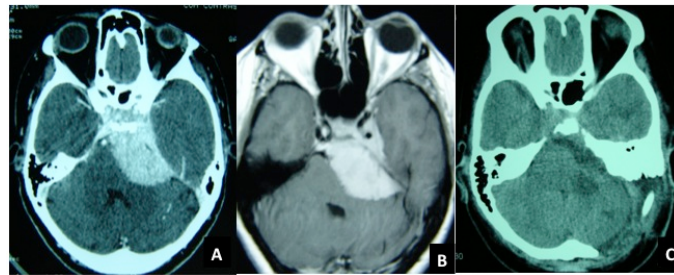
**FIGURA 23**



LEGENDA: 1 - Imagem transoperatória da dissecação microcirúrgica da lesão; 2 - Imagem transoperatória após remoção completa da lesão e preservação da artéria carótida interna esquerda e seus ramos A1, M1 e perforantes; A e B - TC pré-operatória - Meningeoma da clinóide anterior esquerda; C e D - TC pós-operatória - Ressecção total da lesão.

**FIGURA 23.** Meningeoma da clinóide anterior esquerda

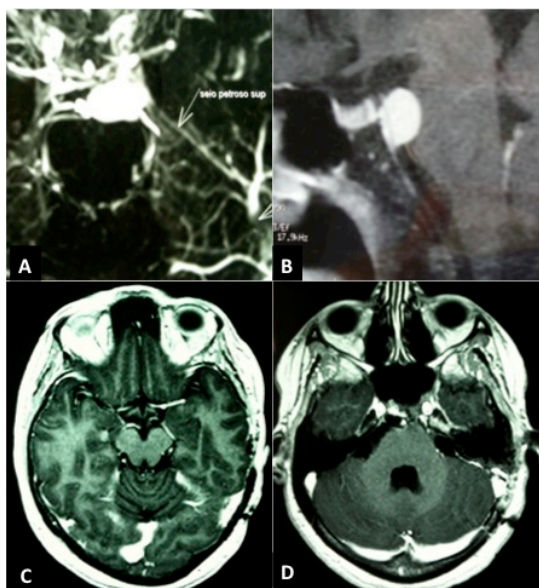
**FIGURA 24**



LEGENDA: A - TC pré-operatória, imagem axial de meningeoma petroclival esquerdo; B - RM com gadolínio, evidenciando a lesão; C - TC pós-operatória após ressecção completa do tumor.

**FIGURA 24.** Meningeoma petroclival esquerdo

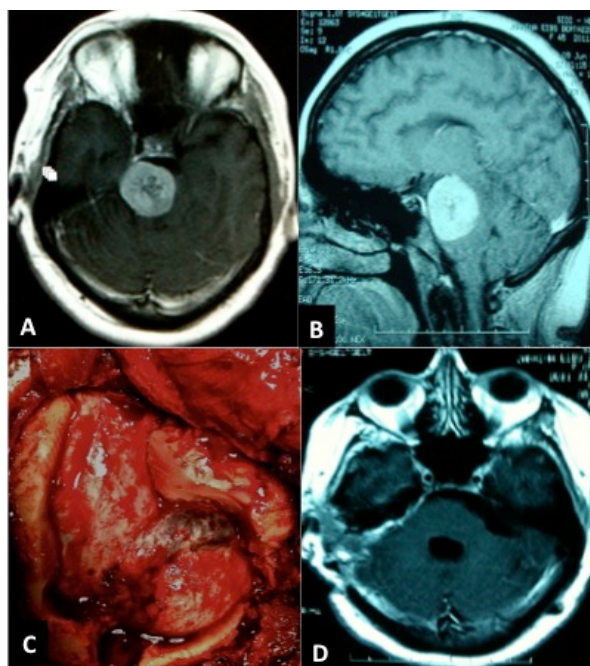
**FIGURA 25**



LEGENDA:A - TC pré-operatória, imagem axial de meningeoma petroclival esquerdo e suas relações venosas; B - RM sagital com gadolínio, evidenciando a lesão e sua relação com o tronco cerebral; C e D - RM axial com gadolínio pós-operatória após ressecção completa do tumor.

**FIGURA 25.** Meningeoma petroclival esquerdo

FIGURA 26



LEGENDA: A - RM axial com gadolínio pré-operatória, evidenciando meningeoma petroclival direito; B - RM sagital com gadolínio, evidenciando a lesão e sua compressão no tronco cerebral; C - imagem transoperatória da abordagem petrosa posterior direita, retrolabiríntica; D - RM axial com gadolínio pós-operatória após ressecção completa do tumor.

FIGURA 26. Meningeoma petroclival direito

### 7.3 ANÁLISE COMPARATIVA DA PRESENTE SÉRIE COM GRUPO CONTROLE DE MENINGEOMAS DE BASE DO CRÂNIO

Apesar de não ser o objetivo deste estudo, alguns aspectos da presente série auxiliam a ilustrar o impacto clínico da ressecção cirúrgica dos meningeomas com auxílio da aplicação do corante no transoperatório.

Uma análise comparativa entre a série de 12 casos de meningeomas de base do crânio contrastados pela FS e 27 casos de meningeomas operados previamente sem a utilização da FS, localizados em topografias semelhantes, foi realizada. Apresentam-se, abaixo, os resultados, especialmente no que diz respeito ao grau de ressecção tumoral e de preservação de nervos cranianos.

A graduação de Simpson para avaliar o grau de ressecção tumoral em meningeomas é amplamente usada desde a sua publicação por correlacionar o grau de ressecção cirúrgica com

os riscos de recidiva tumoral. A remoção radical do meningeoma reduz significativamente o risco de recidiva da lesão, em proporção direta com a extensão da ressecção.

A Tabela 3 apresenta a classificação proposta por Simpson em 1957.<sup>29</sup>

**TABELA 3-** Graduação de Simpson para ressecção de meningeomas.

<b>GRAU</b>	<b>DESCRIÇÃO</b>
1	<i>Ressecção total, dural e óssea da implantação tumoral</i>
2	<i>Ressecção total, coagulação da implantação tumoral</i>
3	<i>Ressecção tumoral, sem abordagem da implantação tumoral</i>
4	<i>Ressecção tumoral parcial</i>
5	<i>Biópsia tumoral</i>

A Tabela 4 compara os dois grupos quanto ao grau de ressecção tumoral, utilizando os critérios de Simpson para ressecção tumoral.

**TABELA 4-** Comparação dos dois grupos quanto ao grau de ressecção tumoral, utilizando os critérios de Simpson para ressecção tumoral.

MENINGEOMAS - FS			MENINGEOMAS - GRUPO CONTROLE		
12 CASOS			27 CASOS		
Meningeoma localização	Tamanho	Graduação de Simpson	Meningeoma localização	Tamanho	Graduação de Simpson
GOT. OLFAT	> 3 cm	1	GOT. OLFAT	> 3 cm	1
			GOT. OLFAT	> 3 cm	2
			GOT. OLFAT	> 3 cm	1
			GOT. OLFAT	> 3 cm	1
			GOT. OLFAT	> 3 cm	1
			GOT. OLFAT	> 3 cm	1
			GOT. OLFAT	> 3 cm	4
			GOT. OLFAT	< 3 cm	2
			TUB. SELA	< 3 cm	1
TUB. SELA	> 3 cm	1			
TUB. SELA	< 3 cm	1			
TUB. SELA	< 3 cm	1			
SEIO CAV	> 3 cm	2	SEIO CAV	> 3 cm	4
			SEIO CAV	> 3 cm	3
FOSSA TEMP	> 3 cm	2	FOSSA TEMP	> 3 cm	1
FOSSA TEMP	> 3 cm	2	FOSSA TEMP	< 3 cm	4
			FOSSA TEMP	> 3 cm	3
PETROCLIVAL	< 3 cm	2	PETROCLIVAL	> 3 cm	2
PETROCLIVAL	> 3 cm	2	PETROCLIVAL	> 3 cm	2
PETROCLIVAL	> 3 cm	2	PETROCLIVAL	> 3 cm	2
			PETROCLIVAL	> 3 cm	3
CLIN ANT	> 3 cm	1	PETROCLIVAL	< 3 cm	1
			PETROCLIVAL	> 3 cm	2
			PETROCLIVAL	> 3 cm	2
ASA ESF	> 3 cm	1	ASA ESF	> 3 cm	1
ASA ESF	< 3 cm	1	ASA ESF	> 3 cm	2
ASA ESF	> 3 cm	1	ASA ESF	> 3 cm	1

LEGENDA: GOT. OLFAT: goteira olfatória; TUB SELA: tubérculo da sela; SEIO CAV: seio cavernoso; FOSSA TEMP: fossa temporal; CLIN ANT: clinóide anterior; ASA ESF: asa do esfenóide.

A Tabela 5 compara os dois grupos em termos de déficits de pares cranianos, outras complicações neurológicas e grau de ressecção tumoral. São descritos apenas os casos nos quais ocorreram tais anormalidades dentro de cada grupo.

**TABELA 5** - Comparação dos dois grupos em termos de déficits de pares cranianos, outras complicações neurológicas e grau de ressecção tumoral.

<b>MENINGEOMAS - FS</b>	<b>DÉFICITS DEFINITIVOS</b>	<b>NC</b>	<b>DÉFICITS TRANSITÓRIOS</b>	<b>NC</b>	<b>OUTROS DÉFICITS NEUROLÓGICOS</b>	<b>GRADUAÇÃO DE SIMPSON</b>
<b>12 CASOS</b>						
PETROCLIVAL	-	-	-	-	hemiparesia	2
FOSSA TEMP	-	-	abducente	-	-	2
GOT OLFAT	olfatório	-	-	-	-	1
<b>MENINGEOMAS - GRUPO CONTROLE</b>						
<b>27 CASOS</b>						
PETROCLIVAL	facial	-	-	-	-	2
PETROCLIVAL	facial	-	-	-	-	2
PETROCLIVAL	facial	-	-	-	-	2
PETROCLIVAL	-	-	-	-	hematoma, infecção hidrocefalia	1
PETROCLIVAL	-	-	-	-	fistula de LCR, hematoma	1
TUB SELA	olfatório	-	-	-	-	1
TUB SELA	olfatório	-	-	-	infecção	1
GOT. OLFAT	-	-	-	-	fistula de LCR, infecção	1

LEGENDA: GOT. OLFAT: goteira olfatória; TUB SELA: tubérculo da sela.

Três pacientes do grupo de meningiomas corados pela FS apresentaram alguma complicação, representando 25% dos casos. No grupo controle, foram oito casos em um total de 27, o que representa 30% daquele grupo com alguma complicação. Observa-se que apenas um caso ficou com déficit definitivo de nervo craniano no grupo de estudo da FS (8%), em uma ressecção radical de meningioma da goteira olfatória, sendo esse déficit uma anosmia bilateral. No grupo controle, cinco casos apresentaram déficits definitivos de nervos cranianos (18%), envolvendo três paralisias faciais e duas anosmias em casos com ressecções radicais de meningiomas petroclivais e do tubérculo selar. Esses dados estão em concordância com os índices observados na literatura, sendo que a redução dos índices no grupo de estudo pode ser em decorrência do pequeno número de casos.



#### **7.4 APLICAÇÃO DE FLUORESCÉINA SÓDICA EM MENINGEOMAS DA CONVEXIDADE, COM TÉCNICA FOTOGRÁFICA UTILIZANDO MÁQUINA ACOPLADA AO MICROSCÓPIO CIRÚRGICO: ANÁLISE COMPARATIVA DO MÉTODO UTILIZADO PARA AVALIAÇÃO DE IMAGENS**

Com o intuito de observar se o padrão de captação da fluoresceína sódica se mantinha em meningeomas de outras topografias, na tentativa de acrescentar elementos para a validação da aplicabilidade do corante em cirurgias desses tumores, após a publicação do estudo inicial sobre a aplicação de FS em tumores da base do crânio (artigo incluído em anexos deste trabalho), foram realizadas cinco ressecções de meningeomas da convexidade com administração da mesma dose de FS do protocolo estabelecido no presente estudo, observando-se que os tumores captaram a fluoresceína de forma consistente.

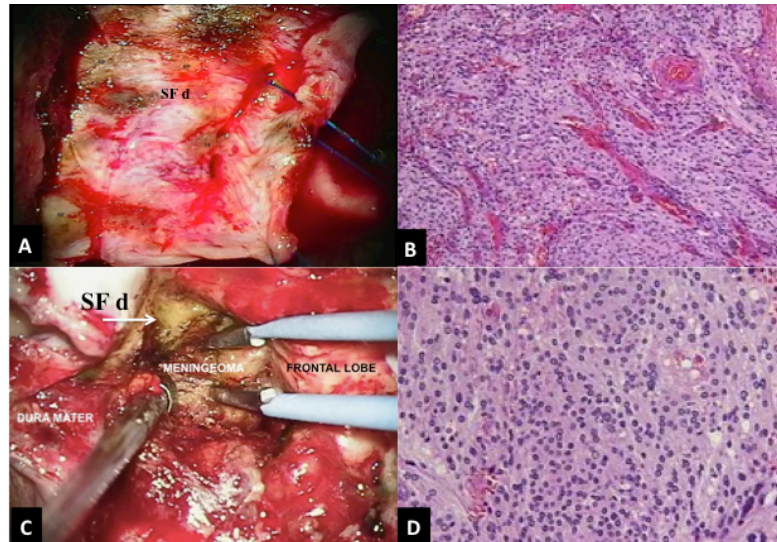
Convém salientar que, com o objetivo de avaliar se modificações da técnica e método de aquisição das fotografias poderiam alterar os resultados, foram realizadas fotografias com outra câmera fotográfica acoplada ao microscópio cirúrgico.

Todos os pacientes foram devidamente informados do objetivo do presente estudo, assim como assinaram o termo de consentimento informado aprovado pela CEP da PUCRS.

Abaixo, são apresentadas algumas imagens das lesões de convexidade em que foram utilizadas as mesmas doses de FS descritas anteriormente no presente trabalho para os meningeomas da base do crânio.

---

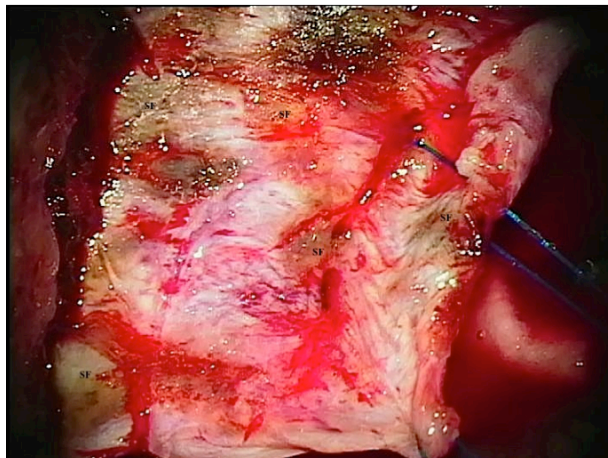
FIGURA 27



LEGENDA:A - Dura-máter com focos de impregnação pela FS; B - Histopatologia evidenciando meningeoma atípico presente na dura-máter; C - Imagem transoperatória da abordagem em meningeoma da convexidade; SFd - Dura-máter corada em região adjacente ao meningeoma; D - Histopatologia evidenciando meningeoma psamomatoso.

FIGURA 27. Meningeomas da convexidade

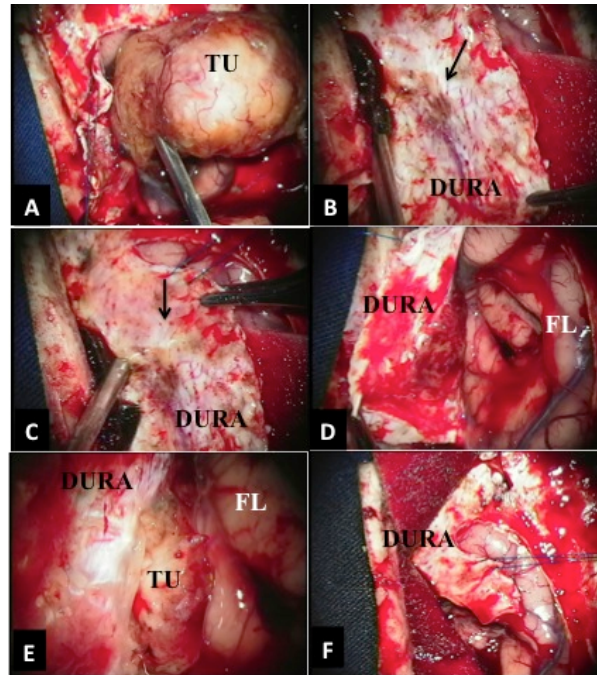
**FIGURA 28**



LEGENDA:SF - Fluoresceína Sódica

**FIGURA 28.** Meningeoma da convexidade  
Imagem ampliada da Figura 37 A; Dura-máter corada por FS em meningeoma da convexidade

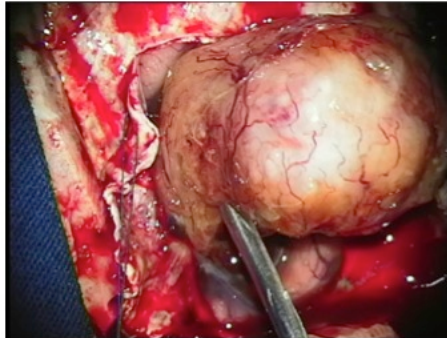
FIGURA 29



LEGENDA: A - Meningeoma da convexidade frontal direito, pós-administração de FS; B e C- Dura-máter com focos de impregnação pela FS (seta); D - Dura-máter rebatida medialmente, leito tumoral após ressecção da lesão; FL - Lobo Frontal; E - Imagem com aumento da magnificação do microscópio, evidenciando a impregnação por FS da base de implantação tumoral junto à dura-máter; F - Ressecção final da base de implantação tumoral na área de impregnação pela FS.

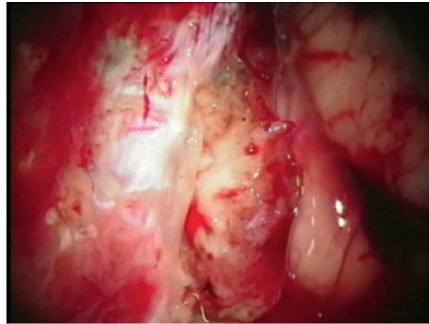
FIGURA 29. Meningeoma da convexidade

**FIGURA 30**



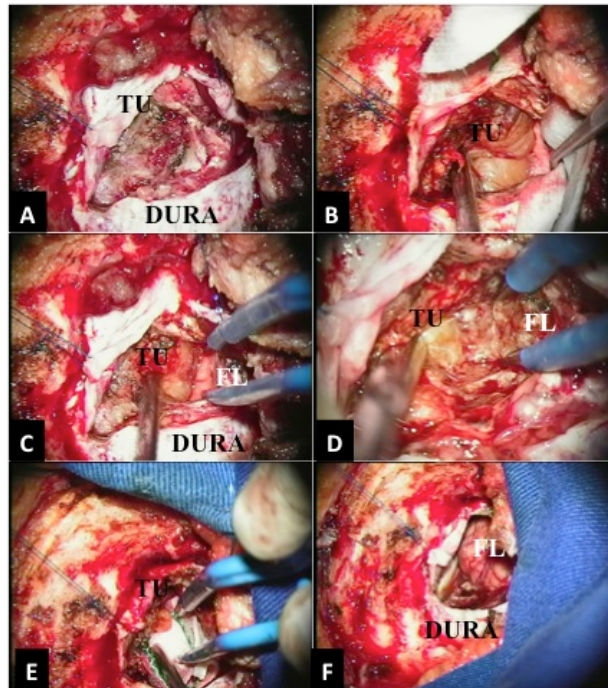
**FIGURA 30.** Meningeoma da convexidade  
Imagem ampliada da Figura 39 A.

**FIGURA 31**



**FIGURA 31.** Meningeoma da convexidade  
Imagem ampliada da Figura 39 E.

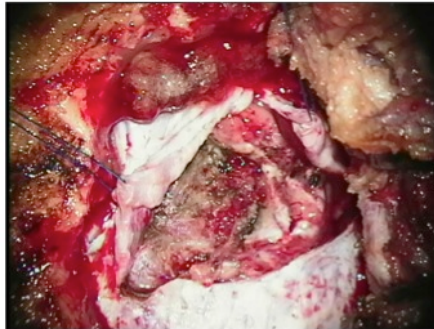
FIGURA 32



LEGENDA: A - Meningeoma da convexidade frontal direita, pré-administração de FS; B, C e D - Dissecção tumoral pós-administração de FS; FL - Lobo Frontal; E - Dura-máter rebatida medialmente, leito tumoral após ressecção da lesão, evidenciando a impregnação por FS da base de implantação tumoral junto à dura-máter; F - Ressecção final da base de implantação tumoral na área de impregnação pela FS e leito tumoral.

FIGURA 32. Meningeoma da convexidade

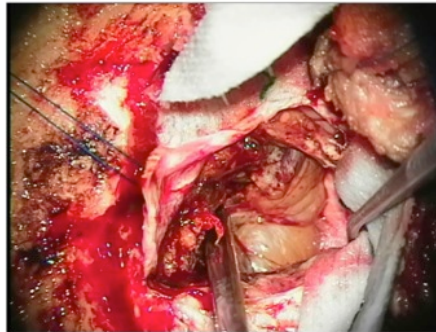
**FIGURA 33**



**FIGURA 33.** Meningeoma da convexidade  
Imagem ampliada da Figura 42 A.



**FIGURA 34**



**FIGURA 34.** Meningeoma da convexidade  
Imagem ampliada da figura 42 B.

---

## **DISCUSSÃO**

---

## 8 DISCUSSÃO

O impacto da utilização da FS no auxílio à identificação dos tumores cerebrais foi investigado pela primeira vez por Moore et al.<sup>1</sup> Vários autores testaram a aplicabilidade da FS durante a ressecção cirúrgica dos gliomas, em especial do glioblastoma multiforme. Nesses tumores, a cito-redução cirúrgica é o principal fator relacionado à sobrevida do paciente, sendo que a FS utilizada como um marcador fluorescente se mostrou um eficiente aliado para a ampliação da ressecção cirúrgica. Outras substâncias fluorescentes têm sido desenvolvidas e testadas como ferramenta auxiliar para melhora da ressecção cirúrgica dos gliomas.<sup>12,30,37,39-41</sup>

Tumores da base do crânio envolvem estruturas neurovasculares consideradas críticas, na maior parte das ocasiões. Os avanços das técnicas de cirurgia da base do crânio e das tecnologias empregadas promoveram uma melhora progressiva das ressecções e do prognóstico dos pacientes.<sup>2,3,22,26,42-53</sup> A preocupação com a morbidade associada às disseções dos nervos cranianos e de estruturas vasculares arteriais e venosas é constante durante os procedimentos.<sup>1,23,26</sup> Vários avanços tecnológicos têm sido aplicados no sentido de melhorar a preservação dessas estruturas, tais como os sistemas de neuronavegação, monitorização neurofisiológica intraoperatória e imagens funcionais, porém a efetiva manutenção das funções dos nervos cranianos e dos vasos está vinculada às possibilidades de sua identificação anatômica durante os procedimentos microcirúrgicos.<sup>10,11,12,38,50,54-62</sup>

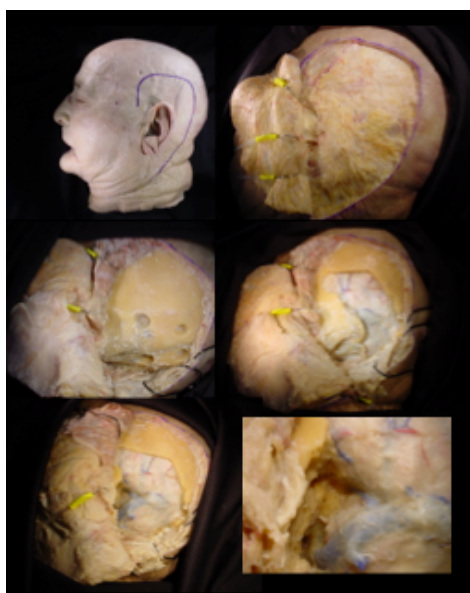
No presente estudo, a dose de 1 g de FS a 20% foi escolhida de acordo com o estudo prévio de aplicação de FS em tumores da base do crânio (em anexo). O primeiro estudo, por sua vez, utilizou essa dosagem em concordância com o estudo pioneiro de Moore et al.<sup>1</sup> Naquele estudo de 1948, os autores trabalharam com diferentes tipos histológicos de tumores cerebrais, e esse foi o único referencial de literatura para utilizar FS em outros tumores além dos gliomas. Nos trabalhos atuais em que se utiliza FS para auxílio na ressecção de gliomas, a dose utilizada é de 20 mg/Kg.

## 8.1 PRINCÍPIOS E CRITÉRIOS UTILIZADOS PARA O TRATAMENTO DOS MENINGEOMAS DA PRESENTE SÉRIE

### ESTUDO E TREINAMENTO EM LABORATÓRIO DE CIRURGIA DA BASE DO CRÂNIO

É fundamental, para manejar patologias da base do crânio, o envolvimento contínuo com o estudo da anatomia em laboratórios equipados com os instrumentais habitualmente utilizados nessas abordagens. Realizar periodicamente revisões e cursos de microanatomia aplicada é essencial para que o cirurgião esteja confortável com essa complexa região anatômica. Esses acessos são sistematizados e devem ser treinados, sempre que possível, pelo cirurgião de base do crânio para posterior translação à sala cirúrgica, como ilustram as Figuras 45 e 46.

#### FIGURA 35



**FIGURA 35.** Abordagem petrosa posterior - laboratório

FIGURA 36

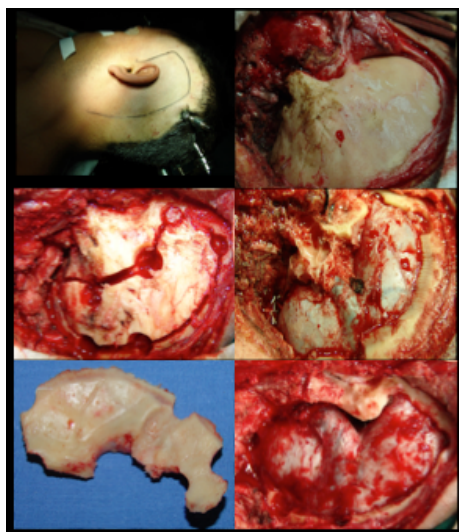


FIGURA 36. Abordagem petrosa posterior - cirurgia

## CONCEITOS BÁSICOS

Os meningiomas apresentados nesta série foram tratados cirurgicamente utilizando-se princípios desenvolvidos nas últimas três décadas, durante a padronização da cirurgia da base do crânio. Esses conceitos são descritos a seguir, com o objetivo de salientar os aspectos cruciais durante o tratamento cirúrgico dos meningiomas, conforme observação durante o planejamento e execução dos casos descritos.

### ***RESSECÇÃO RADICAL NA PRIMEIRA INTERVENÇÃO***

Sempre que possível, buscou-se a ressecção radical da lesão durante a primeira intervenção cirúrgica. Essa ideia foi sempre a norteadora principal do tratamento, pois autores com vasta experiência no tratamento dos meningiomas da base do crânio descrevem a importância de se buscar a cura cirúrgica no primeiro ato. Al-Mefty afirma que “*the best time is the first time*”, salientando que as recidivas dos meningiomas, no caso das falhas cirúrgicas prévias, praticamente impedem a cura desse tipo de tumor. O motivo pelo qual se deve buscar essa ressecção radical no primeiro momento é que são utilizadas as referências anatômicas preservadas e os planos aracnóides intactos, os quais são os principais aliados para a ressecção com preservação funcional.<sup>4,12,30,36,40,54,60,63-65</sup>

### ***PLANO ARACNÓIDE***

A utilização do plano aracnóide está estabelecida na literatura para permitir que se alcance a ressecção com a preservação das estruturas neurais e vasculares. Estudos detalhados da aracnóide e das cisternas da base do crânio permitem que se identifiquem os tumores que podem ser dissecados com maior ou menor risco. Os estudos clássicos sobre as cisternas, realizados por Yasargil, além de favorecerem o entendimento da relação entre a implantação de origem dos meningiomas e os deslocamentos das cisternas, são fundamentais para o planejamento cirúrgico.<sup>12,30,36,40,63,66</sup>

### ***RESSECÇÃO ÓSSEA***

A ressecção óssea radical foi buscada em casos em que havia a presença de hiperostose na TC de crânio. As evidências atuais sugerem que a hiperostose representa invasão óssea tumoral. A afirmação de que “osso hiperostótico é osso tumoral” ilustra a necessidade de se remover todo osso que apresentar evidência de envolvimento com o meningioma.<sup>12,30,36,40,63,67</sup>

### ***PRESERVAÇÃO VASCULAR***

Nos meningiomas que invadem as estruturas vasculares da base do crânio, é essencial que se obtenha o máximo de preservação das estruturas vasculares arteriais e venosas. A lesão da drenagem venosa acarreta grande morbidade, e a sua preservação foi preocupação constante na presente série. É recomendável que cirurgiões de tumores de base de crânio tenham contato contínuo com a microcirurgia vascular para que se mantenham confortáveis com as dissecções vasculares que se fazem necessárias nas ressecções tumorais.<sup>10,12,30,36,40,43,51,56,63,65</sup>

### ***FECHAMENTO PRESENTE NA ABERTURA***

O planejamento dos retalhos de pericrânio e de fâscias, preferencialmente pediculados, dos retalhos musculares e suas variações, para serem utilizados no fechamento das abordagens, foi realizado e executado durante os primeiros passos da abertura. O fechamento

---

---

de complexas e extensas abordagens da base do crânio é uma etapa fundamental para a redução das fistulas de líquido. O adequado fechamento diminui o risco de complicações que podem ser de grande morbidade.<sup>4,11,12,30,36,37,39-41,46,52,61-64</sup>

### **DISSECÇÃO E EXPOSIÇÃO**

Em geral, realizou-se a dissecação das principais estruturas neurovasculares relacionadas à abordagem de cada lesão antes de se iniciar o trabalho de ressecção tumoral. Esse princípio é fundamental para que se diminuam os riscos de lesões inadvertidas de qualquer estrutura deslocada ou envolvida pelo tumor.<sup>7,12,28,29,30,36,37,39-41,48,63-65,67</sup>

### **CONTROLE DA VASCULARIZAÇÃO TUMORAL**

Sempre que possível, abordou-se a principal fonte de irrigação tumoral antes de se iniciar o *debulking* da lesão, independentemente do volume tumoral. As abordagens da base do crânio permitem, em muitos casos, que se remova o osso e se aborde diretamente a aferência vascular tumoral, reduzindo a perda sanguínea, especialmente nas lesões mais volumosas e vascularizadas.<sup>7,12,28,30,33,36,37,39-41,63-65,67</sup>

## **8.2 ASPECTOS CLÍNICOS E METODOLÓGICOS DO PRESENTE ESTUDO**

### **8.2.1 Características e tamanho da amostra**

Como se trata de tumores que necessitam de centros especializados para o manejo cirúrgico, e em virtude de a técnica de coloração tumoral ainda não ser aplicada a essas lesões, em conjunto com o Prof. Dr. Mario Wagner, foi arbitrado um grupo de 12 pacientes com meningeomas da base do crânio, observando-se as características metodológicas do estudo.

Foram incluídos mais de um tipo histológico de meningeoma, com o objetivo de observar o padrão de captação do corante nessas lesões, considerando-se que a literatura já apresentava o uso de fluoresceína sódica em vários tipos de tumores cerebrais e que já havia sido realizado um estudo inicial, em tumores da base do crânio, com três meningeomas de

---

---

diferentes padrões histológicos.

### 8.2.2 Iluminação, técnica fotográfica e inclusão de diferentes momentos cirúrgicos nas fotografias do estudo

A iluminação é fundamental durante a realização de fotografias. O estudo e domínio das técnicas fotográficas representa uma área específica de conhecimento e especialização. Não era objetivo deste estudo a análise detalhada e sofisticada de técnicas fotográficas, sendo que a obtenção da imagem visava retratar o efeito clínico pronunciado da captação de FS pelos meningeomas. No entanto, foram observados padrões constantes de obtenção das imagens, com regulagens idênticas em todos os casos, com cuidado de interferir o mínimo possível na qualidade dos resultados.

Na concepção inicial deste estudo, a ideia central foi a de buscar incluir todas as variáveis que pudessem alterar a percepção do efeito clínico observado pelo cirurgião durante a aplicação transoperatória da FS nos meningeomas da base do crânio. Apesar de a obtenção de fotografias manuais, com câmeras não acopladas de forma fixa ao microscópio cirúrgico, poder levar a pequenas variações da angulação e, conseqüentemente, da iluminação da fotografia, essa metodologia foi escolhida justamente para que tal variável pudesse ser incluída na avaliação, observando-se se isso mudaria a percepção clínica. No ato operatório, o cirurgião executa inúmeras modificações de direção e angulação do microscópio. Portanto, modifica a iluminação do campo cirúrgico de forma contínua. Se essas modificações reais alterassem a capacidade de percepção do corante nos tumores, provavelmente a técnica não poderia ter aplicação prática.

No entanto, com vistas a investigar se essas variações técnicas de obtenção das fotografias e iluminação seriam capazes de provocar alterações significativas na documentação dos resultados clínicos percebidos, foi incluído na seção Dados Complementares deste estudo, no item 7.3, um grupo de cinco casos de pacientes com meningeomas da convexidade, em que as fotografias foram obtidas com máquina acoplada ao mesmo microscópio cirúrgico utilizado para avaliação dos meningeomas da base do crânio. A máquina fotográfica digital era de marca distinta, com ajustes igualmente distintos. Além disso, os meningeomas localizados na convexidade apresentam exposição diferente à iluminação microscópica por estarem na superfície, quando comparados aos meningeomas da base do crânio.

---



---

A modificação da técnica de realização fotográfica pode impactar na qualidade da demonstração do efeito da captação da FS pelos tumores, entretanto, a visualização é de tal forma evidente que o resultado clínico observado durante a cirurgia pode ser visto em qualquer imagem fotográfica obtida com suportes fixos ou manualmente. Na verdade, em tumores da convexidade, como no material apresentado nas Figuras 33 a 40, é possível observar a olho nu a impregnação dos tumores pela FS. A utilização de uma máquina de maior ou menor resolução, com ajustes manuais ou automáticos, parece interferir muito mais na qualidade da fotografia do que propriamente na capacidade de acentuar ou não a percepção dos efeitos da captação do corante no tumor, o que é muito facilmente percebido.

Os resultados clínicos foram igualmente muito pronunciados e evidentes nas fotografias, como pode ser avaliado em todas as figuras apresentadas no presente trabalho, tanto nas fotografias feitas com máquina acoplada fixa ao microscópio cirúrgico (Figuras 32 a 40), quanto nas imagens obtidas de forma manual (Figuras 1 a 24).

Trata-se de um estudo qualitativo, de aplicação clínica, com o intuito de proporcionar um efeito prático transoperatório, sendo que a metodologia fotográfica empregada pode modificar a qualidade do registro. Porém, não é ela a determinante dessa percepção, em função do resultado altamente significativo, como demonstrado nos dados avaliados.

Durante o período entre a administração intravenosa da FS e a realização da fotografia pós-injeção (intervalo de 10 minutos), as disseções continuaram sendo realizadas, com o objetivo de não aumentar desnecessariamente o tempo cirúrgico. Isso explica algumas diferenças observadas entre as imagens cirúrgicas pré e pós-administração da FS.

Foram incluídas, de forma proposital, fotografias contendo sangue no campo operatório, como, por exemplo, nas Figuras 7, 8, 11 e 12, de maneira a exemplificar que o efeito pode ser percebido em todas as etapas do ato operatório, que sempre apresenta quantidades variáveis de sangue. Evidentemente que, se lavado o campo operatório e preparado com o objetivo de registrar uma imagem puramente ilustrativa, o efeito da FS pode ser documentado de forma mais elegante e intensa. Contudo, deve-se levar em conta que o uso dessa substância visa auxiliar o cirurgião na identificação tumoral e que, no campo cirúrgico real, a presença do sangue é inevitável. Se o efeito da FS não pudesse ser demonstrado em presença de sangue, não haveria nenhuma possibilidade de aplicação da substância como adjuvante no tratamento cirúrgico dos tumores.

---

### 8.2.3 Variações em função dos subtipos de meningiomas

Atualmente, a Organização Mundial da Saúde classifica os meningiomas em: grau I, considerados benignos; grau II, ou atípicos; e grau III, considerados malignos. Do ponto de vista histológico, são reconhecidas 15 variações de meningiomas, de acordo com a revisão e classificação de 2007 da OMS (WHO). São elas:

Benignos (grau I): meningotelial, fibroso, transicional, psamomatoso, angiomatoso, microcístico, secretor, linfoplasmocítico, metaplásico;

Atípicos (grau II): cordóide, células claras e atípico;

Malignos (grau III): papilar, rabdóide e anaplásico.

Ao planejar a análise da captação de FS pelos meningiomas neste estudo, se fossem consideradas as nuances de variações da coloração original de cada meningioma, com variações individuais dentro de cada subtipo histológico, não seria possível padronizar um comprimento de onda a ser avaliado, nem sua amplitude de variação, em função de não termos um padrão definido para análise. Portanto, optou-se por definir a análise específica do comprimento de onda da FS, esta sim constante, podendo ser pesquisada e até mesmo quantificada com a ajuda do *software* Image Pro Plus 4.5.1. O estudo avaliou a presença específica desse corante em cada meningioma, antes e depois da injeção da FS, podendo-se, assim, ter uma impressão geral nos meningiomas.

É provável que, em um estudo maior e com  $n$  muito grande, se possa inferir que alguns subtipos histológicos de meningioma podem apresentar maior captação da FS do que outros, o que traria ainda mais benefícios pelo uso dessa ferramenta.

### 8.2.4 Sensibilidade e especificidade do método

Este estudo pode ser classificado como um estudo de método diagnóstico. Pode-se considerar que, em última análise, ele investigaria se o meningioma de base de crânio cora ou não por FS. Sendo assim, é absolutamente coerente que se deseje definir qual a sensibilidade e especificidade de tal método.

---

---

No entanto, quando se revisam as bases estatísticas para definir essas características, surgem alguns aspectos técnicos muito relevantes. A sensibilidade e a especificidade são variáveis expressas em percentuais e podem ser calculadas em qualquer estudo de método diagnóstico. Porém, Douglas Altman, um estudioso que representa um dos pilares da estatística aplicada à pesquisa médica, refere que não se devem aplicar percentuais em cálculos que envolvam estudos de  $n$  muito baixo, como este, porque isso pode gerar um equívoco estatístico grave. Pode-se criar um percentual que superestime ou subestime o método, levando a uma conclusão inadequada.<sup>68</sup>

Por tratar-se de um estudo preliminar, pioneiro, com um  $n$  ainda reduzido, optou-se por não incluir um cálculo percentual de sensibilidade e especificidade, a fim de manter a correção estatística, conforme sugerido pelos especialistas mais importantes da área.

### 8.3 ASPECTOS GERAIS OBSERVADOS NO PRESENTE ESTUDO

Moore e colaboradores descreveram que a fluorescência dos tumores atingia seu nível mais intenso aproximadamente duas horas após a administração da FS. Esse efeito, segundo os autores, durava por um período de cinco horas. Nas lesões de base do crânio operadas e incluídas neste estudo, o corante foi evidenciado em torno de 10 minutos após a injeção intravenosa e permaneceu evidente por várias horas durante o procedimento neurocirúrgico. As lesões são de abordagem complexa e envolvem ressecções com períodos cirúrgicos prolongados, não raramente superiores a cinco horas, o que sustenta a observação inicial da fluorescência em tumores localizados em outros sítios.<sup>1</sup>

A captação da fluoresceína sódica em cirurgia de gliomas cerebrais está possivelmente relacionada à quebra da barreira hematoencefálica (BHE). Também é admitido que a BHE alterada seria a explicação para a captação de gadolínio pelos tumores nas imagens de ressonância magnética (RM). Os tumores incluídos neste estudo apresentavam intensa captação de gadolínio na RM, o que poderia ser uma explicação para a relevante captação de FS observada no transoperatório. É preciso ressaltar, no entanto, que a FS é uma substância de alto peso molecular; nos tumores onde a BHE se encontra íntegra, o corante pode permanecer no espaço intravascular e afetar a captação pelo tumor.

A evidência da FS na cavidade cirúrgica auxiliou a ressecção tumoral radical de gliomas desde o primeiro relato, e os estudos atuais revelam resultados superiores em termos

---

de extensão da ressecção cirúrgica tumoral quando administrada FS intravenosa. Esses achados relacionados à cirurgia dos gliomas apontam uma possível aplicação da FS na cirurgia da base do crânio, que seria a identificação de resíduos tumorais após a ressecção inicial. No caso da ressecção do meningioma da clinóide (Figuras 5 e 6), a imagem pós-injeção de FS (Figura 6) sugere haver captação do corante na dura-máter perilesional. Esse dado poderia representar extensão dural do meningioma. Essa é uma possibilidade de aplicação da FS que foi inicialmente estudada nos três casos ilustrativos recentemente encaminhados para publicação e apresentados nas Figuras 37 a 44, com a intenção de perceber a presença da FS não só em meningiomas da convexidade, mas também de identificar o *dural tail*, ou seja, a invasão da dura-máter adjacente à implantação do meningioma. Essa hipótese necessita de estudos com número maior de casos e com propósitos específicos para analisar esses achados.

A curva de aprendizagem é um dos fatores importantes para análise de resultados de qualquer cirurgião ou grupo. No entanto, esse fator pode ser minimizado quando são avaliados pacientes operados dentro de um mesmo período, utilizando-se técnicas e equipamentos semelhantes. A série ilustrativa compara o grupo de 39 pacientes, operados pelo mesmo cirurgião e dentro de período restrito do serviço de neurocirurgia onde foi realizado o presente estudo. A análise, apesar de o número de casos não ter por objetivo nenhuma validação estatística do procedimento, visa ilustrar os possíveis benefícios clínicos da utilização da FS no transoperatório de meningiomas da base do crânio. Estudos futuros, com delineamentos apropriados, devem responder se o impacto é significativo em termos de grau de ressecção e preservação das funções, porém, a impressão clínica inicial foi a de que esse corante pode ser considerado uma ferramenta para o auxílio na remoção das lesões.

O uso da FS é extremamente simples. A substância é segura, tem baixo custo e está universalmente disponível. O método descrito neste estudo não requer a utilização de qualquer recurso adicional no microscópio cirúrgico. Na verdade, pode ser reproduzido em qualquer departamento, utilizando um microscópio cirúrgico de luz branca padrão.

Outra possível aplicação da FS nos tumores da base do crânio, a qual necessita de estudos adequados para sua avaliação, seria para auxiliar a diferenciação das estruturas neurovasculares durante a dissecação tumoral.

A preservação dos nervos cranianos é uma grande preocupação durante a dissecação dos tumores que invadem essas estruturas na base do crânio. A hipótese de que a utilização da FS associada à monitorização eletrofisiológica dos nervos cranianos possa elevar o grau da

preservação anatômica e funcional destes também será estudada em um trabalho subsequente, como indicado no item 8.3 desta discussão, para avaliar outra possível aplicação da FS na cirurgia dos tumores da base do crânio.

---

---

## **CONCLUSÕES**

---

## 9 CONCLUSÕES

O presente estudo permite as seguintes conclusões:

1. Os meningiomas da base do crânio captam fluoresceína sódica.
  2. A captação da fluoresceína sódica pelos meningiomas da base do crânio foi consistente e, através da análise digital fotográfica quantitativa, foi possível documentar uma diferença pré e pós-administração da substância, que apresentou significância estatística.
  3. A técnica fotográfica manual ou acoplada ao microscópio cirúrgico, assim como as características técnicas das câmeras utilizadas, podem apresentar diferenças de qualidade das imagens, porém, não modificam de forma significativa a capacidade de percepção do efeito da captação da fluoresceína sódica pelos meningiomas.
-

---

## **CONSIDERAÇÕES FINAIS**

---



## **10 CONSIDERAÇÕES FINAIS**

Em relação ao trabalho aqui apresentado, cabem alguns comentários com o objetivo de contextualizá-lo na Neurocirurgia atual. O presente estudo aborda a utilização pioneira de fluoresceína sódica para observar a captação do corante pelos meningeomas da base do crânio. Em estudo prévio, igualmente pioneiro, sobre a utilização de FS para o tratamento cirúrgico dos tumores da base do crânio, em um pequeno grupo de lesões, entre as quais os meningeomas estavam incluídos, já se observava o aspecto promissor dessa utilização, consistentemente confirmado no presente estudo.

Os meningeomas de base de crânio são patologias complexas que, apesar dos contínuos avanços de outras formas terapêuticas, entre elas, as modalidades de radiocirurgia, continuam sendo tratadas de forma mais adequada e efetiva através da cirurgia.

Nesse sentido, a importância deste estudo reside na tentativa de oferecer uma ferramenta simples, segura, de baixo custo, cujo método de utilização aqui apresentado não requer qualquer equipamento microscópico diferente do padrão habitual, estando, portanto, universalmente disponível à comunidade neurocirúrgica. O estudo dessa ferramenta visa contribuir para que, no tratamento cirúrgico, se obtenham resultados mais efetivos e com maior segurança para os pacientes.

As perspectivas de aprofundar-se o estudo em determinadas localizações mais difíceis para realização da ressecção microcirúrgica, tais como seio cavernoso, região petroclival e junção craniocervical, assim como as de pesquisar a utilização de filtros e iluminações especiais, são promissoras e estimulantes para o aprimoramento e desenvolvimento do método.

---

---

## **REFERÊNCIAS**

---

---

## 11 REFERÊNCIAS

1. Moore GE, Peyton WT, French LA, et al. The clinical use of fluorescein in neurosurgery. The localization of brain tumors. *J Neurosurg* 1948; 5: 392-8.
  2. Kuroiwa T, Kajimoto Y, Ohta T. Comparison between operative findings on malignant glioma by a fluorescein surgical microscopy and histological findings. *Neurol Res* 1999; 21:130-4.
  3. Kuroiwa T, Kajimoto Y, Ohta T, et al. Development of a fluorescein operative microscope for use during malignant glioma surgery: a technical note and preliminary report. *Surg Neurol* 1998; 50: 41-9.
  4. Shinoda J, Yano H, Yoshimura SI, et al. Fluorescence-guided resection of glioblastoma multiforme by using high-dose fluorescein sodium Technical note. *J Neurosurg* 2003; 99:597-603.
  5. Stummer W, Novotny A, Stepp H, et al. Fluorescence-guided resection of glioblastoma multiforme by using 5-aminolevulinic acid-induced porphyrins: a prospective study in 52 consecutive patients. *J Neurosurg* 2000; 93:1003-13.
  6. Takeda N, Tanaka R. Usefulness of intraoperative administration of fluorescein in patients with cerebral malignant gliomas. *Tohoku No-Shuyou Konwakai-shi* 1991; 25:96-106. (Jpn)
  7. Silva CE, da Silva JLB, da Silva VD. Use of sodium fluorescein in skull base tumors. *Surg Neurol Int.* 2010; 1:70.
  8. Central Brain Tumor Registry of the United States. CBTRUS statistical report: primary brain and central nervous system tumors diagnosed in eighteen states in 2002-2006. Disponível em: <http://www.cbtrus.org>. Acessado em: 4-8-2011.
  9. Donald PJ. History of Skull Base Surgery. *Skull Base Surgery* 1991; 1(1): 1-3.
  10. Rhoton AL. The cerebral veins. In: Rhoton AL, editor. *Cranial anatomy and surgical approaches*. Illinois: Lippincott-Raven; 2003. p. 187-234.
  11. Rhoton Jr. AL. *Cranial anatomy and surgical approaches*. Schaumburg, IL: Lippincott Williams and Wilkins; 2003.
  12. Al-Mefty O, Al-Mefty RO. Meningiomas: a personal perspective. In: DeMonte F, McDermott MW, Al-Mefty O, editors. *Al-Mefty's Meningiomas*. New York: Thieme; 2011. p. 3-12.
  13. Calvocoressi L, Claus EB. Epidemiology and natural history of meningiomas. In: Pamir MN, Black PM, Fahlbush R, editors. *Meningiomas: a comprehensive text*. Philadelphia: Saunders; 2010. p. 61-77.
-

14. Us O, Kaya D. Clinical presentation of meningiomas. In: Pamir MN, Black PM, Fahlbush R, editors. *Meningiomas: a comprehensive text*. Philadelphia: Saunders; 2010. p. 165-75.
  15. Bindal R, Goodman JM, Kawasaki A, Purvin V, Kusma B. The natural history of untreated skull base meningiomas. *Surg Neurol*. 2003; 59(2):87-92.
  16. Claus EB, Morrison AL. Epidemiology of meningiomas. In: DeMonte F, McDermott MW, Al-Mefty O, editors. *Al-Mefty's Meningiomas*. New York: Thieme; 2011. p. 35-9.
  17. De Jesús O, Sekhar LN, Parikh HN, Wright DC, Wagner DP. Long-term follow-up of patients with meningiomas involving the cavernous sinus: recurrence, progression, and quality of life. *Neurosurgery*. 1996; 39:915-9.
  18. DeMonte F, Smith HK, Al-Mefty O. Outcome of aggressive removal of cavernous sinus meningiomas. *J Neurosurg*. 1994; 81:245-51.
  19. Krisht AF, Barrow DL, Al-Mefty O, Dawson R, Shengelala G, Bonner G. Venous anatomy of the vein of Labbé complex. In: Hakuba A, editor. *Surgery of the intracranial venous system*. New York: Springer-Verlag; 1996. p. 36-42.
  20. Custer BS, Koepsell TD, Mueller BA. The association between breast carcinoma and meningiomas in women. *Cancer*. 2002; 94:1626-35.
  21. Neglia JP, Robison LL, Stovall MM, Liu Y, Packer RJ, Hammond S et al. New primary neoplasms of the central nervous system in survivors of childhood cancer: a report from the Childhood Cancer Survivor Study. *J Natl Cancer Inst*. 2006; 98(21):1528-37.
  22. Harrison MJ, Wolfe DE, Lau TS, Mitnick RJ, Sachdev VP. Radiation-induced meningiomas: experience at Mont Sinai Hospital and review of the literature. *J Neurosurg*. 1991; 75(4):564-74.
  23. Liu JK, Niazi Z, Couldwell WT. Reconstruction of the skull base after tumor resection: an overview of methods. *Neurosurg Focus*. 2002; 12(5):1-5.
  24. Ammirati M, Samii M. Presigmoid sinus approach to petroclival meningiomas. *Skull Base Surg*. 1992; 2(3):124-8.
  25. Kuratsu J, Kochi M, Ushio Y. Incidence and clinical features of asymptomatic meningiomas. *J Neurosurg*. 2000; 92:766-70.
  26. Lee JY, Niranjan A, McInerney J, Kondziolka D, Flickinger JC, Lunsford LD. Stereotactic radiosurgery providing long-term tumor control of cavernous sinus meningiomas. *J Neurosurg*. 2002; 97(1):65-72.
  27. O'Sullivan MG, van Loveren HR, Ten JM Jr. The surgical resectability of meningiomas of the cavernous sinus. *Neurosurgery*. 1997; 40(2):238-47.
  28. Silva CE, Freitas PEP, Romero ADCB, Pereyra TM, Fonseca VF, Martins WA et al. Orbital meningiomas. *J Bras Neurocir*. 2010; 21(1):31-8.
-

29. Silva CE, Peron CS, Nesi A, Nunes CA, Santos SC, Silveira LC. Importance of the temporal venous drainage to the petrosal approaches of the skull base. *J Bras Neurocir.* 2009; 20:27-32.
  30. Al-Mefty O. Meningiomas of the anterior cranial base. In: Al-Mefty O, editor. *Operative Atlas of Meningiomas.* Philadelphia: Lippincott-Raven; 1998. p. 1-66.
  31. von Baeyer A. Uber ein neue Klasse von Farbstoffen. *Ber Deut Chem Ges.* 1871;4:555. (Germ)
  32. Antunes ACM, Torres RV. Meningioma intracraniano - evolução histórica sobre seu conhecimento. In: Aguiar PHP, Ramina R, Veiga JCE, Tella OJr, editors. *Meningiomas - Diagnóstico e Tratamento Clínico e Cirúrgico - Aspectos Atuais.* Rio de Janeiro: Livraria e Editora Revinter Ltda; 2006. p. 1-10.
  33. Bigelow DC, Hoffer ME, Schlakman B, Hurst RW, Smith PG. Angiographic assessment of the transverse sinus and vein of Labbè to avoid complications in skull base surgery. *Skull Base Surg.* 1993; 3(4):217-22.
  34. Cusimano MD, Sekhar LN, Sen CN, Pomonis S, Wright DC, Biglan AW et al. The results of surgery for benign tumors of the cavernous sinus. *Neurosurgery.* 1995; 37:1-10.
  35. Dare AO, Balos LL, Grand W. Olfaction preservation in anterior cranial base approaches: an anatomic study. *Neurosurgery.* 2001; 48:1142-6.
  36. Al-Mefty O. Supraorbital-pterional approach to skull base lesions. *Neurosurgery.* 1987; 21:474-7.
  37. Al-Mefty O. The zygomatic approach to meningiomas of the upper clivus and Meckel's cave. In: Al-Mefty O, editor. *Operative Atlas of Meningiomas.* Philadelphia: Lippincott-Raven; 1998. p. 191-206.
  38. Okuda T, Kataoka K, Taneda M. Metastatic brain tumor surgery using fluorescein sodium: technical note. *Minim Invasive Neurosurg* 2007; 50(6): 382-4.
  39. Al-Mefty O, Anand VR. Zygomatic approach to skull-base lesions. *J Neurosurg.* 1990; 73:668-73.
  40. Al-Mefty O, DeMonte F, Reichman OH, Smith RR. Surgery of benign tumors of the cavernous sinus: a routine operation with reasonable morbidity. *June; Germany, Hannover; 1992.*
  41. Al-Mefty O, Fox JL, Smith RR. Petrosal approach for petroclival meningiomas. *Neurosurgery.* 1988; 22(3):510-7.
  42. Derome PJ. The transbasal approach to tumors invading the base of the skull. In: Schmidek HH, Sweet WH, editors. *Operative Neurosurgical Techniques. Indications, Methods, and Results.* Boston: Grune & Stratton; 1982. p. 357-79.
  43. Di Chiro G. Angiographic patterns of cerebral convexity veins and superficial dural sinuses. *Am J Roentgenol.* 1962; 87:308-21.
-

44. Erkmen K, Pravdenkova S, Al-Mefty O. Surgical management of petroclival meningiomas: factors determining the choice of approach. *Neurosurg Focus*. 2005; 19(2):1-12.
  45. Feiz-Erfan I, Han PP, Spetzler RF, Horn EM, Klopfenstein JD, Porter RW et al. The radical transbasal approach for resection of anterior and midline skull base lesions. *J Neurosurg*. 2005; 103:485-90.
  46. Fliss DM, Gil Z, Spektor S, Leider-Trejo L, Abergel A, Khafif A et al. Skull base reconstruction after anterior subcranial tumor resection. *Neurosurg Focus*. 2002; 12(5):1-7.
  47. Guinto G, Abello J, Molina A, Gallegos F, Oviedo A, Nettel B et al. Zygomatic-transmandibular approach for giant tumors of the infratemporal fossa and parapharyngeal space. *Neurosurgery*. 1999; 45:1385-98.
  48. Harris FS, Rhoton AL. Anatomy of the cavernous sinus. A microsurgical study. *J Neurosurg*. 1976; 45:169-80.
  49. Hwang SK, Gwak HS, Paek SH, Kim DG, Jung HW. Guidelines for the ligation of the sigmoid or transverse sinus during large petroclival meningioma surgery. *Skull Base Surg*. 2004; 14(1):21-8.
  50. Kabuto M, Kubota T, Kobayashi H, et al. Experimental and clinical study of detection of glioma at surgery using fluorescent imaging by a surgical microscope after fluorescein administration. *Neurol Res* 1997; 19:9-16.
  51. Knosp E, Perneczky A, Koos WT, Fries G, Matula C. Meningiomas of the space of the cavernous sinus. *Neurosurgery*. 1996; 38(3):434-44.
  52. Lahkola AA, Tokola KK, Auvinen AA. Meta-analysis of mobile phone use and intracranial tumors. *Scand J Work Environ Health*. 2006; 32(3):171-7.
  53. Linus EE, Raine TT, Alonso AA, Michaud DD. Atopy and risk of brain tumors: a meta-analysis. *J Natl Cancer Inst*. 2007; 99(20):1544-50.
  54. Ojeman RG. Olfactory groove meningiomas. In: Al-Mefty O, editor. *Meningiomas*. New York: Raven Press; 1991. p. 383-94.
  55. Ragel BT, Jensei RL. Molecular biology of meningiomas: tumorigenesis and growth. In: DeMonte F, McDermott MW, Al-Mefty O, editors. *Al-Mefty's Meningiomas*. New York: Thieme; 2011. p. 51-9.
  56. Rao G, Klimo P Jr, Jensen RL, Macdonald JD, Couldwell WT. Surgical strategies for recurrent craniofacial meningiomas. *Neurosurgery*. 2006; 58(5):874-80.
  57. Sakata K, Al-Mefty O, Yamamoto I. Venous consideration in petrosal approach: microsurgical anatomy of the temporal bridging vein. *Neurosurgery*. 2000; 47:153-61.
  58. Samii M, Carvalho GA, Tatagiba M, Matthies C. Surgical management of meningiomas originating in Meckel's cave. *Neurosurgery*. 1997; 41:767-75.
-

- 
59. Sekhar LN, Burgess J, Akin O. Anatomical study of the cavernous sinus emphasizing operative approaches and related vascular and neural reconstruction. *Neurosurgery*. 1987; 21:806-16.
  60. Sekhar LN, Salas EL. The subtemporal transzygomatic approach and the subtemporal infratemporal approach. In: Sekhar LN, Oliveira E, editors. *Cranial Microsurgery Approaches and Techniques*. New York: Thieme; 1999. p. 413- 31.
  61. Sekhar LN, Schramm VL Jr, Jones NF. Subtemporal-preauricular infratemporal fossa approach to large lateral and posterior cranial base neoplasms. *J Neurosurg*. 1987; 67:488-99.
  62. Sekhar LN, Sen CN, Jho HD, Janecka IP. Surgical treatment of intracavernous neoplasms: a four-year experience. *Neurosurgery*. 1989; 24:18-30.
  63. Al-Mefty O, Smith RR. Tuberculum sellae meningiomas. In: Al-Mefty O, editor. *Meningiomas*. New York: Raven Press; 1991. p. 395-412.
  64. Silva CE. Tratamento cirúrgico dos meningeomas da goteira olfatória. *J Bras Neurocir*. 2006; 17(1):25-30.
  65. Silva CE, Mendonça R, Soares VB, Peron C. Abordagem transbasal para o manejo de afecções da base do crânio e craniofaciais. *J Bras Neurocir*. 2007; 18(3):50-5.
  66. Yasargil MG, Mortara RW, Curcic M. Meningiomas of the basal posterior cranial fossa. *Adv Tech Stand Neurosurg*. 1980; 7:1-115.
  67. Yasargil MG. In: Yasargil MG, editor. *Microneurosurgery*, Vol 1. New York: Thieme;
  68. Silva CE, Freitas PEP. Abordagem subtemporal transzigomática: uma alternativa para o manejo das lesões combinadas das fossas temporal e infratemporal - relato de caso. *J Bras Neurocir*. 2003; 14(2):66-9.
  69. Altman Douglas: *Practical statistics for medical research*. Chapman and Hall/CRC, 1990.
-

---

## **ANEXOS**

---



## ANEXO I - TERMO DE CONSENTIMENTO LIVRE E ESCLARECIDO DO ESTUDO

**TERMO DE CONSENTIMENTO LIVRE E ESCLARECIDO****USO DE FLUORESCÉINA SÓDICA EM MENINGEOMAS DA BASE DO CRÂNIO**

Vimos por meio deste documento, **convidá-lo(a) a participar do estudo intitulado USO DE FLUORESCÉINA SÓDICA EM MENINGEOMAS DA BASE DO CRÂNIO**. O seu diagnóstico de um tumor localizado na base do crânio, necessita um tratamento cirúrgico. O local onde o tumor se encontra apresenta dificuldade de acesso, o que requer o uso de técnica e materiais específicos para a remoção da lesão, conforme informado previamente e autorizado pelo Sr.(a) no *Consentimento Informado para Neurocirurgia*. O **objetivo** do uso da **fluoresceína sódica** é promover o contraste do tumor, facilitando a sua visualização pelo cirurgião durante a sua cirurgia.

A **fluoresceína sódica** será administrada durante a sua cirurgia, com o Sr.(a) anestesiado(a), em uma veia periférica, isto é, localizada em um dos seus braços ou pernas, que já estará sendo utilizada para a realização de sua anestesia e outras medicações de rotina destas cirurgias. Não será acrescentado nenhum tipo de punção ou cateter adicional no seu pós-operatório.

A **fluoresceína sódica** é um corante amarelo, que promoverá coloração de sua pele, olhos e urina por aproximadamente 48 horas (2 dias), no período pós-operatório, sendo eliminada naturalmente de seu organismo após este período. Não são esperadas outras reações diferentes ou riscos para sua saúde. É importante que o (a) Sr. (a) entenda que o único risco que **todas** as medicações e substâncias apresentam, ao serem administradas nas pessoas, são reações alérgicas, que, se ocorrerem no caso da **utilização da fluoresceína sódica**, serão tratadas prontamente pela equipe médica. Estas reações são **raras** no caso da **fluoresceína sódica**, conforme os dados relatados na literatura médica e esta substância tem sido utilizada há muitos anos na medicina, especialmente em oftalmologia, além da neurocirurgia.

Os benefícios podem incluir: 1) melhora da visualização do tumor para facilitar a cirurgia; 2) melhor preservação das veias, artérias e nervos que não fazem parte do tumor e que são importantes para suas funções neurológicas.

O Sr.(a) ou o responsável pelo seu tratamento, tem o direito de realizar qualquer pergunta sobre o procedimento, com garantia de resposta a todos os questionamentos (perguntas).

O Sr.(a) tem o direito de abandonar a pesquisa sem qualquer prejuízo ou mudança para o seu tratamento.

-----  
Rúbrica do pesquisador

-----  
Rúbrica do paciente

O Sr.(a) tem a garantia de total preservação da sua privacidade, não sendo divulgada de nenhuma forma a sua identificação pessoal, no presente estudo.

Eu,

(paciente ou responsável), fui informado dos

objetivos da pesquisa acima de maneira clara e detalhada. Recebi informação a respeito do tratamento recebido e esclareci minhas dúvidas. Sei que em qualquer momento poderei solicitar novas informações e modificar minha decisão se assim desejar. O Dr. **Carlos Eduardo da Silva**, certificou-me de que todos os dados desta pesquisa serão confidenciais, bem como o tratamento não será modificado em razão desta pesquisa e terei a liberdade de retirar meu consentimento de participação na pesquisa, face a estas informações.

Fui informado que caso existirem danos à minha saúde, causados diretamente pela pesquisa, terei o direito a tratamento médico e indenização conforme estabelece a lei. Também sei que caso existam gastos adicionais, estes serão absorvidos pelo orçamento da pesquisa.

Caso tiver novas perguntas sobre este estudo, posso chamar o **Dr. Jefferson Braga da Silva**, no telefone **51 99820876**, ou o **Dr. Carlos Eduardo da Silva**, fone **98261866**. Para qualquer pergunta sobre meus direitos como participante deste estudo posso contatar o **Comitê de Ética em Pesquisa**, fone **33203345**.

-----  
**Assinatura do paciente**

-----  
**Nome**

-----  
**Data**

-----  
**Assinatura do pesquisador**

-----  
**Nome**

-----  
**Data**

Este formulário foi lido para \_\_\_\_\_ em \_\_/\_\_/\_\_ pelo Dr. Carlos Eduardo da Silva, enquanto eu estava presente.

-----  
**Assinatura da testemunha**

-----  
**Nome**

-----  
**Data**

---

ANEXO II - CARTA DE APROVAÇÃO DO COMITÊ DE ÉTICA EM PESQUISA DA  
PUCRS

Pontifícia Universidade Católica do Rio Grande do Sul  
PRÓ-REITORIA DE PESQUISA E PÓS-GRADUAÇÃO  
COMITÊ DE ÉTICA EM PESQUISA

OF. CEP- 156/12

Porto Alegre, 27 de janeiro de 2012.

Senhor Pesquisador,

O Comitê de Ética em Pesquisa da PUCRS apreciou e aprovou seu protocolo de pesquisa registro CEP 11/05729 intitulado **"Uso de Fluoresceína Sódica em Meningiomas da base do Crânio"**.

Salientamos que seu estudo pode ser iniciado a partir desta data.

Os relatórios parciais e final deverão ser encaminhados a este CEP.

Atenciosamente,

Prof. Dr. Rodolfo Herberto Schneider  
Coordenador do CEP-PUCRS

Ilmo. Sr.  
Prof. Jefferson Luis Braga da Silva  
HSL  
Nesta Universidade

PUCRS

Campus Central  
Av. Ipiranga, 6690 – 3º andar – CEP: 90610-000  
Sala 314 – Fone Fax: (51) 3320-3345  
E-mail: [cep@pucrs.br](mailto:cep@pucrs.br)  
[www.pucrs.br/prppg/cep](http://www.pucrs.br/prppg/cep)

---

ANEXO III - BASE DE DADOS DO PUBMED - ARTIGO PUBLICADO NO PERIÓDICO  
SURGICAL NEUROLOGY INTERNATIONAL

NCBI Resources  How To

PubMed.gov  
US National Library of Medicine  
National Institutes of Health

PubMed

[Display Settings:](#)  Abstract

[Send to:](#)

[Surg Neurol Int.](#) 2010 Oct 30;1:70. doi: 10.4103/2152-7806.72247.

**Use of sodium fluorescein in skull base tumors.**

da Silva CE, da Silva JL, da Silva VD.

Department of Neurosurgery and Skull Base Surgery, Hospital Ernesto Dornelles, Porto Alegre/RS, Brazil.

**Abstract**

**OBJECTIVE:** The authors present this study using sodium fluorescein (SF) to enhance skull base tumors by performing a quantitative digital analysis of tumor enhancement. The purpose of this study is to observe the grade of SF enhancement by the tumors.

**METHODS:** A prospective experiment within-subjects study design was performed which included six patients with skull base lesions. Digital pictures were taken before and after the SF systemic injection, using the same light source of the microsurgical field. The pictures were analyzed by computer software which calculated the wavelength (WL) of the SF pre- and post-injection.

**RESULTS:** THE GROUP OF TUMORS WAS AS FOLLOWS: one vestibular schwannoma, three meningiomas, one craniopharyngioma and one pituitary adenoma. The SF enhancement in all tumors was strongly positive. The digital analysis of the pictures, considering the SF WL pre- and post-injection, presented  $P = 0.028$  (Wilcoxon T test).

**CONCLUSIONS:** The enhancement of the tumors by SF was consistent and evident. The introductory results suggest the possibility of using SF as an adjuvant tool for the skull base surgery. Further studies should test the clinical application of the SF in skull base tumors.

---

## ANEXO IV - ARTIGO PUBLICADO NO PERIÓDICO SURGICAL NEUROLOGY INTERNATIONAL

## Surgical Neurology International

OPEN ACCESS

Editor-in-Chief:

James I. Ausman, MD, PhD  
University of California, Los Angeles, CA, USAFor entire Editorial Board visit:  
<http://www.surgicalneurologyint.com>

Technical Note

## Use of sodium fluorescein in skull base tumors

Carlos Eduardo da Silva, Jefferson Luis Braga da Silva<sup>1</sup>, Vinicius Duval da Silva<sup>2</sup>Department of Neurosurgery and Skull Base Surgery, Hospital Ernesto Dornelles, Porto Alegre/RS, <sup>1</sup>Service of Hand Surgery and Reconstructive Microsurgery, Hospital São Lucas, <sup>2</sup>Department of Pathology and Radiation, FAMED, Pontifical Catholic University of Rio Grande do Sul, Porto Alegre/RS, BrazilE-mail: \*Carlos Eduardo da Silva - dasilvacebr@yahoo.com.br; Jefferson Luis Braga da Silva - jeffmao@terra.com.br; Vinicius Duval da Silva - vinids@puccrs.br  
\*Corresponding author

Received: 20 August 10

Accepted: 30 September 10

Published: ???

DOI: \*\*\*\*

Surg Neurol Int 2010, 1:??

This article is available from: <http://www.surgicalneurologyint.com/content/1/1/??>

Copyright: © 2010 da Silva CE. This is an open-access article distributed under the terms of the Creative Commons Attribution License, which permits unrestricted use, distribution, and reproduction in any medium, provided the original author and source are credited.

## This article may be cited as:

da Silva CE, da Silva JLB, da Silva VD. Use of sodium fluorescein in skull base tumors. *Surg Neurol Int* 2010;1:??Available FREE in open access from: [http://www.surgicalneurologyint.com/text.asp?2010/1/1/??/\\*\\*\\*\\*](http://www.surgicalneurologyint.com/text.asp?2010/1/1/??/****)

## Abstract

**Objective:** The authors present this study using sodium fluorescein (SF) to enhance skull base tumors by performing a quantitative digital analysis of tumor enhancement. The purpose of this study is to observe the grade of SF enhancement by the tumors.

**Methods:** A prospective experiment within-subjects study design was performed which included six patients with skull base lesions. Digital pictures were taken before and after the SF systemic injection, using the same light source of the microsurgical field. The pictures were analyzed by computer software which calculated the wavelength (WL) of the SF pre- and post-injection.

**Results:** The group of tumors was as follows: one vestibular schwannoma, three meningiomas, one craniopharyngioma and one pituitary adenoma. The SF enhancement in all tumors was strongly positive. The digital analysis of the pictures, considering the SF WL pre- and post-injection, presented  $P = 0.028$  (Wilcoxon  $T$  test).

**Conclusions:** The enhancement of the tumors by SF was consistent and evident. The introductory results suggest the possibility of using SF as an adjuvant tool for the skull base surgery. Further studies should test the clinical application of the SF in skull base tumors.

**Key Words:** Cranial base tumors, fluorescence-guided surgery, sodium fluorescein

## INTRODUCTION

The skull base tumors are neurosurgical challenges due to neurovascular structures involved in the treatment of these lesions. Numerous surgical techniques and equipments have been developed to access the deep anatomical sites in order to improve the outcomes of such complex lesions.

Sodium fluorescein (SF) was first used for the identification of different types of brain tumors in 1948.<sup>[20]</sup> Since then, the use of SF and others fluorescent markers has been described in the literature especially dealing with glioblastoma multiform resection.<sup>[16,18,19,32,35,37]</sup>

Nevertheless, SF was not portrayed as an adjuvant for the surgical resection of skull base lesions.

The authors present this introductory experiment within-subjects study using SF in skull base tumors, by performing a quantitative digital analysis of the tumor enhancement by the substance. The application intends to observe the initial results of the skull base tumor enhancement by the SF.

## METHODS

A prospective experiment within-subjects study design was performed, which included six patients with skull

*Surgical Neurology International* 2010, 1:??

base lesions, who were operated between December 2008 and February 2009. The inclusion criteria were patients presenting with tumors located in the anterior, medial or posterior cranial base. The patients were informed about the transoperative experimental use of SF and written consent was obtained before the procedure.

The initial dissections were performed, and after the exposure of the tumors and their relative positioning within cranial nerves and vascular structures, a digital photo was first manually obtained using the optical lens of a microscope. The digital camera used was SONY, model DSC-W90, 8.1 megapixels, with macroactivation on and internal flash off. The light source of the pictures was the same as the microsurgical field, capturing images visualized by the surgeon at the microscope without any special filters.

A dose of 1 g of the SF 20% was injected into a peripheral vein. The second picture was taken 10 minutes after the SF injection, using the same technique described previously.

The pictures were saved in JPEG format with minimal compression and divided into two groups composed of SF pre- and post-injection images. The images were analyzed by the IMAGE PRO PLUS 4.5.1 program (Media Cybernetics, Silver Spring, MD, USA). First, the SF post-injection image was submitted for program analysis. The area of interest was defined using a rectangular frame with the tumor in central position and the surrounding neurovascular structures. Manual selection of colors was performed using level 5 of sensitivity (maximum level, range 1–5). Red color was defined to highlight the wavelength (WL) of the SF in the picture. After the area of enhancement by the SF was defined by the program, it was saved and the program calculated the total area of the picture presenting the SF WL. The absolute value obtained by such statistical analysis of the program was saved in an Excel (Microsoft, Redmond, WA, USA) spreadsheet. The SF pre-injection image of the same case was later analyzed. The same rectangular frame was applied around the tumor and neurovascular structures without SF. The specific SF WL of the post-injection picture recorded by the program was applied in the same selected area of the pre-injection picture, and the program calculated the area presenting the SF WL. The data were saved for statistical analysis in the Excel database.<sup>[12,25]</sup>

The nonparametrical Wilcoxon test was used for the statistical analysis comparing the values obtained in the two groups composed of the SF WL pre and post-injection pictures.

## RESULTS

The group of six tumors was as follows: one vestibular

schwannoma, three meningiomas, one craniopharyngioma and one pituitary adenoma. The meningiomas were located in the sphenoid wing, petroclival and clinoidal regions.

Table 1 presents the values of the area measured by the IMAGE PRO PLUS program, with the corresponding WL of the SF. The wide range of the simple arithmetical sum of the area of the SF WL probably occurred as a result of the variability of the light during the manual pictures at the ocular lens of the microscope. Such methodological aspect was sustained because the authors would like to capture the image in a real fashion, in order to reproduce the variability of illumination observed during the surgeries. Figures 1 and 2 illustrate the grade of SF enhancement observed at the surgical microscope.

In spite of a few cases, the difference between the groups pre- and post-injection of SF measured by the area with the WL of the SF in the pictures was statistically significant. The Wilcoxon *T* test gave  $P = 0.028$ .

Graph 1 presents the impact of the caption of the SF by the tumors measuring the SF WL pre- and post-injection.

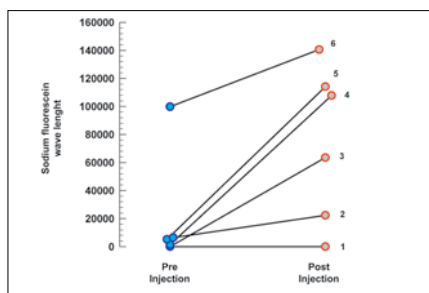
## DISCUSSION

The impact of the SF in the brain tumor identification was first investigated by Moore *et al.*<sup>[20]</sup> The SF is used for ophthalmoscopic examinations and several authors

**Table 1: Area of SF WL measured by digital program**

Tumor	SF WL area pre-I	SF WL area post-I
Craniopharyngioma	14.82	63,580.00
Vestibular Schwann	1487.00	107,874.00
Pituitary adenoma	99,865.00	140,639.00
SW meningioma	6,496.00	22,373.00
Clinoid meningioma	5,243.00	114,175.00
PC meningioma	0.37	21.60

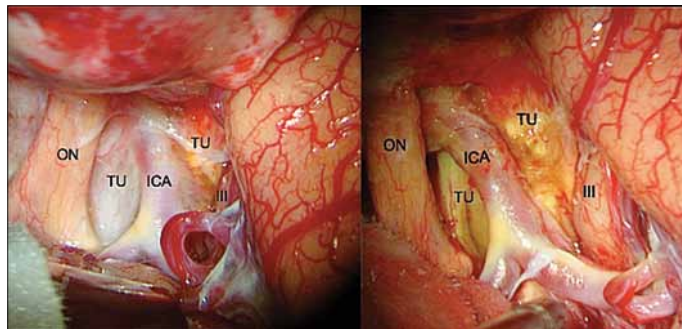
$P = 0.028$ ; SF: sodium fluorescein; WL: wavelength; pre-I: pre-injection; post-I: post-injection; SW: sphenoid wing; PC: petroclival; Schwann: schwannoma



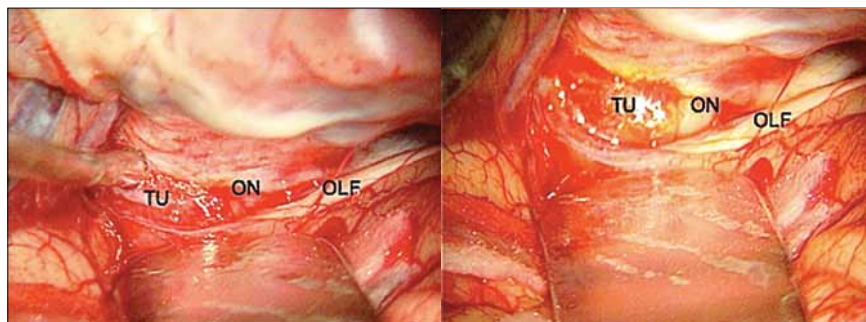
**Graph 1: Sodium fluorescein wave length**

*Surgical Neurology International* 2010, 1:??

<http://www.surgicalneurologyint.com/content/1/1/??>



**Figure 1: Craniopharyngioma – Intraoperative microsurgical view of the right optic nerve, internal carotid artery and their relation to the tumor. Left: pre SF injection; right: post SF injection (ON: optic nerve; ICA: internal carotid artery; TU: tumor; III: third nerve)**



**Figure 2: Clinoid meningioma – Intraoperative photograph of the left optic nerve, olfactory nerve and their relation to the anterior clinoid meningioma. Left: pre SF injection; right: post SF injection (ON: optic nerve; TU: tumor; OLF: olfactory nerve)**

tested the applicability of the SF during the surgical removal of glioblastoma multiforme.<sup>[16,18,19,32,35]</sup> Other fluorescence markers have been used as important tools for improvement of glioma resections.<sup>[35]</sup>

Skull base tumors involve critical neural and vascular structures in most occasions. The surgical technique advances in cranial base surgery promote a progressive improvement of resections and prognosis of such cases.<sup>[1-4,9-11,17,21,27,33,38-40]</sup> The concern about the morbidity related to dissections around the cranial nerves and arterial and venous vessels is constant during the approaches.<sup>[5,8,22,26,34]</sup> Many technological advances have been applied to improve the structure preservation, such as neuronavigational systems, intraoperative neurophysiological monitoring and neurofunctional imaging, but the effective maintenance of vascular and cranial nerve functions is defined by the possibilities of their anatomical identification during the

microsurgical procedures.<sup>[14,15,17,23,24,28-31]</sup> Radiosurgery is a modality of treatment of skull base tumors, which avoids the direct approach to vessels and nervous structures.<sup>[6,7,13,36]</sup>

The application of SF during cranial base surgical approaches was an extension of the previous uses of such substance. The grade of the skull base tumor enhancement by the SF was strongly positive. Even with the standard white-light microscope illumination, the enhancement of the tumors was evidenced by the yellow pigmentation after injection of the SF [Figures 1 and 2].

The purpose of the study was to test the hypothesis of skull base tumor enhancement by SF at the operative field. The inclusion of four histological different tumors was carried out to develop the possible application in forthcoming studies, considering this first description. Nevertheless, the enhancement differences among different histological subtypes and the clinical impact of the SF application in the skull base lesions should be

*Surgical Neurology International* 2010, 1:??

evaluated with other specific design studies.

In the present series, the use of the 1 g of SF 20% was the same as that of the original description by Moore *et al.*<sup>[20]</sup> The authors used such a dose due to the fact that in the former study they used the SF in different histological subtypes beyond gliomas. In gliomas series, the usual dose is 20 mg/kg.

Moore *et al.* described that the maximum tissue fluorescence occurred in about 2 hours after injection of the SF and the effect persisted for at least 5 hours.<sup>[20]</sup> In the skull base lesions presented, the dye was evident after 10 minutes of SF injection and persisted during tumor dissection for several hours, which is consistent with the initial observation of fluorescence in tumors located at different sites.

The dissections were performed during the time between pre- and post-injection pictures, in order to avoid prolonging surgical time. This explains some differences observed in the pictures of Figure 1.

SF staining during glioma surgery is probably related to blood brain barrier (BBB) disruption. It is discussed that BBB disruption plays the principal role for the gadolinium enhancement of the tumors on magnetic resonance imaging (MRI).<sup>[32]</sup> Tumors included in this preliminary study present marked enhancement by gadolinium on MRI and, such an aspect could be an explanation for the strong SF capture by the tumors. However, SF is a high molecular substance and in tumors with intact BBB, the dye could remain intravascular and affect tumor enhancement.

The evidence of SF in the surgical cavity helped the radical removal of gliomas since the first description.<sup>[20]</sup> The contemporary studies also reveal superior total resection results based on the same aspect.<sup>[32,35]</sup> These previous evidences point to one possible application of the SF in the cranial base neoplasms, which is the identification of some residual tumors after initial resection. In the clinoidal meningioma illustrated, Figure 2b shows that SF seems to enhance the dura around the tumor. Such data could represent dural extension of the tumor.

The use of SF is very simple. The substance presents a low cost, safe, and universally available option. The method described does not require any special microscope. In fact, it can be reproduced in any department, using a standard white-light microscope.

## CONCLUSIONS

The enhancement of the tumors by the SF in the series was consistent. The highly positive effect observed in the present study allows to question about the possibility of future application of SF as an adjuvant tool for skull base surgery.

<http://www.surgicalneurologyint.com/content/1/1/??>

## REFERENCES

- Al-Mefy O. Supraorbital-pterional approach to skull base lesions. *Neurosurgery* 1987;21:474-7.
- Al-Mefy O. Clinoidal meningiomas. *J Neurosurg* 1990;58:840-9.
- Al-Mefy O, Smith R. Surgery of tumors invading the cavernous sinus. *Surg Neurol* 1988;30:370-81.
- Al-Mefy O, Fox JL. Petrosal approach for petroclival meningiomas. *Neurosurgery* 1988;22:510-7.
- Bonnal J, Thibaut A, Brotchi J, Born J. Invading meningiomas of the sphenoid ridge. *J Neurosurg* 1980;53:587-99.
- Chang SD, Adler JR Jr. Treatment of cranial base meningiomas with linear accelerator radiosurgery. *Neurosurgery* 1997;41:1019-27.
- Couldwell WT, Kan R, Liu JK, Apfelbaum RI. Decompression of cavernous sinus meningioma for preservation and improvement of cranial nerve function. Technical note. *J Neurosurg* 2006;105:148-52.
- Couldwell WT, Cole CD, Al-Mefy O. Patterns of skull base meningioma progression after failed radiosurgery. *J Neurosurg* 2007;106:30-5.
- Cusimano MD, Sekhar LN, Sen CN, Pomonis S, Wright DC, Biglan AV, *et al.* The results of surgery for benign tumors of the cavernous sinus. *Neurosurgery* 1995;37:1-10.
- de Jesus O, Sekhar LN, Parikh HK, Wright DC, Wagner DP. Long-term follow-up of patients with meningiomas involving the cavernous sinus: Recurrence, progression, and quality of life. *Neurosurgery* 1996;39:915-20.
- de Monte F, Smith HK, Al-Mefy O. Outcome of aggressive removal of cavernous sinus meningiomas. *J Neurosurg* 1994;81:245-51.
- Doncatto LF, da Silva JB, da Silva VD, Martins PD. Cutaneous viability in a rat pedicled TRAM flap model. *Plast Reconstr Surg* 2007;119:1425-30.
- Duma CM, Lunsford LD, Kondziolka D, Harsh GR 4th, Flickinger JC. Stereotactic radiosurgery of cavernous sinus meningiomas as an addition or alternative to microsurgery. *Neurosurgery* 1993;32:699-705.
- Harris FS, Rhoton AL. Anatomy of the cavernous sinus. A microsurgical study. *J Neurosurg* 1976;45:169-80.
- Heth JA, Al-Mefy O. Cavernous sinus meningiomas. *Neurosurg Focus* 2003;14:e3.
- Kabuto M, Kubota T, Kobayashi H, Nakagawa T, Ishii H, Takeuchi H, *et al.* Experimental and clinical study of detection of glioma at surgery using fluorescent imaging by a surgical microscope after fluorescein administration. *Neurol Res* 1997;19:9-16.
- Knosp E, Perneczky A, Koos WT, Fries D, Matula C. Meningiomas of the space of the cavernous sinus. *Neurosurgery* 1996;38:434-44.
- Kuroiwa T, Kajimoto Y, Ohta T. Comparison between operative findings on malignant glioma by a fluorescein surgical microscopy and histological findings. *Neurol Res* 1999;21:130-4.
- Kuroiwa T, Kajimoto Y, Ohta T. Development of a fluorescein operative microscope for use during malignant glioma surgery: A technical note and preliminary report. *Surg Neurol* 1998;50:41-9.
- Moore GE, Peyton WT, French LA, Walker WW. The clinical use of fluorescein in neurosurgery: The localization of brain tumors. *J Neurosurg* 1948;5:392-8.
- Olivero WC, Lister JR, Elwood PW. The natural history and growth rate of asymptomatic meningiomas: A review of 60 patients. *J Neurosurg* 1995;83:222-4.
- O'Sullivan MG, van Loveren HR, Tew JM Jr. The surgical resectability of meningiomas of the cavernous sinus. *Neurosurgery* 1997;40:238-47.
- Parkinson D. A surgical approach to the cavernous portion of the carotid artery: Anatomical studies and case report. *J Neurosurg* 1965;23:474-83.
- Rhoton AL Jr, Inoue T. Microsurgical approaches to the cavernous sinus. *Clin Neurosurg* 1989;37:391-439.
- Rodriguez AL, Stefani FS, de Oliveira Praes CE, Piaciski A, Oliveira MP, Martins P, *et al.* Effects of ultraviolet radiation on human cutaneous nerve fibres. *Cell Prolif* 2009;42:562-7.
- Sakatta K, Al-Mefy O, Yamamoto I. Venous consideration in petrosal approach: Microsurgical anatomy of the temporal bridging vein. *Neurosurgery* 2000;47:153-61.
- Samii M, Ammirati M. Cerebellopontine angle meningiomas. In: Al-Mefy O, editor. *Meningiomas*. 1<sup>st</sup> ed. New York: Raven Press; 1991. p. 503-15.
- ???. In: Samii M, Draf W, editors. *Surgery of the Skull Base: An Interdisciplinary Approach*. 1<sup>st</sup> ed. Berlin: Springer; 1989. p. 386-99.



*Surgical Neurology International* 2010, 1:??

29. Samii M, Carvalho GA, Tatagiba M, Matthies C. Surgical management of meningiomas originating in Meckel's cave. *Neurosurgery* 1997;41:767-75.
30. Sekhar LN, Burgess J, Akin O. Anatomical study of the cavernous sinus emphasizing operative approaches and related vascular and neural reconstruction. *Neurosurgery* 1987;21:806-16.
31. Sekhar LN, Schramm VL Jr, Jones NF. Subtemporal-preauricular infratemporal fossa approach to large lateral and posterior cranial base neoplasms. *J Neurosurg* 1987;67:488-99.
32. Shinoda J, Yano H, Yoshimura SI, Okumura A, Kaku Y, Iwama T, et al. Fluorescence-guided resection of glioblastoma multiforme by using high-dose fluorescein sodium Technical note. *J Neurosurg* 2003;99:597-603.
33. Silva CE, Peron CS, Nesi A, Nunes CA, Santos SC, Silveira LC. Importance of the temporal venous drainage to the petrosal approaches of the skull base. *J Bras Neurocir* 2009;20:27-32.
34. Simpson D. The recurrence of intracranial meningiomas after surgical treatment. *J Neurol Neurosurg Psychiatry* 1957;20:22-39.
35. Stummer W, Novotny A, Stepp H, Goetz C, Bise K, Heulen HJ. Fluorescence-guided resection of glioblastoma multiforme by using 5-aminolevulinic acid-induced porphyrins: A prospective study in 52 consecutive patients. *J Neurosurg* 2000;93:1003-13.
36. Subach BR, Lunsford LD, Kondziolka D, Maitz AH, Flickinger JC. Management of petroclival meningiomas by stereotactic radiosurgery. *Neurosurgery* 1998;42:437-45.
37. Takeda N, Tanaka R. Usefulness of intraoperative administration of fluorescein in patients with cerebral malignant gliomas. *Tohoku No-Shuyou Konwakai-shi* 1991;25:96-106.
38. van Havenbergh T, Carvalho G, Tatagiba M, Plets C, Samii M. Natural history of petroclival meningiomas. *Neurosurgery* 2003;52:55-64.
39. Wu ZB, Yu CJ, Guan SS. Posterior petrous meningiomas: 82 cases. *J Neurosurg* 2005;102:284-9.
40. Yasargil MG, Mortara RW, Curcic M. Meningiomas of the basal posterior cranial fossa. *Adv Tech Stand Neurosurg* 1980;7:1-115.

<http://www.surgicalneurologyint.com/content/1/1/??>

ANEXO V - RESUMO DO TRABALHO APRESENTADO NO CONGRESSO EUROPEU DE NEUROCIRURGIA, EM ROMA, 2011, PUBLICADO NO PERIÓDICO ACTA NEUROCHIRURGICA - THE EUROPEAN JOURNAL OF NEUROSURGERY - VOLUME 153/ NUMBER 09 - SEPTEMBER 2011

## *11 - Skull base and CP angle tumours*

### **Use of sodium fluorescein in skull base tumors**

C.E. da Silva

Neurosurgery and Skull Base Surgery, Hospital Ernesto Dornelles, Porto Alegre, Brazil

*Objective.* The author presents a study with the use of sodium fluorescein (SF) to enhance skull base tumors by performing a quantitative digital analysis of tumor enhancement. The study intends to observe the grade of SF enhancement by the lesions.

*Methods.* A prospective experimental within-subjects study design was performed including ten patients with skull base lesions. Digital pictures were obtained before and after the SF systemic injection. Pictures of six tumors were analyzed by software, which calculated the wavelength of the sodium fluorescein pre and post injection.

*Results.* The group of tumors was as follows: 1 vestibular schwannoma, 6 meningiomas, 1 craniopharyngioma and 2 pituitary adenomas. The SF enhancement in all tumors was strongly consistent. The digital analysis of the pictures, considering the SF wavelength pre and post injection, presented  $p=0.028$  (Wilcoxon T test).

*Conclusions.* The enhancement of the tumors by SF was evident. The introductory results suggest the possibility of using SF as an adjuvant tool for the skull base surgery. Further studies should test the clinical application of the SF in skull base tumors.

ANEXO VI - ARTIGO ENVIADO À PUBLICAÇÃO NO PERIÓDICO CLINICAL  
NEUROLOGY AND NEUROSURGERY

SODIUM FLUORESCEIN IN SKULL BASE MENINGIOMAS: TECHNICAL NOTE

**Authors:**

Carlos Eduardo da Silva M.D., MSc. <sup>1</sup>, Vinicius Duval da Silva M.D., Ph.D <sup>2</sup>, Jefferson Luis  
Braga da Silva M.D., Ph.D. <sup>3</sup>

**1. Department of Neurosurgery and Skull Base Surgery,**

**ICBC – Instituto de Cirurgia da Base do Crânio**

**Hospital Ernesto Dornelles, Porto Alegre / RS**

**Brazil.**

**2. Department of Pathology and Radiation**

**Pontifical Catholic University of Rio Grande do Sul - PUCRS, Porto Alegre / RS**

**Brazil.**

**3. Service of Hand Surgery and Reconstructive Microsurgery**

**Pontifical Catholic University of Rio Grande do Sul - PUCRS, Porto Alegre / RS**

**Brazil.**

**Corresponding author:**

**CARLOS EDUARDO DA SILVA, M.D., MSc**

**Department of Neurosurgery and Skull Base Surgery**

**Hospital Ernesto Dornelles**

**Av. Ipiranga 1801, box 26**

---

**90160-093**

**Porto Alegre, Brazil.**

**Phone/Fax: 55 51 32276208**

**e-mail: [dasilvacebr@yahoo.com.br](mailto:dasilvacebr@yahoo.com.br); [carlos@icbc-neurocirurgia.com.br](mailto:carlos@icbc-neurocirurgia.com.br)**

KEY WORDS: Fluorescent markers, fluorescent guided surgery, meningiomas, skull base.

RUNNING TITLE:

**SF IN SKULL BASE MENINGIOMAS**

**THE PAPER HAS NO INSTITUTIONAL FINANCIAL SUPPORT. THE FUNDS ARE PROVIDED BY THE AUTHORS.**

---

**ABSTRACT**

**Objectives:** Skull based meningiomas are a neurosurgical challenge because of the involvement of neurovascular structures. Here, the authors present the first study with the trans-operative use of sodium fluorescein (SF) used to enhance skull base meningiomas and perform a quantitative digital analysis of the tumors pigmentation.

The goal of the study is to observe the SF enhancement in skull base meningiomas.

**Patients and Methods:** A prospective study, within-subjects design, was designed and carried out. This included twelve patients with skull base meningiomas. After the initial dissection, digital pictures were taken, both before and after the SF systemic injection, using the same light-source as the surgical microscope. These pictures were analyzed by software, which calculated the wavelength of the sodium fluorescein, pre and post injection of the dye.

**Results:** The group of meningiomas was composed as follows: 1 cavernous sinus, 1 olfactory groove, 3 petroclival, 1 tuberculum sellae, 3 sphenoid wings, 1 anterior clinoid and 2 temporal floor. The SF enhancement in all tumors was strongly positive.

**Conclusion:** The low cost, the universal availability and the safety of SF should be taken into consideration, including the dye as an alternative for further studies and as an application in skull base meningioma surgery.

**KEY WORDS:** Fluorescent markers, fluorescent guided surgery, meningiomas, skull base.

**RUNNING TITLE:**

**SF IN SKULL BASE MENINGIOMAS**

---

## **INTRODUCTION**

Skull base meningiomas are neurosurgical challenges because of the neurovascular structures involved in the treatment of these lesions. Numerous surgical advances and skull base techniques have been developed during the management of such complex tumors as these.

Sodium fluorescein (SF) was first used for the identification of different types of brain tumors in 1948. [1] Since then, the use of SF and others fluorescent markers have been described in literature in particular those that deal with the surgical treatment of glioblastoma multiform and metastatic disease in the brain. [2-4] In 2010, we described the SF application as an adjuvant for the surgical resection of a small group of these skull base lesions. [5]

The authors present the first study with the transoperative use of sodium fluorescein in skull base meningiomas and performed a quantitative digital analysis of the tumors enhancement by the substance. The application intends to observe the enhancement pattern of SF in skull base meningioma surgery as a fluorescent marker.

## **MATERIALS AND METHODS**

A prospective study with subjects was designed and carried out. This included twelve patients with skull base meningiomas who were operated on between December 2008 and December 2011. The criteria for inclusion in the trial, were those patients who presented tumors with radiological criteria for meningiomas, located in the anterior, medial or posterior cranial base, with an involvement of at least one cranial nerve caused by lesions. The patients were informed about the trans-operative use of sodium fluorescein with the objective of viewing tumors during the surgical procedure. Having been informed, written consent was

---

obtained before the procedure.

The initial dissections were performed and, after the exposure of the tumors and their relation to the cranial nerves and vascular structures, a first digital photo was manually taken through the optical lens of the microscope. The digital camera used was SONY; model DSC-W90, 8.1 megapixels, with macro activation on and internal flash off. The light-source of the pictures was the same as that of the surgical microscope, which captured images visualized by the surgeon without the use of any special filters.

A dose of 1 g of SF 20% was injected into a peripheral vein. The second picture was obtained 10 minutes after the SF injection, using the same technique as described above.

The pictures were saved in JPEG format with minimal compression and divided into two groups composed of pre and post SF injection images. The images were analyzed by the IMAGE PRO PLUS 4.5.1 program (Media Cybernetics, Silver Spring, MD, USA). Firstly, the SF post injection image was submitted to the program for analysis. The area of interest was defined using a rectangular frame around the tumor and neurovascular structures. A manual selection of colors was done using level 4 of the sensitivity (range 1-5). The color red was defined to highlight the wave length (WL) of the sodium fluorescein in the picture. Then, the area of enhancement of the SF was saved and the program calculated the total area of the picture showing the SF wavelength. The absolute value obtained by such statistical analysis of the program was then saved on an Excel (Microsoft Redmond, WA, USA) spreadsheet. After this, the SF pre injection image of the same case was analyzed. The same rectangular frame was applied around the tumor and neurovascular structures without SF. The specific SF wave length of the post injection picture recorded by the program was applied in the same selected area of the pre injection picture, and then the program calculated the area presenting the SF wave length. The data was saved for statistical analysis in the Excel database.

The non-parametrical Wilcoxon test was used for the statistical analysis, which

---

compared the values obtained in the two groups compiled by the SF wave length pre and post injection pictures.

## **RESULTS**

The group of twelve meningiomas was composed as follows: 1 cavernous sinus, 1 olfactory groove, 3 petroclival, 1 tuberculum sellae, 3 sphenoid wing, 1 anterior clinoid and 2 temporal floor.

Table 1 presents the values measured by the IMAGE PRO PLUS program of the area with the correspondent wave length of the SF.

### TABLE 1

Figures 1 and 2 illustrate the clinical effects observed under the surgical microscope in four examples.

Figure 1

Figure 2

Figure 3 presents the impact of the caption of the SF on the tumors measuring SF WL both pre and post injection. The non-parametrical Wilcoxon test presented  $P = 0.002$ .

Figure 3

---



## **DISCUSSION**

Moore et al first investigated sodium Fluorescein in neurosurgery, in 1948. [1] Several authors tested the applicability of SF during surgical removal of glioblastoma multiform and metastatic brain tumor. [2-4] Other fluorescent markers, such as 5-ALA, have been used as important tools for the improvement of tumor resections. [6]

Skull base tumors involve critical neural and vascular structures in the majority of cases. Meningiomas are the most frequently found tumor lesion in the cranial base. Advances in surgical techniques, show a progressive improvement of the resections in such cases. [7-30] Even so, concern about the morbidity related to dissections around the cranial nerves, arterial and venous vessels remain constant during the surgical management of skull base meningiomas. [7-17, 20,25,28,29]

The application of sodium fluorescein during cranial base meningiomas surgery can be likened to an extension of the previous study, using SF in skull base tumors. [5] In the former study, the clinical effect of the skull base tumors enhancement using SF was strongly positive. In the initial group of 6 tumors, three patients presented meningiomas. Therefore, this pointed to a possible strong enhancement in this group of lesions using SF, and gives cause for further investigation of this hypothesis expanding the group of skull base meningiomas.

In the present study, there was no special filter applied to the surgical microscope. Even with standard white - light microscope illumination the enhancement of the tumors made obvious by the yellow pigmentation after the injection of the SF, producing an evident and important effect (Fig. 1, Fig. 2). The tumors presented showed a marked enhancement by gadolinium on MRI and such an aspect could be an explanation for the strong SF captured by the meningiomas, as BBB disruption plays a role for the gadolinium enhancement of the tumors on MRI. [5]

---

---

The wide range of the simple arithmetical sum of the area of the SF WL was calculated by the software, this probably occurred as a result of the variability of the light while taking the pictures manually at the ocular lens of the microscope. Table 1 illustrates this point, but the difference between pre and post SF injection remained unaltered, even with external light variations.

The dye was evident after 10 minutes of SF injection and persisted during the tumors dissection for several hours, which validates the initial observation of fluorescence in tumors located at different sites and which involved other skull base lesions in the first study. [1,5]

SF is also present in the CSF, especially in the first hour. Constant irrigation and suction to clean the surgical field makes the tumor enhancement effect even more evident.

SF enhancement of the dura surrounding the tumors was an interesting finding. The limits of the meningiomas, in most cases, are clearly defined and the fluorescent markers are less important during the mass resection than they are in glioma surgery. Nevertheless, if a dural tail could be identified for SF enhancement, the dye marker could alter the extension of radical removal. Such a hypothesis should be tested in further studies.

SF did not enhance cranial nerves. The contrast between enhanced mass and the nerves was interesting and helps with the microsurgical dissection of such structures.

The patients included in the series present no adverse reaction to SF application. The dye was eliminated in approximately 36 hours, in particular through the urine.

SF presents low cost, is safe, and universally available. The method described does not require any special microscope or device. In fact, it can be reproduced in any department, using a standard white-light microscope.

---

## CONCLUSION

The enhancement of the skull base meningiomas by the SF was strongly evident. Additional applications, especially to, improve cranial nerves preservation and as a dural tail marker, should be tested in further studies.

## REFERENCES

1. Moore GE, Peyton WT, French LA, Walker WW. The clinical use of fluorescein in neurosurgery. *J Neurosurg* 1948; 5: 392-398.
  2. Kuroiwa T, Kajimoto Y, Ohta T. Development of a fluorescein operative microscope for use during malignant glioma surgery: a technical note and preliminary report. *Surg Neurol* 1998; 50: 41-49.
  3. Kuroiwa T, Kajimoto Y, Ohta T. Comparison between operative findings on malignant glioma by a fluorescein surgical microscopy and histological findings. *Neurol Res* 1999; 21: 130-134.
  4. Okuda T, Kataoka K, Taneda M. Metastatic brain tumor surgery using fluorescein sodium: technical note. *Minim Invasive Neurosurg* 2007; 50(6): 382-384.
  5. da Silva CE, da Silva JLB, da Silva VD. Use of sodium fluorescein in skull base tumors. *Surg Neurol Int* 2010; 1: 70.
  6. Stummer W, Novotny A, Stepp H, Goetz C, Bise K, Reulen HJ. Fluorescence-guided resection of glioblastoma multiforme by using 5-aminolevulinic acid-induced
-

- 
- porphyrins: a prospective study in 52 consecutive patients. *J Neurosurg* 2000; 93(6):1003-1013.
7. Simpson D. The recurrence of intracranial meningiomas after surgical treatment. *J Neurol Neurosurg Psychiatry* 1957; 20: 22-39.
  8. Al-Mefty O. Supraorbital-pterional approach to skull base lesions. *Neurosurgery* 1987; 21: 474-477.
  9. Al-Mefty O, Anand VK. Zygomatic approach to skull-base lesions. *J Neurosurg* 1990; 73: 668-673.
  10. Al-Mefty O, Fox JL, Smith RR. Petrosal approach for petroclival meningiomas. *Neurosurgery* 1988; 22: 510-517.
  11. Ammirati M, Samii M. Presigmoid sinus approach to petroclival meningiomas. *Skull Base Surg* 1992; 2: 124-128.
  12. Cusimano MD, Sekhar LN, Sen CN, Pomonis S, Wright DC, Biglan AW, et al. The results of surgery for benign tumors of the cavernous sinus. *Neurosurgery* 1995; 37: 1-10.
  13. Dare AO, Balos LL, Grand W. Olfaction preservation in anterior cranial base approaches: an anatomic study. *Neurosurgery* 2001; 48: 1142-1146.
  14. Day JD. Cranial base surgical techniques for large sphenocavernous meningiomas: technical note. *Neurosurgery* 2000; 46: 754-759.
  15. DeMonte F, Smith HK, Al-Mefty O. Outcome of aggressive removal of cavernous sinus meningiomas. *J Neurosurg* 1994; 81: 245-251.
  16. Erkmén K, Pravdenkova S, Al-Mefty O. Surgical management of petroclival meningiomas: factors determining the choice of approach. *Neurosurg Focus* 2005; 19: 1-12.
-

- 
17. Feiz-Erfan I, Han PP, Spetzler RF, Horn EM, Klopfenstein JD, Porter RW, et al. The radical transbasal approach for resection of anterior and midline skull base lesions. *J Neurosurg* 2005; 103: 485-490.
  18. Hwang SK, Gwak HS, Paek SH, Kim DG, Jung HW. Guidelines for the ligation of the sigmoid or transverse sinus during large petroclival meningioma surgery. *Skull Base Surg* 2004; 14: 21-28.
  19. Knosp E, Perneczky A, Koos WT, Fries G, Matula C. Meningiomas of the space of the cavernous sinus. *Neurosurgery* 1996; 38: 434-444.
  20. Liu JK, Niazi Z, Couldwell WT. Reconstruction of the skull base after tumor resection: an overview of methods. *Neurosurg Focus* 2002; 12: 1-5.
  21. Moore GE, Peyton WT, French LA, Walker WW. The clinical use of fluorescein in neurosurgery. *J Neurosurg* 1948; 5: 392-398.
  22. O'Sullivan MG, Van Loveren HR, Ten JM Jr. The surgical resectability of meningiomas of the cavernous sinus. *Neurosurgery* 1997; 40: 238-247.
  23. Sakata K, Al-Mefty O, Yamamoto I. Venous consideration in petrosal approach: microsurgical anatomy of the temporal bridging vein. *Neurosurgery* 2000; 47: 153-161.
  24. Samii M, Carvalho GA, Tatagiba M, Matthies C. Surgical management of meningiomas originating in Meckel's cave. *Neurosurgery* 1997; 41: 767-775.
  25. Sekhar LN, Burgess J, Akin O. Anatomical study of the cavernous sinus emphasizing operative approaches and related vascular and neural reconstruction. *Neurosurgery* 1987; 21: 806-816.
  26. Sekhar LN, Schramm VL Jr, Jones NF. Subtemporal-preauricular infratemporal fossa approach to large lateral and posterior cranial base neoplasms. *J Neurosurg* 1987; 67: 488-499.
-

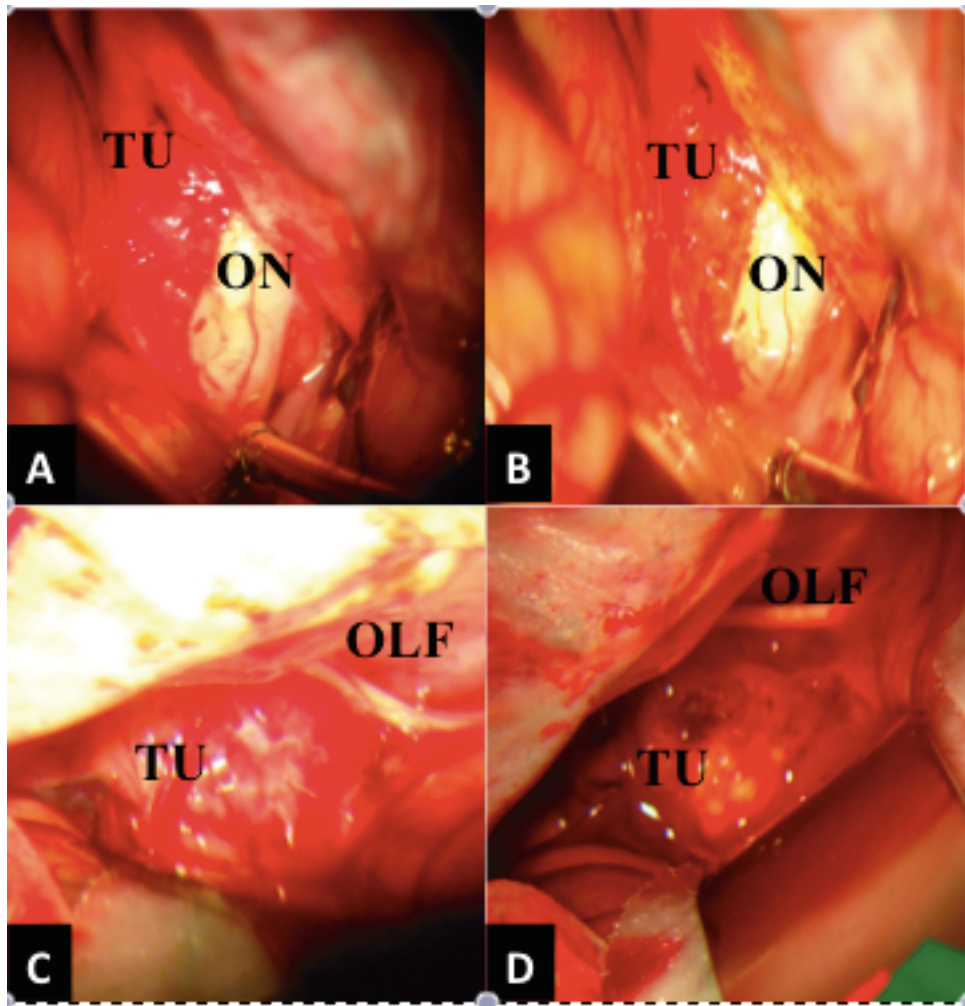
27. Sekhar LN, Sen CN, Jho HD, Janecka IP. Surgical treatment of intracavernous neoplasms: a four-year experience. *Neurosurgery* 1989; 24: 18-30.
28. Silva CE. Surgical treatment of olfactory groove meningiomas. *J Bras Neurocir* 2006; 17: 25-30.
29. Silva CE, Freitas PEP, Romero ADCB, Pereyra TM, Fonseca VF, Martins WA, et al. Orbital Meningiomas. *J Bras Neurocir* 2010; 21: 31-38.
30. Silva CE, Peron CS, Nesi A, Nunes CA, Santos SC, Silveira LC. Importance of the temporal venous drainage to the petrosal approaches of the skull base. *J Bras Neurocir* 2009; 20: 27-32.

## **DISCLOSURE**

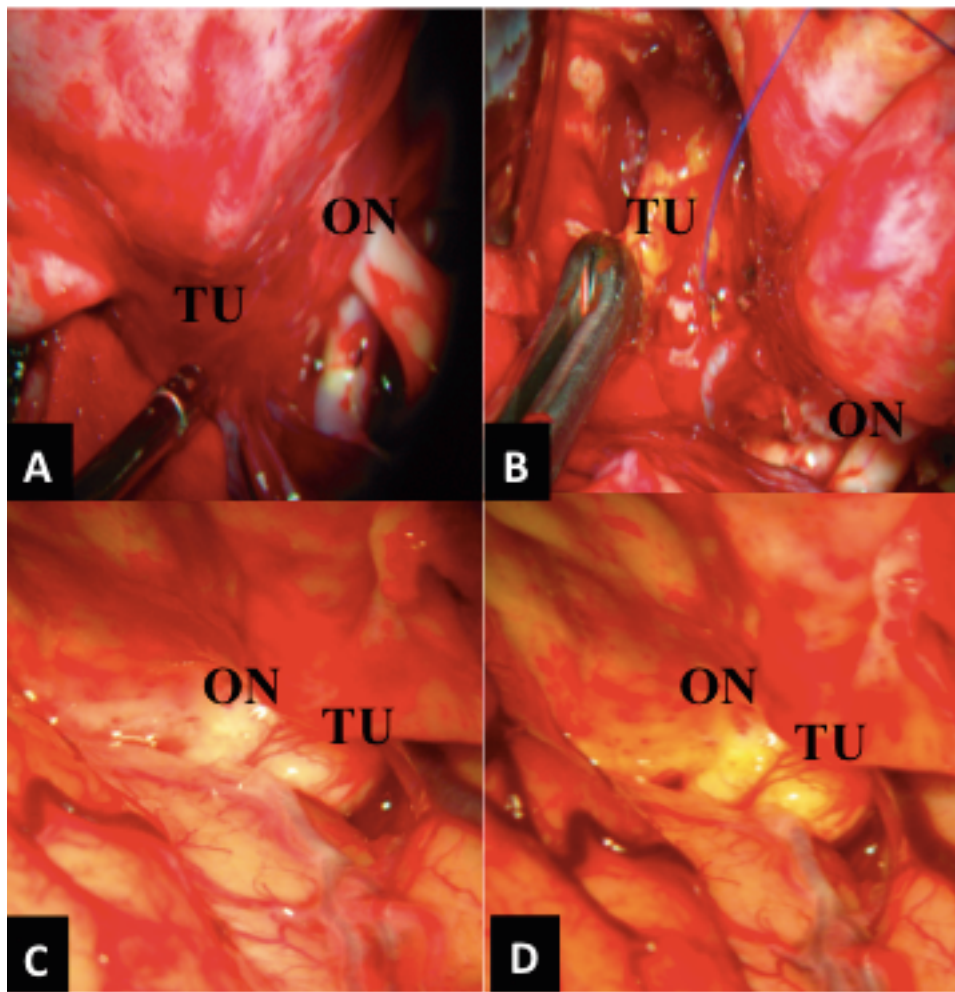
The authors report no conflict of interest concerning the materials or methods used in this study or the findings specified in this paper.

---

## FIGURE LEGENDS

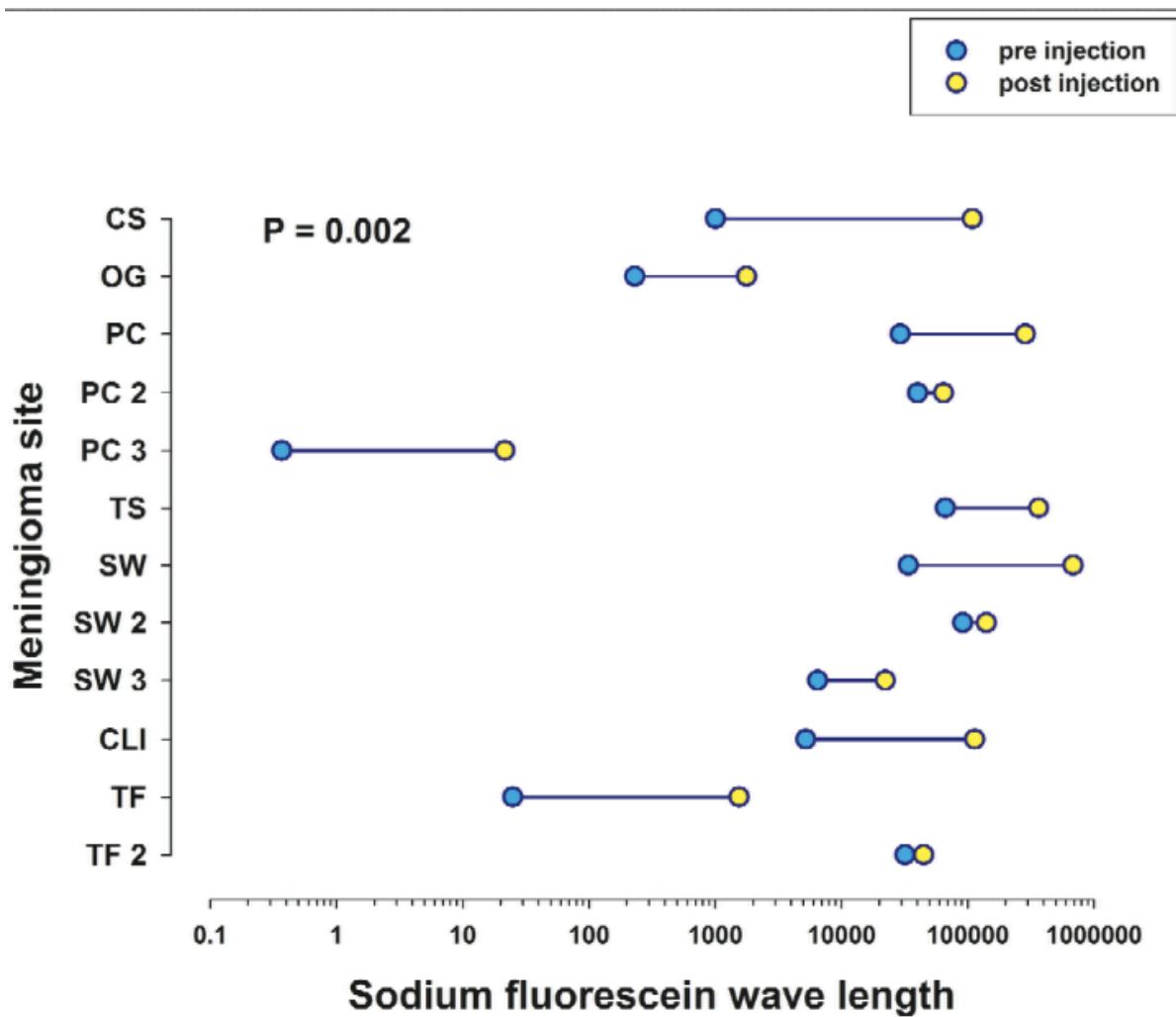


**Figure 1:** A - Tuberculum sellae, pre SF injection; B - Tuberculum sellae, post SF injection; C - Olfactory groove, pre SF injection; D - Olfactory groove, Post SF injection; TU - tumor; ON - optic nerve; OLF - olfactory nerve.



**Figure 2:** A - Left cavernous sinus, pre SF injection; B - Left cavernous sinus, post SF injection; C - Right anterior clinoid, pre SF injection; D - Right anterior clinoid, post SF injection; TU - tumor; ON - optic nerve.





**Figure 3:** SF wave length pre and post SF injection. CS: cavernous sinus; OG: olfactory groove; PC: petroclival; PC2: petroclival 2; PC3: petroclival 3; TS: tuberculum sellae; SW: sphenoid wing; SW2: sphenoid wing 2; SW3: sphenoid wing 3; CLI: clinoidal; TS: temporal fossa; TS2: temporal fossa 2.

---

ANEXO VII - ARTIGO ENVIADO À PUBLICAÇÃO NO PERIÓDICO WORLD  
NEUROSURGERY

**CONVEXITY MENINGIOMAS ENHANCED BY SODIUM FLUORESCEIN:  
TECHNICAL NOTE**

**Authors:**

Carlos Eduardo da Silva<sup>1</sup> M.D., MSc., Vinicius Duval da Silva<sup>2</sup> M.D., PHD., Jefferson Luis Braga da Silva<sup>3</sup> M.D., PHD.

**1. Department of Neurosurgery and Skull Base Surgery,  
Hospital Ernesto Dornelles  
Porto Alegre / RS  
Brazil.**

**2. Department of Pathology and Radiation  
Pontifical Catholic University of Rio Grande do Sul - PUCRS  
Porto Alegre / RS  
Brazil.**

**3. Service of Hand Surgery and Reconstructive Microsurgery  
Pontifical Catholic University of Rio Grande do Sul - PUCRS  
Porto Alegre / RS  
Brazil.**

**Corresponding author:**

**CARLOS EDUARDO DA SILVA, M.D., MSc  
Department of Neurosurgery and Skull Base Surgery  
Hospital Ernesto Dornelles  
Av. Ipiranga 1801, box 26  
90160-093  
Porto Alegre, Brazil.**

**Phone/Fax: 55 51 32276208**

**e-mail: [dasilvacebr@yahoo.com.br](mailto:dasilvacebr@yahoo.com.br); [carlos@icbc-neurocirurgia.com.br](mailto:carlos@icbc-neurocirurgia.com.br)**

**Keywords: Fluorescent marker, Meningioma, Grade zero removal, Surgical Resection.**

---

**CONVEXITY MENINGIOMAS ENHANCED BY SODIUM FLUORESCEIN:  
TECHNICAL NOTE**

CARLOS EDUARDO DA SILVA M.D., MSc., VINICIUS DUVAL DA SILVA, M.D.,  
PHD., JEFFERSON LUIS BRAGA DA SILVA, M.D., PHD.

**ABSTRACT**

The resection of the meningiomas surrounding the dura is an important goal during the removal of a convexity meningioma. The authors present an application of sodium fluorescein in three convexity meningiomas observing the tumour and the surrounding dura enhanced by the dye and used as a tool for extended resection.

Keywords: Fluorescent marker, Meningioma, Grade zero removal, Surgical Resection.

**INTRODUCTION**

The recognition of the meningiomas surrounding the dura and their involvement is one of the most challenging goals during a meningioma resection. Further, the possibility of a cure depends on the extension of the tumour to be removed and includes the dura beyond the mass. Neuronavigation during surgery improves the identification and removal of the dura mater. Sodium fluorescein (SF) was first used for the identification of different types of brain tumours in 1948.<sup>1</sup> Since then, the use of SF and others fluorescent markers have been described in literature particularly that dealing with glioblastoma multiform resection. Recently, the SF application in skull base tumours was described.<sup>2</sup>The authors present three

---

introductory cases using SF in convexity meningiomas as a tool used during tumour resection showing a visual analysis of the tumour and the surrounding dural enhancement given by the substance.

## **ILLUSTRATIVE CASES**

### **CASE 1**

Male, 72 years old, with recurrence of an atypical meningioma, involving both frontal convexity and superior sagittal sinus (SSP). A partial removal of the bifrontal mass with residual tumour in the SSP, with trans-operative SF administration, showed strong evidence of dural and tumoral dye enhancement. (Figures 1A and 2) Dural removal at the surrounding meningioma site, also enhanced by SF there was evidence of meningioma presence in the histological analysis (Figure 1B). Cytogenetic analysis showed sexual chromosome Y deletion. The patient had a good neurological outcome.

### **CASE 2**

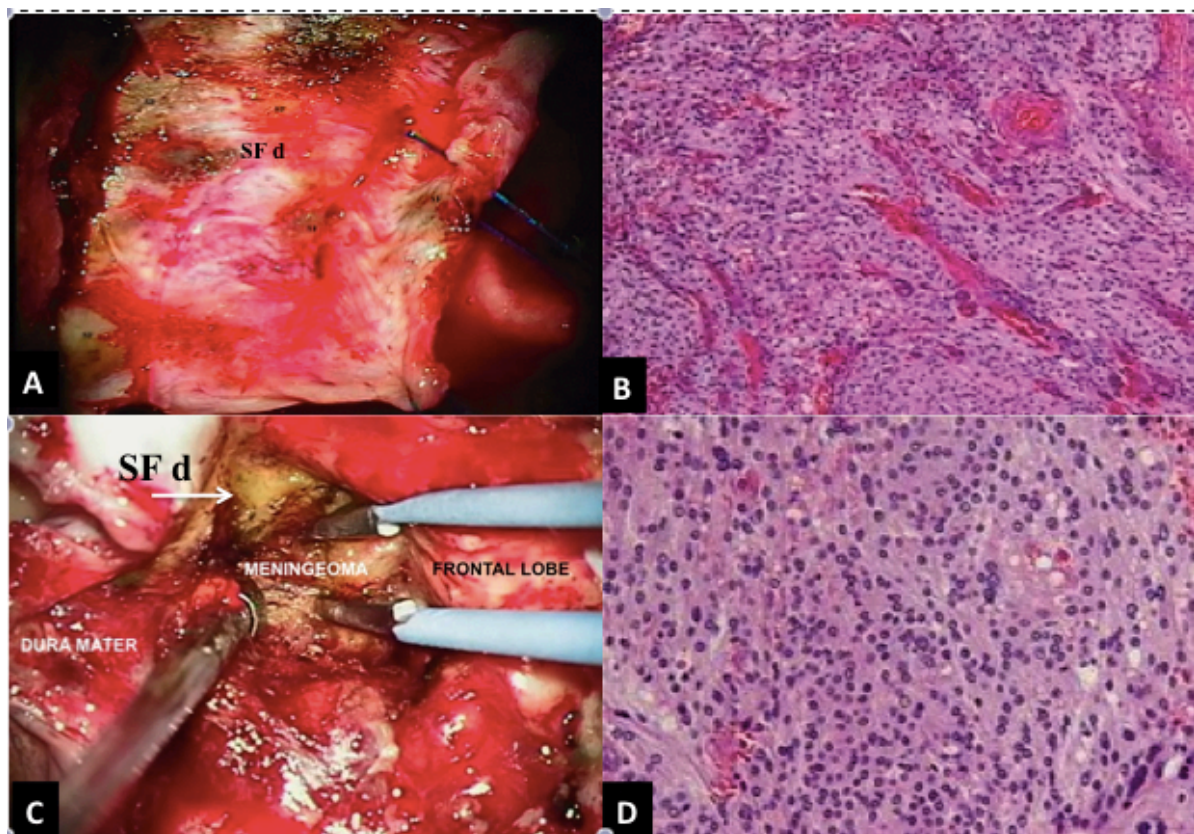
A 62-year-old male with headache and seizures, presenting a large left frontal cystic meningioma on MRI went through a radical removal, with SF trans-operative tumour and surrounding dura enhancement. Histological analysis showed evidence of meningothelial meningioma and the dural surrounding area was negative, even with SF irregular enhancement. The patient was discharged without neurological abnormalities.

---

**CASE 3**

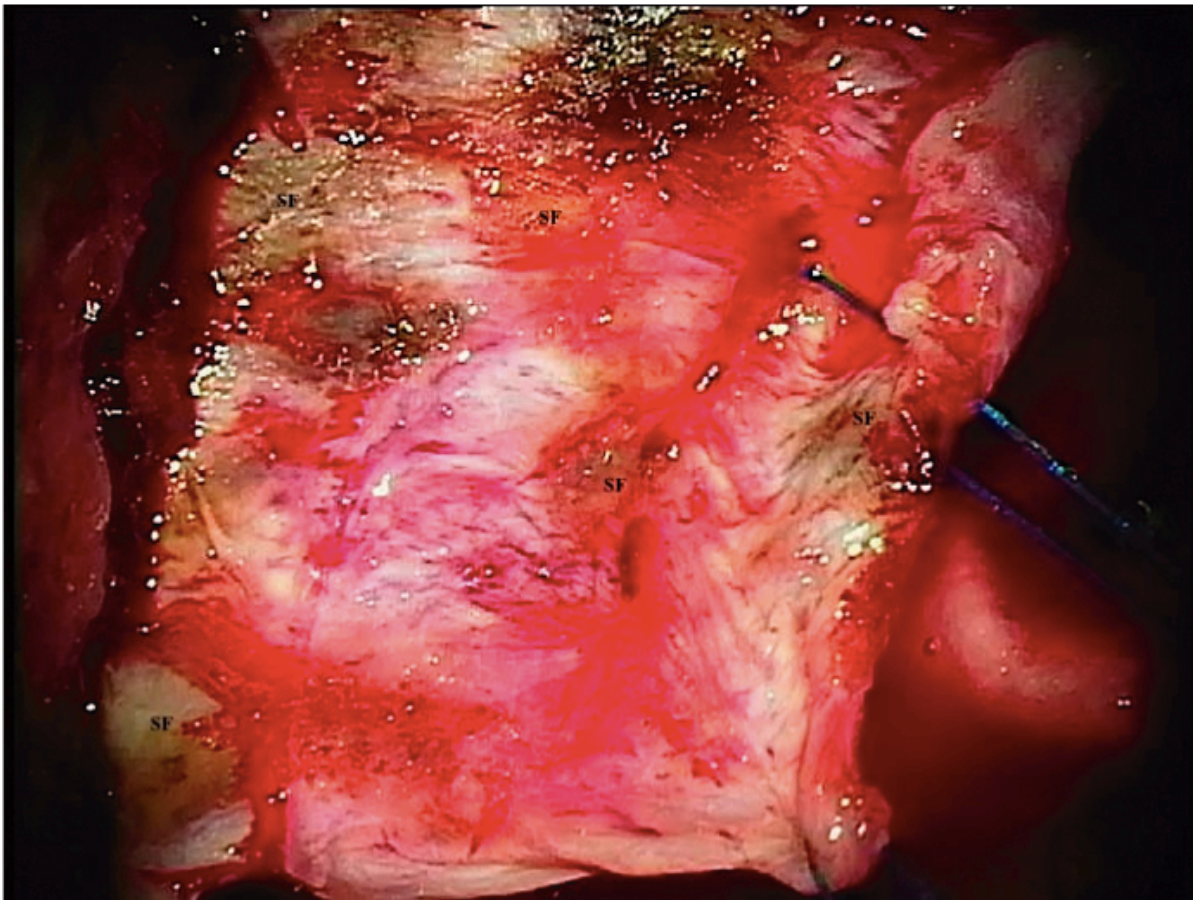
Female, 60 years old, with headaches showing a meningioma in the left motor area on MRI. Trans-operative SF administration was used, as described below, with positive tumour and a surrounding dura enhancement (Figure 1C). On histological examination evidence a psammomatous meningioma was seen. (Figure 1D) The dural tail surrounding the meningioma area was equally tumoral.

Figure 1



**FIGURE 1:** A - SF enhanced dura; B -Histologic atypical meningioma; C - Tumour and surrounding dura enhancement by SF; D - Histologic psammomatous meningioma; SFd - SF enhanced surrounding dura.

Figure 2



**FIGURE 2:** Larger view of the Figure 1A. Note the spots of dural SF enhancement. SF - sodium fluorescein.

### **TRANS-OPERATIVE SF ADMINISTRATION**

The initial dissections were performed, and after exposure of the tumours and their relative positioning within the cortical and vascular structures, a digital photo was first manually obtained using the optical lens of a microscope. The digital camera used was SONY model DSC-W90, 8.1 megapixels, with macro activation on and internal flash off. The light source of the pictures was the same as the microsurgical field, capturing images visualized by

the surgeon at the microscope without any special filters. A dose of 1 g of the SF 20% was injected into a peripheral vein. The second picture was taken 10 minutes after the SF injection, using the same technique described previously.<sup>4</sup>

## **DISCUSSION**

Fluorescent markers have been used to improve identification of the tumour limits, especially during the resection of gliomas. The application of SF during convexity meningioma surgery was an extension of the previous experience using this substance in skull base tumors.<sup>2</sup>The initial study presented a strongly positive and digitally confirmed analysis of the SF enhancement of the tumours. In this study, the use of the 1 g of SF 20% was the same as that of the former study on skull base tumours.<sup>2</sup>

During the application of the dye in skull base meningiomas, SF dural mater adjacent to the tumours was indicative, in that the dural tail could be involved in such a find. Efforts to achieve a radical resection with dural margin are not suitable in many cases of skull base meningiomas, because of the neurovascular structures around the tumours. However, in convexity meningiomas, the goal should be tumour resection plus excision of a dural margin of 2 cm i.e. a Grade zero removal.<sup>3</sup>

The dural tail is a relevant aspect for radical removal<sup>3</sup>, which could be influenced by SF enhancement. In the present study, all cases presented histological confirmation of tumour involvement of the dura enhanced by SF around tumour limits. (Figure 1) The trans-operative dural SF enhancement could represent a complementary tool, in association to MRI findings, in order to achieve a Grade zero resection during surgical treatment of convexity meningiomas.

---



The concern about important dural sinuses, venous channels and eloquent areas involvement during convexity meningiomas dissection is also a reason for researching the SF enhancement in such tumours. In cases where dural sinuses are suspected to be involved, the SF could help as an auxiliary method for trans-operative investigation and decisions. The initial results presented a relevant positive effect (Figs. 1 and 2), pointing to a possibility of researching expansion.

SF staining during brain tumour surgery is probably related to blood brain barrier (BBB) disruption. BBB disruption plays the principal role for the gadolinium enhancement of the tumours on MRI and meningiomas included in the series were also marked enhanced by gadolinium on MRI. Such aspect could be involved in trans-operative SF enhancement by the meningiomas.<sup>2</sup>

The visual perception of the tumour yellow pigmentation promoted by SF enhancement was achieved using standard white-light surgical microscope. Such aspect is important because the results could be reproduced in any department without additional device. Nevertheless, it is possible that development of special filters, helping the SF wavelength identification, could improve the contrast between the tumour and dura mater, enhanced by the dye, and the surrounding tissues.

The use of SF is very simple. The substance is safe, presents low cost, and it is a universally available option. The method presented does not require any special microscope, which includes SF as a considerable tool for convexity meningiomas.

---



## **CONCLUSION**

The initial results of the enhancement by SF of convexity meningiomas and surrounding dura were positive. Further larger studies should evaluate the dye as an alternative for fluorescence guided convexity meningiomas surgery in order to improve the Grade zero removal.

## **REFERENCES**

1. Moore GE, Peyton WT, French LA, Walker WW. The clinical use of fluorescein in neurosurgery. *J Neurosurg* 1948; 5: 392-398
2. da Silva CE, da Silva JLB, da Silva VD. Use of sodium fluorescein in skull base tumors. *Surg Neurol Int* 2010; 1: 70
3. Kinjo T, Al-Mefty O, Kanaan I. Grade zero removal of supratentorial convexity meningiomas. *Neurosurgery* 1993; 33(3): 394-399

## **DECLARATION OF INTEREST**

The authors declare no - conflicts to the contents of the article.

There was no involvement of a pharmaceutical or other company.

There was no editorial assistance with the preparation of the article.

---

**AUTHORS CONTRIBUTIONS**

Carlos Eduardo da Silva, M.D.

Conception, design and conduction (including recruitment and counselling of patients) of the study, data collection and interpretation to the writing of the paper (including revising it critically for important intellectual content) and final appraisal for publication.

Vinicius Duval da Silva, M.D; PhD.

Data interpretation to the writing of the paper and final appraisal for publication.

Jefferson Luis Braga da Silva, M.D., PhD.

Revising the paper critically for important intellectual content and final appraisal for publication.

---