

PONTIFÍCIA UNIVERSIDADE CATÓLICA DO RIO GRANDE DO SUL
FACULDADE DE ODONTOLOGIA
PROGRAMA DE PÓS-GRADUAÇÃO EM ODONTOLOGIA
MESTRADO
ÁREA DE CONCENTRAÇÃO EM CIRURGIA E
TRAUMATOLOGIA BUCOMAXILOFACIAL

WÂNEZA DIAS BORGES HIRSCH

**USO TÓPICO DE CLINDAMICINA
NO TRATAMENTO DA SUPERFÍCIE
RADICULAR DE DENTES
AVULSIONADOS – ESTUDO EM RATOS**

Prof^ª. Dra. Daniela Nascimento Silva
Orientadora

Porto Alegre

2009

WÂNEZA DIAS BORGES HIRSCH

**USO TÓPICO DE CLINDAMICINA NO TRATAMENTO DA SUPERFÍCIE
RADICULAR DE DENTES AVULSIONADOS – ESTUDO EM RATOS**

Dissertação apresentada como parte dos requisitos exigidos para a obtenção do título de Mestre em Odontologia pelo Programa de Pós-Graduação da Faculdade de Odontologia da Pontifícia Universidade Católica do Rio Grande do Sul, com área de concentração em Cirurgia e Traumatologia Bucomaxilofacial.

Prof.^a Dr.^a Daniela Nascimento Silva

Orientadora

Porto Alegre

2009



Dedicatória

**À minha família,
- Waner, Valdereza, Glaicon, Viviane e Vinícius -
Com amor e admiração!**



AGRADECIMENTOS ESPECIAIS

“Amigos são anjos que nos deixam em pé quando nossas asas têm problemas em se lembrar como voar...” (Silene Ayube)

A Deus

Existe um louvor em meu coração,
Há algo especial no ar,
Quero lhe agradecer pelo infinito amor,
Por tornar possível a concretização deste sonho,
Pelo dom da vida, pela presença constante,
Pelas pessoas (família e amigos) que coloca em
meu convívio, seres especiais que me engrandecem e
facilitam minha caminhada.

Aos meus queridos pais, Waner e Valdereza

Pelo amor, carinho, ensinamentos, educação,
bem-estar material e espiritual;
Pelo exemplo de honestidade;
Pelo apoio em todas as minhas decisões;
Pelas palavras sábias e de conforto que me
estimulam a crescer e vencer as dificuldades;
A determinação e luta diária de vocês para nos proporcionarem
maiores comodidades são incansáveis;
Enfim...
A união nos fortalece e traduz
o verdadeiro significado da palavra **FAMÍLIA**: somos
abençoados!
Obrigada por tudo!!
Amo vocês!

Aos meus irmãos – Vivi e Vinícius Companheiros e amigos,

agradeço pela animação de vocês
em todos os momentos de minha vida.
Sempre desejando
sucesso e êxito.
Agradeço pela compreensão em
todos os momentos de ausência
em que estive me dedicando ao
mestrado. **Amo vocês!**

Ao Glaicon

Por todo o carinho, companheirismo;
Amor incondicional;
Pela paciência, lealdade, generosidade;
Pelo exemplo de respeito e honestidade,
Pelo exemplo de **Homem de Bem!**
Pela ajuda neste trabalho;
Por estar ao meu lado em momentos importantes
da minha vida, e
agora, mais de pertinho,
como **meu marido!**
Obrigada pelo nosso amor mais-que-perfeito!
Te Amo!

**À Professora, Orientadora, e Amiga
Daniela Nascimento Silva**

Pelas orientações, ensinamentos, estímulo,
Pela atenção, respeito, confiança depositada,
pelas oportunidades,
E, sobretudo, meu mais importante resultado
de qualquer projeto experimental: seu carinho e **amizade!**
Transmitiu-me total segurança,
Seja para operar nossos pacientes
operar nossos ratinhos,
ou executar nossos trabalho,
numa incansável busca pela perfeição.
Ser orientada da Dâni é um privilégio que
nos deixa muito seguros, por sua maneira muito ponderada,
e perfeccionista de ser e pela presença constante, mostrando-nos como é ser
Mulher, amiga, filha, irmã, orientadora, mestre
e cirurgiã, tudo ao mesmo tempo...
E Obrigada por estimular o desenvolvimento das minhas “**asas**”!

**Ao Mestre e Amigo
Marcos Antonio Torriani**

“Uns são homens, alguns são professores, poucos são mestres.
Aos primeiros, escuta-se; Aos segundos, respeita-se; Aos últimos segue-se.”
(Raquel Eckert)
Obrigada por todos os ensinamentos,
Pelas oportunidades, paciência, compreensão e amizade.
O senhor é o nosso exemplo de cirurgião. Todos, sem exceção, desde
os alunos da graduação e especialização reconhecem suas habilidades cirúrgicas,
grande cuidado e zelo com os pacientes
e buscam, o aprimoramento para tornar-se
assim, igual a você!

AGRADECIMENTOS

A **Pontifícia Universidade Católica do Rio Grande do Sul - PUCRS**, representada pelo seu Magnífico Reitor, **Prof. Dr. Joaquim Clotet**, ao qual expresso minha admiração e respeito.

À **Faculdade de Odontologia da PUCRS**, representada pelo seu Diretor, **Prof. Dr. Marcos Túlio Mazzini Carvalho**, por capacitar a realização do Curso de Pós-Graduação em Cirurgia e Traumatologia Bucocomaxilofacial – CTBMF.

Ao **Programa de Pós-Graduação em Odontologia**, na pessoa de seu coordenador, **Prof. Dr. José Antônio Poli de Figueiredo**, por oferecer um curso de qualidade singular aos seus alunos.

Ao **CNPq** (Conselho Nacional de Desenvolvimento Científico e tecnológico) por viabilizar recursos para a realização deste Curso de Mestrado em Odontologia, na área de concentração em CTBMF.

A **todos os meus Professores**, desde a **escola** até o **mestrado**, pela importância do incentivo e confiança, o que nos impulsiona a seguir em frente e buscar nossos objetivos.

Aos Professores, **Dr. Cláiton Heitz**, **Dr. Rogério Pagnoncelli**, **Dra. Marília Gerhardt de Oliveira**, **Dr. Rogério Belle** e **Dr. Manoel Sant'Ana Filho**, por transmitirem seus conhecimentos na área de CTBMF, pelo convívio gratificante, pela confiança, pelo incentivo e pelo exemplo de dedicação e competência profissional.

Aos Professores do Curso de Pós-Graduação em CTBMF, **Dra. Liliane Yurgel** e **Dra. Maria Martha Campos** (Seminários de Pesquisa III), **Dra. Elaine Bauer Veeck**, **Dra. Nilza Pereira da Costa** e **Dra. Helena Willhelm de Oliveira** (Radiologia I e II), **Dr. João Feliz** (Bioestatística), **Dra. Marcia Brucker** (Metodologia da Pesquisa), **Dra. Fernanda Salum**, **Dra. Karen Cherubini** e **Dra. Liliane Yurgel** (Semiologia e patologia; Ensino Odontológico III) pelo empenho na formação de profissionais, investindo no ensino, na prática clínica e na pesquisa.

As Professoras **Dra. Karen Cherubini**, **Dra. Liliane Yurgel** e **Dra. Fernanda Salum**, do Serviço de Estomatologia do Hospital São Lucas da PUCRS, pelo exemplo de dedicação e compromisso profissional, pelos ensinamentos transmitidos, pela receptividade e pela oportunidade de aprendizagem dispensadas.

A Professora **Dra. Adriana Edtges**, do Departamento de Patologia da UFPel, por permitir a realização da parte histológica deste trabalho no laboratório da FO- UFPel, pela oportunidade de aprendizagem e pelo compromisso com o ensino e a pesquisa.

Aos Professores da **Universidade Federal de Pelotas**, especialmente os do Curso de Especialização em CTBMF, nas pessoas dos professores **Dra. Cristina Braga Xavier**, **Dr. Mário Medeiros Pires** e **Dr. Marcos Antonio Torriani**, pelo empenho na formação dos cirurgiões, oferecendo ensino, prática clínica e pesquisa de qualidade!

Aos colegas e amigos do curso de Mestrado em Cirurgia: **Juliana, Roberta, Vinícius, Fernando, Felipe, Alessandro** e especialmente à **Cristina** (minha dupla e amiga), (M1); E os M2: **Beatriz, Jefferson, Daiane, Fabiano** e **Roberta**; Somos um grupo que busca um bem em comum: crescimento pessoal e profissional.

Aos amigos da Graduação e Especialização em CTBMF: **Aline Adelaide Paz da Silva Duarte, Carlos Eduardo Pereira de Souza** e **Eva Castro Torriani** pelo auxílio nas pesquisas, presença incansável nos laboratórios e vivário, apresentação de trabalhos e, principalmente pela amizade conquistada. Vocês são exemplos de dedicação. Lutem por seus ideais e não desistam de seus sonhos!

Aos amigos dos cursos de Doutorado em Cirurgia e Estomatologia: **Bia, Daniel e Jonas; Carol** e **Anete**, pelos ensinamentos e momentos agradáveis que compartilhamos.

A Estatística **Simone Echeveste**, pela valiosa contribuição na análise estatística desta pesquisa.

Aos funcionários do Hospital São Lucas da PUCRS, especialmente a **Márcia, Lurdinha, Sandra** e **Andréia**, que fazem com nossas cirurgias e ambulatório funcionem.

Aos funcionários da Faculdade de Odontologia da PUCRS.

As funcionárias do Bloco Cirúrgico da Faculdade de Odontologia da PUCRS, **Luiza** e **Carla**, pelo cuidado para que tudo funcione e também pelo carinho e amizade.

Aos **funcionários do Vivário da PUCRS**, por cuidarem dos nossos ratos e a **Prof^a. Dra. Maria Martha Campos**, pela amizade e pelo auxílio durante a fase experimental da pesquisa.

Às funcionárias do laboratório de Patologia da FO- UFPel, **Silvana** e **Ivana**, pelo cuidado e eficiência com toda a parte laboratorial, e também pela amizade.

Aos funcionários da Biblioteca Central da PUCRS.

Aos funcionários da Secretaria de Pós-Graduação em Odontologia, **Ana Prestes, Davenir Bruschi, Marcos Correia** e **Carlos Minossi**, que sempre estão dispostos a nos ajudar e resolver os problemas burocráticos com paciência, zelo e simpatia.

A **todos** que direta ou indiretamente, contribuíram para a realização de mais esta etapa de minha vida, **meu muito obrigada!**



RESUMO

O presente estudo teve como objetivo analisar o reparo dentoalveolar frente ao uso tópico da clindamicina no tratamento da superfície radicular de dentes reimplantados de ratos. Foram utilizados 42 ratos machos (Wistar), que tiveram o incisivo central superior direito extraído. Foram distribuídos em seis grupos: **GEI** – grupo experimental reimplante imediato, sem remoção do ligamento periodontal (LP) + clindamicina; **GCI** – grupo controle reimplante imediato, sem remoção do LP e sem antibioticoterapia tópica; **GEMM** – grupo experimental reimplante mediato, com remoção mecânica do LP + clindamicina; **GCMM** – grupo controle reimplante mediato, com remoção mecânica do LP e sem antibioticoterapia tópica; **GEMQ** – grupo experimental reimplante mediato, com remoção química do LP + clindamicina; **GCMQ** – grupo controle reimplante mediato, com remoção química do LP e sem antibioticoterapia tópica. No reimplante imediato, após armazenamento em leite por 15 min os dentes foram reimplantados sem terapia endodôntica. No reimplante mediato, após 30 min em meio seco, os canais radiculares foram preenchidos com pasta de hidróxido de cálcio e, então, reimplantados. Após 90 dias, foram obtidas as peças operatórias, as quais foram submetidas a cortes longitudinais de 6µ de espessura. As lâminas histológicas foram coradas em HE para análise descritiva em microscopia de luz, onde foram avaliados, reinserção do ligamento periodontal, processo inflamatório, reabsorções radiculares e anquilose dentoalveolar. A análise estatística foi realizada através do teste Exato de Fisher. Os resultados mostraram que no GCI, a intensidade do processo inflamatório apresentou escore 1 (ausente ou até 10% dos elementos analisados) e houve reinserção de fibras dispostas de forma organizada. Não foram observadas reabsorções de superfície, por substituição, nem anquilose, mas presença de reabsorção inflamatória. No GEI, a intensidade do processo inflamatório apresentou escore 1; houve reinserção de fibras do LP e áreas de reabsorções por substituição, inflamatória e anquilose. No GCMM, a intensidade do processo inflamatório apresentou escores 1 e 2 (10 a 50% dos elementos analisados); não houve reinserção de fibras do LP; observou-se áreas de reabsorções por substituição, inflamatória e anquilose. No GEMM, a intensidade do processo inflamatório apresentou escore 1; não houve reinserção de fibras; e também foram observadas reabsorções por substituição, inflamatória e anquilose. No GCMQ, a intensidade do processo inflamatório apresentou escore 1; nota-se reinserção das fibras do LP dispostas de forma desorganizadas; áreas de reabsorção por substituição, inflamatória e anquilose também estavam presentes. No GEMQ, a intensidade do processo inflamatório apresentou escore 1, não houve reinserção de fibras do LP, sendo observadas poucas áreas de reabsorção inflamatória, e extensas áreas de reabsorção por substituição e anquilose dentoalveolar. No reimplante imediato, houve menor destruição dentinária e maiores áreas de reinserção das fibras do LP, quando comparado ao reimplante mediato, independente do uso tópico da clindamicina. Quanto ao reimplante mediato, a remoção química do LP com hipoclorito de sódio, associada ao uso tópico da clindamicina, mostrou melhores resultados com menores áreas de reabsorção inflamatória quando comparados aos outros grupos no reimplante mediato. O uso tópico da clindamicina não evitou a instalação de reabsorções radiculares e a anquilose dentoalveolar.

Palavras-chave: Reimplante dental; Antibioticoterapia tópica; Clindamicina.¹

¹ DeCS – Descritores em Ciências da Saúde. Disponível em www.decs.bvs.br



ABSTRACT

This study's purpose was to analyse dentoalveolar repair face to topical use of clindamycin on root surface treatment of rat's replanted teeth. Forty-two male Wistar rats were used, in which the right upper central incisor was extracted and included on it respective group: **IEG** – immediate experimental group, without Periodontal Ligament (PL) remotion + Clindamycin; **ICG** - immediate control group, without PL remotion, without Clindamycin; **MDEG** – mechanical delayed experimental group, with mechanical removal of the PL + Clindamycin; **MDCG** - mechanical delayed control group, with mechanical removal of the PL + without Clindamycin; **CDEG** - chemical delayed experimental group, with chemical removal of the PL + Clindamycin; **CDCG** – chemical delayed control group, with chemical removal of the PL without Clindamycin. In the immediate replantation, after stored in milk for 15 min, the teeth were replanted without endodontic therapy. In delayed replantation, after 30 min in dry medium, root canals were filled with calcium hydroxide paste, then teeth were replanted. After 90 days, the surgical pieces were submitted to longitudinal sectioning of 6 μ thickness. Histological slices were prepared and stained with H&E for descriptive microscopic analysis using a light microscope. Dentoalveolar repair, periodontal ligament reinsert, inflammation process, root resorption and dentoalveolar ankylosis were analysed. Data were statistically analyzed through Fisher Exact test. According to results, the intensity of inflammatory process in ICG presented score 1 (absent or until 10% from analysed elements) and it occurred reinsertion of organized disposal fibers. It was neither observed surface resorption, by substitution, nor anquiolosis, but inflammatory resorption presence. Intensity of inflammatory process in IEG presented score 1; there was reinsertion of PL's fibers and resorption by substitution, inflammatory and anquiolosis areas. Intensity of inflammatory process in MDCG presented scores 1 and 2 (10 to 50% from analysed elements); there wasn't PL's fibers reinsertion; there was observed resorption by substitution, inflammatory and anquiolosis areas. Score of intensity inflammatory process on MDEG was 1; it didn't happen fiber's reinsertion; and there was observed resorption by substitution, inflammatory and anquiolosis. In the CDCG, score of inflammatory process intensity was 1; it was noted unorganized PL's fibers reinsertion disposition; there was also present resorption areas by substitution, inflammatory and anquiolosis. CDEG showed inflammatory process intensity score of 1, no PL's fibers reinsertion, been observed few inflammatory resorption areas, and extended resorption by substitution and dentoalveolar anquiolosis areas. In immediate replantation, there was minor dentinary destruction and major PL's (organized) fibers reinsertion areas, when compared to mediate replantation, regardless from clindamicyn topical use. As for mediate replantation, chemical PL remotion, with sodium hypochlorite, associated to topical use of clindamycin, presented best results with minor inflammatory resorption areas, when compared to the others grupos in mediate replantation. The topical use of clindamycin didn't avoid root resorption and dentoalveolar anquiolosis.

Keywords: Tooth replantation; Topic antibiotic therapy; Clindamycin.²

² DeCS – Descritores em Ciências da Saúde. Disponível em www.decs.bvs.br



LISTA DE ILUSTRAÇÕES

Quadro 1 – Distribuição dos animais de acordo com o tratamento instituído à superfície radicular	48
Figura 1 – Sindesmotomia do incisivo central superior direito	49
Figura 2 – Luxação do incisivo central superior direito	49
Figura 3 – Avulsão do incisivo central	49
Figura 4 – Avulsão do incisivo central	49
Figura 5 – Remoção da papila dental	50
Figura 6 – Armazenamento em leite do grupo imediato	50
Figura 7 – Fixação do dente em cera para osso estéril	51
Figura 8 – Remoção da polpa com lima endodôntica flexofile nº 15	51
Figura 9 – Limpeza do dente com solução fisiológica a 0,9%	51
Figura 10 – Raspagem do ligamento periodontal com lâmina de bisturi nº 15	53
Figura 11 – Imersão dos dentes em: A) Fosfato de clindamicina, B) fluoreto de sódio a 2% e C) hipoclorito de sódio a 1	53
Figura 12 – Limpeza do dente com solução fisiológica a 0,9	54
Figura 13 – Secagem do Canal radicular com cone de papel absorvente	54
Figura 14 – Preenchimento do canal com pasta de hidróxido de cálcio	54
Figura 15 – Inspeção cuidadosa do alvéolo com sonda exploradora	54
Figura 16 – Início do reimplante do incisivo central	55
Figura 17 – reimplante do incisivo central	55
Figura 18 – Representação esquemática da divisão dos terços na estrutura radicular e identificação da área de análise	58
Figura 19 – Tecido ósseo organizado (TO), ligamento periodontal na face lingual (LP), face vestibular sem ligamento (FV), contorno regular da dentina(D), polpa (P). H.E. Original 40X	64
Figura 20 – Ligamento periodontal (LP), com fibras organizadas, dispostas no sentido oblíquo em relação à dentina(D), polpa (P) e tecido ósseo (TO). H.E. Original 40X	64
Figura 21 – Ligamento periodontal (LP), com fibras organizadas, dentina(D), presença da polpa (P) e tecido ósseo formado mais à distância com relação ao dente (TO). H.E. Original 40X	65
Figura 22 – Reabsorção inflamatória (RI), no terço apical, na dentina. H.E. Original 40X	65
Figura 23 – Ligamento periodontal (LP), com fibras organizadas, dispostas no sentido oblíquo em relação à dentina(D) e tecido ósseo mais distante (TO). H.E. Original 40X	65
Figura 24 – Ligamento periodontal (LP), com fibras organizadas, dispostas no sentido oblíquo em relação à dentina(D), polpa (P) e tecido ósseo (TO). H.E. Original 40X	65
Figura 25 – - Ligamento periodontal (LP), com fibras mais organizadas no terço médio, dentina(D), presença da polpa (P) e tecido ósseo entrando pelo canal (TO). H.E. Original 40X	66
Figura 26 – Ligamento periodontal (LP), com fibras um pouco menos organizadas no terço apical, dentina(D) e tecido ósseo entrando pelo canal radicular (TO). H.E. Original 40X	66
Figura 27 – Ligamento periodontal (LP), com fibras organizadas, dispostas no sentido oblíquo em relação à dentina(D). H.E. Original 40X	67

Figura 28 – Área de anquilose (A) no terço médio. H.E. Original 40X	67
Figura 29 – Reabsorção inflamatória comunicante, no terço médio (RC). H.E. Original 40X	67
Figura 30 – Reabsorção inflamatória (RI), no terço apical, na dentina (D). H.E. Original 40X	67
Figura 31 – Presença de tecido de granulação (TG), coágulo (C) e células gigantes, no ápice. H.E. Original 40X	68
Figura 32 – Presença de tecido de granulação (TG), coágulo (C) e células gigantes, no ápice. H.E. Original 40X	68
Figura 33 – Ausência de reinserção das fibras do ligamento periodontal (LP). H.E. Original 40X	68
Figura 34 – Reabsorção por substituição (RS) e área de anquilose (seta), no terço médio. H.E. Original 40X	68
Figura 35 – Reabsorção inflamatória (RI), no terço apical, na dentina. H.E. Original 40X	69
Figura 36 – Presença de tecido de granulação (TG), coágulo sanguíneo (C) e células gigantes, no ápice. H.E. Original 40X	70
Figura 37 – Ausência de reinserção das fibras do Ligamento periodontal (LP). H.E. Original 40X	70
Figura 38 – Reabsorção por substituição (RS), no terço médio. H.E. Original 40X	70
Figura 39 – Reabsorção inflamatória (RI), no terço apical, na dentina. H.E. Original 40X	70
Figura 40 – Presença de tecido de granulação (TG) e coágulo (C) no ápice. H.E. Original 40X	71
Figura 41 – Ligamento periodontal (LP), com fibras desorganizadas no terço médio, dentina(D), tecido ósseo (TO). H.E. Original 40X	71
Figura 42 – Reabsorção por substituição (RS), no terço apical. H.E. Original 40X	71
Figura 43 – Reabsorção inflamatória (RI), no terço apical, na dentina. H.E. Original 40X	71
Figura 44 – Presença de tecido de granulação e coágulo no ápice (seta). H.E. Original 40X	72
Figura 45 – Reabsorção por substituição, no terço médio. H.E. Original 40X	72
Figura 46 – Reabsorção por substituição, no terço apical e ausência de reabsorção inflamatória. H.E. Original 40X	73
Figura 47 – Ausência de reinserção das fibras do Ligamento periodontal (LP) e o tecido ósseo (TO) apareceu de forma abundante, organizado, por toda a face lingual. H.E. Original 40X	73



LISTA DE TABELAS E GRÁFICOS

Tabela 1- Comparação das variáveis da Intensidade do Processo Inflamatório entre os grupos controle e experimental, no reimplante imediato	74
Gráfico 1 - Comparação das variáveis da Intensidade do Processo Inflamatório entre os grupos controle e experimental, no reimplante imediato: terço médio	75
Gráfico 2 - Comparação das variáveis da Intensidade do Processo Inflamatório entre os grupos Controle X Experimental, no reimplante imediato: terço apical	75
Tabela 2 - Comparação das variáveis da Intensidade do Processo Inflamatório entre os grupos controle mediato químico e experimental mediato químico	76
Tabela 3 - Comparação das variáveis da Intensidade do Processo Inflamatório entre os grupos Controle Mediato Mecânico X Experimental Mediato Mecânico ...	77
Tabela 4 - Comparação das variáveis reabsorções, anquilose e reinserção das fibras do ligamento entre os grupos controle e experimental no reimplante imediato	78
Gráfico 3 - Comparação das variáveis Reabsorções, Anquilose e Reinserção das fibras do ligamento entre os grupos controle e experimental no reimplante imediato: terço médio	79
Gráfico 4 - Comparação das variáveis Reabsorções, Anquilose e Reinserção das fibras do ligamento entre os grupos controle e experimental no reimplante imediato: terço apical	79
Tabela 5 - Comparação das variáveis Reabsorções, Anquilose e Reinserção das fibras do ligamento entre os grupos Controle Mediato Químico e Experimental Mediato Químico	80
Gráfico 5 - Comparação das variáveis Reabsorções, Anquilose e Reinserção das fibras do ligamento entre os grupos Controle Mediato Químico e Experimental Mediato Químico: Terço Médio	81
Gráfico 6 - Comparação das variáveis Reabsorções, Anquilose e Reinserção das fibras do ligamento entre os grupos Controle Mediato Químico e Experimental Mediato Químico: Terço Apical	81
Tabela 6 - Comparação das variáveis Reabsorções, Anquilose e Reinserção das fibras do ligamento entre os grupos Controle Mediato Mecânico e Experimental Mediato Mecânico	82
Gráfico 7- Comparação das variáveis Reabsorções, Anquilose e Reinserção das fibras do ligamento entre os grupos Controle Mediato Mecânico e Experimental Mediato Mecânico: Terço Médio	83
Gráfico 8. Comparação das variáveis Reabsorções, Anquilose e Reinserção das fibras do ligamento entre os grupos Controle Mediato Mecânico e Experimental Mediato Mecânico: Terço Apical	83
Tabela 7 - Comparação da Disposição das fibras do ligamento Periodontal	84
Gráfico 8 - Comparação da Disposição das fibras do ligamento Periodontal: Controle Imediato X Experimental Imediato	85
Gráfico 9 - Comparação da Disposição das fibras do ligamento Periodontal: Controle Mediato Químico X Experimental Mediato Químico	85
Gráfico 10 - Comparação da Disposição das fibras do ligamento Periodontal: Controle Mediato Mecânico X Experimental Mediato Mecânico	86
Tabela 8 - Comparação das variáveis reinserção das fibras do LP, reabsorção por substituição, anquilose e reabsorção inflamatória entre todos os grupos: terço	

médio	87
Gráfico 11. Comparação das variáveis: reinserção das fibras do LP, reabsorção por substituição, anquilose e reabsorção inflamatória entre todos os grupos: terço médio	88
Tabela 9. Comparação das variáveis reinserção das fibras do LP, reabsorção por substituição, anquilose e reabsorção inflamatória entre todos os grupos: terço apical	89
Gráfico 12. Comparação das variáveis: reinserção das fibras do LP, reabsorção por substituição, anquilose e reabsorção inflamatória entre todos os grupos: terço médio	90
Tabela 10. Comparação das variáveis da Intensidade do Processo Inflamatório entre os grupos experimentais mediatos químico e mecânico	91
Tabela 11. Comparação das variáveis da Intensidade do Processo Inflamatório entre os grupos controles mediatos químico e mecânico	92
Tabela 12. Comparação das variáveis entre os grupos experimentais mediatos químico e mecânico	93
Tabela 13. Comparação das variáveis entre os grupos controles mediatos químico e mecânico	93



Lista de Abreviaturas, Siglas e Símbolos

LISTA DE ABREVIATURAS, SIGLAS E SÍMBOLOS

ABNT – Associação Brasileira de Normas Técnicas
ATP – adenosina tri-fosfato
CEP – Comissão Científica e de Ética da Faculdade de Odontologia da PUCRS
CEUA - Comitê de Ética em Pesquisa da PUCRS
COBEA – Colégio Brasileiro de Experimentação Animal
CTBMF – Cirurgia e Traumatologia Bucomaxilofacial
D – dentina
DeCS – Descritores em Ciências da Saúde
EGF- fator de crescimento epitelial, do inglês *Epithelial Growth Factor*
EUA – Estados Unidos da América
FO – Faculdade de Odontologia
g – grama
GEI – grupo experimental imediato
GCI – grupo controle imediato
GEMM – grupo experimental mediato mecânico
GCMM - grupo controle mediato mecânico
GEMQ - grupo experimental mediato químico
GCMQ - grupo controle mediato químico
h – hora
HBSS – Solução salina balanceada de Hank, do inglês *Hank's balanced salt solution*
H.E. – Hematoxilina e Eosina
H₂O - Água
Kg – quilograma
LP – ligamento periodontal
Ltda. – Limitada
mg – miligrama
mL– mililitro
n^o – número
pH – potencial hidrogeniônico
PUCRS – Pontifícia Universidade Católica do Rio Grande do Sul
RS – Rio Grande do Sul
SP – São Paulo
TO – tecido ósseo
UFPeI – Universidade Federal de Pelotas
® – marca registrada
% – por cento
x – vezes
°C – graus Celsius



SUMÁRIO

1.INTRODUÇÃO	26
2.REVISTA DA LITERATURA.....	30
2.1. Avulsão e reimplante dental	30
2.2. Meios de armazenamento e período extra-alveolar	34
2.3. Tratamento de superfície radicular	36
2.3.1 Tratamento tópico com antibióticos	38
2.4. Lincosamidas	41
2.4.1. Clindamicina	41
3.OBJETIVOS	44
3.1.Objetivo geral	44
3.2.Objetivos específicos	44
4.METODOLOGIA	46
4.1.Delineamento da Pesquisa	46
4.2.Problema	47
4.3.Hipótese	47
4.4. Considerações éticas	47
4.5.Animais	48
4.6. Procedimentos Cirúrgicos	48
4.7. Análise microscópica	57
4.8. Análise estatística	59
5. RESULTADOS.....	62
5.1 RESULTADOS HISTOLÓGICOS DESCRITIVOS	63
5.1.1 Espécime padrão	63
5.1.2 Grupo controle imediato (GCI)	64
5.1.3 Grupo experimental imediato (GEI)	65
5.1.4 Grupo controle mediato mecânico (GCMM)	67
5.1.5 Grupo experimental mediato mecânico (GEMM)	69
5.1.6 Grupo controle mediato químico (GCMQ)	70
5.1.7 Grupo experimental mediato químico (GEMQ)	72
5.2 RESULTADOS ESTATÍSTICOS	73
5.2.1 Comparação entre os grupos experimentais e controles	73
5.2.1.1 Comparação das variáveis da intensidade do processo inflamatório no reimplante imediato	73
5.2.1.2 Comparação das variáveis da Intensidade do Processo Inflamatório no reimplante mediato	76
5.2.1.3 Comparação das variáveis das reabsorções, anquilose e reinserção das fibras do ligamento no reimplante imediato	77
5.2.1.4 Comparação das variáveis Reabsorções, Anquilose e Reinserção das fibras do ligamento no reimplante mediato, nos grupos GCMQ e GEMQ	80
5.2.1.5 Comparação das variáveis Reabsorções, Anquilose e Reinserção das fibras do ligamento, no reimplante mediato, nos grupos GCMM e GEMM	82
5.2.1.6 Comparação disposição das fibras do ligamento periodontal	84
5.2.2 Comparação entre as variáveis: Reinserção das Fibras do LP,	

Reabsorção por substituição, Anquilose e Reabsorção inflamatória entre todos os grupos (terço médio)	86
5.2.3 Comparação entre as variáveis: Reinserção das Fibras do LP, Reabsorção por substituição, Anquilose e Reabsorção inflamatória entre todos os grupos (terço apical)	88
5.2.4 Comparação entre os Grupos Mediato Químico e Mecânico	90
5.2.4.1 Comparação entre as variáveis da Intensidade do Processo Inflamatório nos Grupos Mediato Químico e Mecânico (controles e experimentais)	90
5.2.4.2 Comparação entre as variáveis: Reinserção das Fibras do LP, Reabsorção por substituição, Anquilose e Reabsorção inflamatória nos Grupos Mediato Químico e Mecânico (controles e experimentais)	92
6.DISSCUSSÃO	95
7. CONCLUSÕES	104
REFERÊNCIAS	107
APÊNDICES	114
APÊNDICE A - Estudo do erro: Comparação entre os avaliadores A e B, através do teste Kappa	115
APÊNDICE B - Ficha de coleta de dados – análise histológica	116
ANEXOS	118
ANEXO A – Aprovação da Comissão Científica e de Ética da Faculdade de Odontologia da PUCRS	119
ANEXO B – Aprovação do Comitê de Ética em Pesquisa da PUCRS	120



1 INTRODUÇÃO

A avulsão dental ou exarticulação consiste no deslocamento total de um dente do interior de seu alvéolo (ANDREASEN; ANDREASEN, 2000). O reimplante é a conduta de primeira escolha frente às avulsões dentais, atendendo, ainda que por um período incerto, às necessidades psicológicas imediatas do paciente e seus familiares (SUÁREZ; GUITART, 1988). No entanto, nem sempre é possível que o reposicionamento seja realizado imediatamente. Assim, o tempo extra-alveolar, o meio de armazenamento do dente avulsionado e a conduta do cirurgião-dentista no primeiro atendimento são fatores muito importantes para o prognóstico do tratamento (FLORES et al., 2007).

O reimplante realizado em até 15 minutos pós-avulsão é reconhecido como imediato e de prognóstico favorável (ANDERSSON; BODIN, 1990). Após 15 minutos, o ligamento periodontal presente na superfície radicular pode se tornar seco e, conseqüentemente, sofrer necrose, tornando o prognóstico desfavorável (ANDREASEN; KRISTERSON, 1981). Este período é considerado reimplante tardio e o tratamento da superfície radicular do dente deve ser realizado, através da raspagem do tecido periodontal necrótico a fim de preservar a estrutura radicular e prevenir a ação de células de reabsorção, induzindo assim a formação de um novo cimento (FILLIPI; POHL; VON ARX, 2001; IQBAL; BAMAAS, 2001).

Descrevendo a patogênese da reabsorção inflamatória, Andreasen (1981) cita que a ocorrência de traumatismos ou a contaminação por bactérias induz pequenas lesões no ligamento e/ou cimento, resultando em cavitações. Se houver exposição dos túbulos dentinários e infecção do canal, a resposta inflamatória ocorrerá através da

penetração de toxinas ao longo dos túbulos, sendo intensificada à medida que a destruição em direção ao canal radicular avança. Em pacientes jovens, esta destruição é agressiva, provavelmente pela fina proteção de cimento e maior diâmetro dos túbulos dentinários.

Alguns autores atribuem o insucesso do reimplante dental à dificuldade de impedir que dentes avulsionados sejam contaminados por bactérias. Essas bactérias parecem ocasionar a reabsorção radicular inflamatória, constituindo sequelas graves de dentes avulsionados reimplantados. Para inibir ou minimizar sua instalação tem sido preconizado o uso de antibióticos sistêmicos ou tópicos (DE DEUS, 1992; LAGEMARQUES; CONTI; ANTONIAZZI, 1994; SAAD-NETO; PINTO; BOATTO, 1991).

O tratamento das avulsões deve ser direcionado ao prévio restabelecimento da fisiologia celular do ligamento periodontal. O destino do elemento dental avulsionado depende da viabilidade celular das fibras periodontais remanescentes na superfície radicular antes do reimplante. Assim, soluções fisiologicamente compatíveis podem manter e/ou repor os metabólitos celulares do ligamento periodontal (KRASNER; RANKOW, 1995; THORP; FRIEDMAN, 1992). A literatura apresenta diversos estudos avaliando a resposta do ligamento periodontal a diferentes substâncias utilizadas no tratamento tópico da superfície radicular, como, por exemplo: fluoreto de sódio (ANDREASEN; ANDREASEN, 1994), hidróxido de cálcio (OKAMOTO et al., 1998), hipoclorito de sódio (KANNO et al., 2000; OKAMOTO, 2003; PERCINOTO et al., 1988; SAAD-NETO et al., 1986;), dexametasona (KEUM et al., 2003), acetazolamida (MORI; GARCIA, 2002), solução de adenosina trifosfato (ATP) (ZANETTA-BARBOSA; CARVALHO, 1990), ácido cítrico (KEUM et al., 2003), fluoreto de estanho (SAAD-NETO et al., 1986), compostos bifosfonatos - como o alendronato (LUSTOSA-PEREIRA et al., 2006; LEVIN et al., 2001), vitamina C (PANZARINI et al., 2005), própolis (AL-SHAHER et al., 2004; MARTIN; PILEGGI, 2004; ÖZAN et al., 2007) e alguns antibióticos: rifamicina (OKAMOTO, 2003), derivados da tetraciclina, como a minociclina (MA; SAE-LIM, 2003; BRYSON et al., 2003) e a doxiciclina (CVEK et al., 1990), e derivados lincosamidas, como a lincomicina (SILVA et al., 2009).

As lincosamidas são antibióticos que possuem afinidade por tecido ósseo, com ação predominante sobre microrganismos Gram-positivos da microbiota bucal. São

hidrossolúveis e estáveis em meio ácido, podendo se difundir pelo alvéolo sem sofrer alterações se houver infecção local (RAJESWARAN; SRIKRISHAN, 2004; ZHAO et al., 2004). As principais lincosamidas são a lincomicina e a clindamicina.

Silva et al. (2009) estudaram o efeito da lincomicina sob a superfície radicular após extração e reimplante dentário através da análise microscópica. Foi demonstrado que a lincomicina apresenta propriedades importantes na descontaminação da superfície radicular dentária, promovendo a reinserção do ligamento periodontal ao cimento, embora não seja capaz de prevenir eventos indesejáveis, como a anquilose dento-alveolar.

No entanto, a lincomicina é muito pouco prescrita na atualidade, sendo substituída no mercado pela clindamicina (LIMA, 2008), um derivado semi-sintético do cloridrato de lincomicina, muito utilizado na prática clínica, sendo aproximadamente 20 vezes mais potente que a lincomicina na inibição do crescimento de *Escherichia coli* (LIMA, 2008; VERDIER et al., 2000).

A clindamicina geralmente é mais ativa que a lincomicina no tratamento de infecções bacterianas, em particular daquelas causadas por espécies anaeróbicas (REZANKA; SPÍZEK, 2004).

Os resultados de pesquisas com antibióticos no tratamento de dentes avulsionados são promissores, mas ainda não são satisfatórios, e não existe um consenso na literatura sobre qual a melhor substância antimicrobiana de uso tópico no reimplante, o que estimula a pesquisa em busca de novos medicamentos.

Diante do exposto e no intuito de contribuir para o estudo do uso tópico de antibióticos no reimplante dental, esta pesquisa analisou a resposta tecidual frente ao uso tópico do fosfato de clindamicina no tratamento da superfície radicular de dentes de ratos, avulsionados e reimplantados intencionalmente.



2 REVISTA DA LITERATURA

2.1 AVULSÃO E REIMPLANTE DENTAL

As avulsões na dentição permanente são mais frequentes nos incisivos centrais superiores, principalmente em crianças na faixa etária de 7 a 9 anos, na época da erupção dos mesmos, pois o desenvolvimento radicular ainda não se completou e o periodonto é resiliente, oferecendo pequena resistência a forças extrusivas (ANDREASEN; ANDREASEN, 2000; 2001).

O reimplante dental é indicado como tratamento de primeira escolha para esse tipo de traumatismo, e consiste em reposicionar o dente no seu alvéolo. Existem algumas contra-indicações relativas para o reimplante dental, como pacientes com condições periodontais graves, lesões cariosas extensas e fraturas radiculares (ANDREASEN; ANDREASEN, 1994). Quando realizado em um período extra-alveolar menor que 15 minutos é considerado reimplante imediato, quando o período extra-alveolar é maior que 15 minutos, considera-se como reimplante mediato ou tardio (ANDERSSON; BODIN, 1990).

Antes do reimplante é importante realizar a limpeza da superfície radicular com solução fisiológica para remoção de possíveis corpos estranhos e redução no número de microorganismos que estimulariam uma resposta inflamatória. O alvéolo também deve ser irrigado para a remoção do coágulo antes do reimplante e o dente deve ser reposicionado com uma pressão mínima no seu alvéolo (ANDREASEN; ANDREASEN, 2001).

No reimplante mediato, tem sido preconizado que o ligamento periodontal sem vitalidade seja removido, a polpa extirpada e o canal radicular alargado antes do reimplante. O dente é mergulhado em solução de fluoreto de sódio a 2% por 20 minutos. A seguir, o canal é obturado com guta-percha e cimento obturador e, após irrigação da superfície radicular com soro fisiológico para remoção do excesso de fluoreto, o dente pode ser reimplantado. O tratamento da superfície radicular com fluoreto de sódio objetiva torná-la parcialmente resistente aos osteoclastos, retardando, assim, o processo de substituição de qualquer anquilose (FLORES et al., 2007).

A contenção não-rígida é indicada por um período de sete dias para o reimplante imediato, e deve permanecer por seis semanas no reimplante mediato. O acompanhamento periódico do paciente é indispensável (ANDREASEN; ANDREASEN, 2001; FLORES et al., 2007).

O reimplante dental de dentes avulsionados defronta-se com inúmeros fatores cuja interação concorrerá para o sucesso ou insucesso do tratamento, quais sejam: intensidade do trauma, vitalidade do ligamento periodontal, tipo e tempo de contenção, soluções utilizadas como estocagem no período extra-alveolar, tempo decorrido entre a avulsão e o reimplante, manutenção da vitalidade pulpar, preparo do dente e do alvéolo para o reimplante e oportunidade do tratamento endodôntico (ANDREASEN; ANDREASEN, 1994; FRANCISCHONE; BRAMANTE; MONDELI, 1988; PETERSON et al., 2005).

Conforme a disposição desses fatores, o organismo reagirá de diferentes formas desde a aceitação do dente, com restabelecimento do ligamento periodontal, até a completa destruição da raiz, levando, assim, à perda do elemento dental (OKAMOTO et al., 1995).

As principais complicações que podem ocorrer em dentes reimplantados são a anquilose e as reabsorções radiculares. As raízes dos dentes permanentes, ao contrário do tecido ósseo, não sofrem remodelamento e aposição após a reabsorção (ANDREASEN; ANDREASEN, 2001; TROPE; CHIVIAN, 1994).

As reabsorções radiculares após reimplantes são freqüentes e possuem peculiaridades que exigem definições e classificações como aquelas apresentadas por Bakland (1992) e Consolaro (2005): reabsorções externas (de superfície, inflamatória e por substituição), reabsorção interna e reabsorção invasiva.

As reabsorções ocorrem devido à ação de células clásticas que interagem com mediadores liberados localmente pelos osteoblastos e células mononucleares da mesma linhagem dos macrófagos, distribuídos próximos aos clastos (CONSOLARO, 2005; TROPE; CHIVIAN, 1994). Consolaro (2005) denomina esse grupo de células como unidade osteorremodeladora. Na presença de reabsorções, os elementos essenciais para a proteção radicular contra a instalação das unidades osteorremodeladoras desaparecem; não há mais cementoblastos, pré-cimento e restos da bainha epitelial de Hertwig ou restos epiteliais de Malassez presentes no espaço do ligamento periodontal. Os restos epiteliais de Malassez sintetizam e liberam peptídeos, dentre eles o fator de crescimento epitelial (EGF – *Epithelial Growth Factor*) que, quando age sobre os osteoblastos, estimula a reabsorção óssea e dentária, preservando assim, o espaço periodontal quando da deposição de matriz osteóide (CONSOLARO, 2005).

A reabsorção de superfície pode resultar de injúrias traumáticas como a avulsão e a luxação dental. Está associada a um trauma no dente, que tenha causado dano aos cementoblastos. Esta reabsorção pode ser transitória ou progressiva. Na forma transitória o dente tem a vitalidade pulpar recuperada após um evento traumático; em alguns casos, a área reabsorvida pode ser completamente restaurada através da deposição de um novo cimento. Na forma progressiva, a reabsorção de superfície é o começo de uma reabsorção mais destrutiva, quer seja inflamatória ou por substituição. Caracteriza-se pela presença de lacunas reparadas por cimento neoformado ao longo da superfície da raiz. É uma condição autolimitante, restrita ao cimento. A reabsorção de superfície não pode ser detectada através de radiografias, sendo observada apenas histologicamente (ANDREASEN; ANDREASEN, 2001; BAKLAND, 1992; LUSTOSA-PEREIRA et al., 2006).

A reabsorção inflamatória é considerada uma evolução da reabsorção de superfície. Quatro fatores contribuem para o seu desenvolvimento: injúria ao ligamento

periodontal, presença de reabsorção de superfície, infecção associada à polpa e tamanho da abertura dos túbulos dentinários. Radiograficamente, a reabsorção inflamatória evidencia a perda tanto de estrutura dental quanto de osso alveolar adjacente (BAKLAND, 1992).

A reabsorção por substituição ocorre após a anquilose (fusão do dente com o osso). Neste tipo de reabsorção o dente torna-se parte do processo de remodelação óssea alveolar, podendo ser reabsorvidos progressivamente dente e osso. O diagnóstico desse tipo de reabsorção pode ser realizado através de avaliação clínica e radiográfica. Clinicamente percebe-se ausência de mobilidade e som metálico quando se realiza a percussão; radiograficamente percebe-se a ausência do espaço do ligamento periodontal (BAKLAND, 1992; LUSTOSA-PEREIRA et al., 2006).

Para Consolaro (2005), existe uma forte ligação etiopatogênica entre a reabsorção por substituição e a anquilose alveolodental, a qual fez com que alguns profissionais considerassem como sendo sinônimos. Desse modo, a anquilose dentoalveolar não necessariamente evolui para a reabsorção por substituição, embora seja esse seu caminho natural, ou seja, são dois processos diferentes, podendo estar interligados ou não (CONSOLARO, 2005).

A reabsorção radicular interna é de rara ocorrência, podendo ser causada por trauma e apresentar as formas transitória e progressiva. A forma transitória é similar à reabsorção de superfície externa, em que há perda de odontoblastos. A forma progressiva, por sua vez, continua de um ponto onde houve exposição dentinária e perda de odontoblastos, e para que esse processo continue, é necessário estímulo bacteriano, o que frequentemente decorre de infecção do tecido pulpar necrótico para a área de reabsorção. Com o progresso da reabsorção pode ocorrer uma perfuração externa, levando a uma comunicação com o espaço do ligamento periodontal. Ao exame histológico, as paredes mostram-se irregulares pelas lacunas de reabsorção e clastos mono e multinucleados, que estão associados a outras células constituintes das unidades osteorremodeladoras (BAKLAND, 1992; CONSOLARO, 2005).

A reabsorção invasiva é um tipo de reabsorção que envolve a área cervical do dente, e também pode ser chamada de reabsorção cervical. Sua ocorrência é

relativamente comum, mas frequentemente é classificada como idiopática, devido à dificuldade de estabelecer a sua causa. O diagnóstico é feito a partir da combinação da avaliação clínica e radiográfica. A lacuna da reabsorção pode ser sondada através do sulco gengival, e pode ser observada até a extensão coronária abaixo do esmalte, sendo que a exposição da dentina é intensa, e a lacuna contém tecido vascular. Radiograficamente a lesão pode ter um contorno liso ou rugoso (BAKLAND, 1992).

O resultado de um reimplante dental após a avulsão é quase inteiramente dependente do período de manipulação extra-alveolar, desse modo, as exigências básicas para a cicatrização adequada são que o dente permaneça fora de seu alvéolo pelo período de tempo mais curto possível, que o armazenamento extra-alveolar seja em um meio fisiológico e que a contaminação do dente seja eliminada, reduzida ou controlada por antibióticos (ANDREASEN; ANDREASEN, 2001).

Após o reimplante, uma cobertura antibiótica terapêutica sistêmica precisa ser instituída e a profilaxia contra o tétano deve ser considerada (ANDREASEN; ANDREASEN, 2001; FLORES et al., 200).

2.2 MEIOS DE ARMAZENAMENTO E PERÍODO EXTRA-ALVEOLAR

Muitos meios de conservação para dentes avulsionados foram testados, e o meio úmido é considerado como a melhor opção, de modo que soro fisiológico, meios de cultura tecidual, leite e saliva, favorecem a cicatrização pulpar e periodontal. Uma característica comum a todos eles é seu equilíbrio osmótico em relação à polpa e aos tecidos periodontais. O meio de armazenamento, mais do que a duração do período extra-alveolar, determina o prognóstico. Desse modo, a conservação em meio úmido já remete a um cuidado que acarretará em benefícios após o reimplante dental (ANDREASEN; ANDREASEN, 2001).

Estudos experimentais vêm investigando diversas substâncias a fim de encontrar aquela que melhor contribua para a manutenção da vitalidade e da viabilidade das células do ligamento periodontal, dentre elas: água da torneira

(PILEGGI; DUMSHA; NOR, 2002; SIGALAS et al., 2004) solução fisiológica (GULINELLI, 2006; SCHWARTZ; ANDREASEN; ANDREASEN, 2002), leite (ANDREASEN, 1981; MARINO et. al, 2000; PILEGGI; DUMSHA; NOR, 2002; SIGALAS et al., 2004), HBSS (PILEGGI; DUMSHA; NOR, 2002), ViaSpan (KRASNER; RANKOW, 1995; THORP; FRIEDMAN, 1992), solução para lentes de contato, Gatorade® (SIGALAS et al., 2004), água de coco (GOPINKRISHNA et al., 2008a; GOPINKRISHNA et al., 2008b) e soluções de própolis (MARTIN; PILEGGI, 2004).

De acordo com os estudos de Pileggi et al. (2002) e Sigalas et al. (2004), a água da torneira foi o pior meio de conservação, não sendo indicada como meio de armazenamento por causar lise celular. Por meio da análise da viabilidade celular com azul de Tripán, Pileggi et al. (2002) concluíram que o leite e a solução fisiológica apresentaram resultados estatisticamente semelhantes à HBSS, constituindo alternativas viáveis para estocar dentes avulsionados (PILEGGI; DUMSHA; NOR, 2002; SIGALAS et al., 2004). Sigalas et al. (2004) estudaram a viabilidade celular do ligamento periodontal de dentes humanos armazenados em leite, água da torneira, HBSS, solução para lentes de contato e Gatorade® em temperatura ambiente e fria. No que diz respeito à temperatura, quando geladas, as substâncias mostram-se melhores do que quando comparadas à temperatura ambiente. A HBSS demonstrou o melhor resultado, independente da temperatura. Para Krasner e Rankow (1995) e Thorp e Friedman (1992) a HBSS só teve um resultado inferior quando foi comparada ao ViaSpan, que é um meio para armazenamento de órgãos para transplantes (KRASNER; RANKOW, 1995; LUSTOSA-PEREIRA et al., 2006; THORP; FRIEDMAN, 1992). Além da água, as soluções para lente de contato e o Gatorade® devem ser evitadas (SIGALAS et al., 2004).

O leite tem sido indicado como método de estocagem temporária. O leite com baixo teor de gordura é uma alternativa adequada como substituto da HBSS. Além disso, possui menor valor de mercado, sendo o meio mais utilizado e de mais fácil acesso à população. O leite previne somente a necrose celular adicional, sendo usado especificamente quando o dente permanece por um tempo extra-alveolar de até 20 minutos (HILTZ; TROPE, 1991; THORP; FRIEDMAN, 1992).

2.3 TRATAMENTO DE SUPERFÍCIE RADICULAR

O tratamento da superfície radicular vem sendo tema de diversos estudos, principalmente nos casos de reimplante tardio no qual o tratamento da superfície radicular se faz necessário, a fim de remover o ligamento periodontal desvitalizado (OKAMOTO, 2003), pois mesmo que existam excelentes meios de conservação para dentes avulsionados, muitas vezes não estão disponíveis no momento do acidente (LUSTOSA-PEREIRA et al., 2006; PANZARINI et al., 2005).

A manutenção de remanescentes da polpa e do ligamento periodontal cementário desvitalizados pode propiciar a proliferação de bactérias, principalmente quando o dente avulsionado permanece fora do seu alvéolo por um longo período de tempo. Essa circunstância favorece a inflamação do periodonto, promovendo reabsorções radiculares. Além disso, sabe-se do valor de antibióticos adicionados aos meios de cultura, bem como seu emprego no controle da contaminação bacteriana por via sistêmica ou tópica. O hidróxido de cálcio, quando empregado no canal radicular, atenua a reabsorção radicular e estimula a regeneração do periodonto; possui ação antimicrobiana e preenche condições biológicas favoráveis para controlar a intensidade do processo inflamatório nos tecidos periodontais. Diante disso, Okamoto et al. (1991), analisaram histologicamente em ratos, o reimplante mediato de incisivos mantidos por 45 minutos em meio ambiente com a superfície radicular tratada com solução saturada de hidróxido de cálcio e os canais radiculares preenchidos com pasta da mesma substância. Os autores observaram que o aumento do tempo de imersão do dente nessa solução atrasa o reparo na região acima da crista óssea alveolar, não preserva os remanescentes do ligamento periodontal desvitalizados, nem impede as reabsorções radiculares. Os dentes imersos na solução de hidróxido de cálcio por 30 minutos exibiram resultados similares àqueles imersos por 10 minutos.

Percinoto et al. (1988) analisaram a influência da remoção química das fibras do ligamento periodontal com hipoclorito de sódio a 5 %, em dentes de cães. Após 90 dias, os autores encontraram nos espécimes dos quais foram removidos os restos da membrana periodontal, menor incidência de reabsorção e presença de fibras periodontais com orientação funcional e inseridas no osso e no cimento. No grupo-

controle, a preservação dos restos da membrana periodontal foi relacionada com maior incidência de reabsorção e áreas de anquilose em vários espécimes.

Outras substâncias anti-reabsortivas vêm sendo estudadas na tentativa de limitar o processo de reabsorção radicular. Lustosa- Pereira et al. (2006) avaliaram o efeito tópico do alendronato na superfície radicular de dentes extraídos e reimplantados. Usaram 54 incisivos superiores de ratos, divididos em três grupos: no grupo 1, após 15 minutos o canal foi preenchido com pasta de hidróxido de cálcio e os dentes foram reimplantados; nos grupos 2 e 3 o período extra-alveolar foi de 30 e 60 minutos, respectivamente. Os dentes foram imersos em solução de hipoclorito de sódio a 1% por 30 minutos, lavados em soro fisiológico por cinco minutos e tiveram a superfície radicular tratada com solução de alendronato de sódio a 3,2 mg/L, por 10 minutos. Os canais radiculares foram preenchidos com pasta de hidróxido de cálcio, e em seguida os dentes foram reimplantados. Após os períodos de 15, 60 e 90 dias, os resultados mostraram que o alendronato de sódio foi capaz de diminuir a incidência de reabsorção radicular, mas não de anquilose dento-alveolar. A variação do tempo extra-alveolar entre os grupos 2 e 3 não revelou diferenças significativas nos resultados.

Gulinelli (2008) testou a própolis no tratamento da superfície radicular de dentes reimplantados tardiamente, comparando a eficácia da solução de própolis à de fluoreto de sódio a 2% no controle da reabsorção radicular externa. Utilizou 30 incisivos superiores de ratos, os quais foram mantidos em meio seco por 60 minutos. Os dentes foram divididos em três grupos: I – imersos em 20 ml de soro fisiológico; II – imersos em 20 ml de solução de fluoreto de sódio a 2%; III – imersos em 20 ml de solução de própolis a 15%. Após 10 minutos de imersão nas soluções, os dentes foram preenchidos com pasta de hidróxido de cálcio e então reimplantados. Após 60 dias, os resultados mostraram presença de reabsorção inflamatória por substituição e anquilose nos três grupos, não apresentando diferença significativa quando submetidos à análise comparativa, o que levou à conclusão de que o tratamento da superfície radicular com própolis se mostrou semelhante ao flúor, com relação à reabsorção radicular externa.

Vogt (2008) avaliou o efeito da solução de própolis no tratamento da superfície radicular de dentes reimplantados tardiamente, após remoção química ou mecânica do ligamento periodontal. Trinta e seis incisivos centrais superiores de ratos foram

extraídos e mantidos em meio seco por 15 minutos. Foram distribuídos em seis grupos: M - remoção mecânica do ligamento periodontal (lâmina de bisturi); MP - remoção mecânica do ligamento seguida da imersão em própolis a 6%; MF - remoção mecânica do ligamento seguida da imersão em fluoreto de sódio a 2%; QP, remoção química do ligamento (hipoclorito de sódio a 1%), seguida da aplicação tópica da solução de própolis a 6%; QF, remoção química do ligamento e imersão em fluoreto de sódio a 2%; e Q, remoção química do ligamento. Após 60 dias, através de análise descritiva, a autora observou que a remoção química com solução de hipoclorito de sódio a 1% proporciona menores áreas de reabsorção, quando comparada à remoção mecânica do ligamento periodontal. No que diz respeito aos grupos M e Q, ambos apresentaram um processo cicatricial semelhante em relação ao tecido ósseo adjacente à estrutura dentária. As áreas de reabsorção dentinária referentes ao grupo M apresentaram maior quantidade de lacunas de reabsorção, além do que, as demais áreas de reabsorção dentinária apresentaram-se preenchidas por tecido conjuntivo fibroso. O grupo Q demonstrou mais áreas de reabsorção por substituição. Os grupos tratados com própolis apresentaram características no reparo muito semelhantes à solução de fluoreto de sódio a 2%, favorecendo o reparo tecidual, quando utilizada como tratamento de superfície radicular, mas não evitou reabsorções radiculares e anquilose.

2.3.1 Tratamento tópico com antibióticos

Além das substâncias supracitadas, a literatura tem apresentado o emprego de antibióticos tópicos como uma alternativa para casos de dentes submetidos ao reimplante, seja imediato ou mediato, no intuito de evitar a instalação de reabsorções radiculares.

Saad Neto, Pinto e Boatto (1991) realizaram reimplante imediato de incisivos de ratos tratados com rifamicina (Rifocina M®), com o objetivo de analisar o efeito deste antibiótico sobre a superfície e canal radicular dos incisivos. O canal radicular, após ser preenchido com soro fisiológico ou antibiótico, teve seu ápice radicular obliterado com cera óssea. Os resultados observados aos 10, 30 e 60 dias pós-reimplante mostraram que a rifamicina foi superior ao soro fisiológico, pois o antibiótico favoreceu a rápida

proliferação de tecidos conjuntivo e neoformação óssea na área do ligamento periodontal, impediu a reabsorção radicular inflamatória do 10^o ao 60^o dia pós reimplante, não lesou os remanescentes do ligamento periodontal nos períodos iniciais, mas não evitou a reabsorção da superfície e a anquilose alvéolo-dentária.

Okamoto (2003) analisou o processo de reparo do reimplante dental tardio de incisivo superior de rato após remoção do ligamento periodontal com hipoclorito de sódio a 2%, seguida da aplicação tópica de fluoreto de estanho a 1% e rifamicina sódica. Concluiu que a remoção do ligamento periodontal degenerado com hipoclorito de sódio e tratamento da superfície com o fluoreto e rifamicina possibilitou manutenção da integridade do cimento e dentina. Já a permanência do ligamento ocasionou extensas reabsorções cimento-dentinárias e áreas de anquilose.

Em virtude da afinidade com o tecido ósseo, a minociclina e a doxiciclina, derivados da tetraciclina, foram também testados como tratamento de superfície (BRYSON et al., 2003; CALDART, 2000; CVEK et al., 1990; MA; SAE-LIM, 2003).

Cvek et al. (1990) avaliaram o efeito tópico da solução de doxaciclina na revascularização pulpar e cicatrização periodontal de incisivos reimplantados em macacos. Concluíram que a aplicação da doxaciclina aumentou a frequência da revascularização pulpar e diminuiu a quantidade de microrganismos. Em relação ao ligamento periodontal, a ocorrência de anquilose e reabsorção radicular inflamatória foram menores quando comparadas ao grupo-controle.

Caldart (2000) realizou uma pesquisa em cães onde avaliou comparativamente dentes reimplantados tardiamente, tratados através de proteção radicular (imersão em hipoclorito de sódio a 1% por 30 minutos, seguida da imersão em solução de fluoreto de estanho a 1% e em suspensão de doxiciclina 1mg/20ml) ou com diferentes medicações intra-canal, quais sejam: pasta de hidróxido de cálcio veiculada com propilenoglicol, calcitonina e pasta de hidróxido de cálcio veiculada com calcitonina. Por meio de análise histométrica computadorizada foram quantificadas as áreas de reabsorções radiculares inflamatória e por substituição. Foram selecionados 32 incisivos superiores e inferiores de 4 cães, mantidos em meio seco por 120 minutos. Os animais foram mortos após 180 dias. Os resultados mostraram que a medicação intra-

canal hidróxido de cálcio/calcitonina foi mais efetiva no controle da reabsorção radicular inflamatória do que as medicações isoladamente, sendo que estas apresentaram níveis de efetividade semelhante. A reabsorção radicular por substituição foi controlada mais efetivamente pela medicação intra-canal calcitonina, e os demais tratamentos analisados, apresentaram similaridade de resposta ao controle desta patologia.

Bryson et al. (2003) avaliaram o efeito tópico da minociclina na cicatrização de dentes de cães reimplantados tardiamente. Em um período de observação de quatro semanas, os autores observaram que a minociclina aplicada topicamente não ocasionou benefícios no que diz respeito à atenuação ou prevenção da reabsorção radicular externa.

Ma e Sae-Lim (2003) também avaliaram o efeito da aplicação tópica da minociclina na reabsorção por substituição de dentes de macacos reimplantados. Observaram que não houve diferença estatisticamente significativa entre os grupos minociclina e controle positivo (solução salina), no que diz respeito à ocorrência de reabsorção inflamatória e por substituição, porém no grupo da minociclina, a completa cicatrização em alguns dentes foi maior.

Silva et al. (2009) avaliaram o efeito da lincomicina usada topicamente na superfície radicular de dentes de ratos reimplantados. Foram utilizados dez ratos Wistar, que tiveram o incisivo superior direito extraído e estocado em leite por 30 minutos. Na sequência, os dentes foram distribuídos em dois grupos: I - irrigados com soro fisiológico e reimplantados; II - imersos em lincomicina por 5 minutos, e reimplantados. Nos dentes do grupo II, que foram submetidos ao tratamento com lincomicina notou-se completo reparo do ligamento, poucas células inflamatórias e pequenas áreas de reabsorção inflamatória e anquilose. Concluíram que a lincomicina apresenta propriedades de descontaminação da superfície radicular, e é capaz de promover a reinserção das fibras do ligamento periodontal ao cimento, embora não tenha prevenido a anquilose dentoalveolar e a reabsorção radicular.

2.4 LINCOSAMIDAS

As lincosamidas são antibióticos de farmacodinâmica semelhante a dos macrolídeos, mas com estrutura química muito diferente. A lincomicina é um antibiótico natural do grupo das lincosamidas e pequenas modificações estruturais de sua cadeia lateral deram origem à clindamicina, derivado semi-sintético, que apresenta maior taxa de absorção oral e aumentado espectro antibacteriano – maior atividade e menor taxa de resistência (WANNMACHER; FERREIRA, 1999).

De acordo com Rang et al. (2008), as lincosamidas são utilizadas clinicamente em infecções causadas por bacteróides ou em infecções estafilocócicas dos ossos e articulações.

Um outro aspecto relevante é o fato de, em animais, os antibióticos de primeira escolha para dermatologia veterinária serem os macrolídeos e as lincosamidas, sendo os mais utilizados a eritromicina, a lincomicina e a clindamicina (REZANKA; SPÍZEK, 2004).

2.4.1 Clindamicina

A clindamicina está indicada em infecções por microrganismos aeróbios cocos Gram-positivos e anaeróbios Gram-positivos (*Peptococcus*, *Peptostreptococcus*, *Actinomyces*, *Propionibacterium*, *Eubacterium*) e negativos (*Fusobacterium*, *Bacteroides*), porém não age sobre microrganismos aeróbios Gram-negativos. É eficaz no combate de *Streptococcus* e na maioria das cepas de *Staphylococcus aureus*, porém os meticilina-resistentes usualmente não são sensíveis à clindamicina. Este antibiótico inibe a síntese protéica bacteriana, atuando no ribossomo 50S. É bacteriostática ou bactericida, na dependência de dose empregada, tamanho do inóculo e espécie bacteriana (REZANKA; SPÍZEK, 2004; WANNMACHER; FERREIRA, 1999).

De acordo com Wannmacher e Ferreira (1999), quase todas as amostras de anaeróbios coletadas de infecções de origem dental foram inibidas por clindamicina com 2 mg/mL, concentração facilmente atingida com doses terapêuticas. A resistência a esse antibiótico desenvolve-se lentamente por mutações em ribossomos bacterianos, resultando em menores afinidade e capacidade de ligação da medicação.

A clindamicina apresenta efeitos similares aos obtidos com penicilinas, seja em parâmetros clínicos ou microbiológicos; porém, não é utilizada como primeira opção, ficando como fármaco alternativo para a prevenção e tratamento em pacientes alérgicos a antibióticos beta-lactâmicos (REZANKA; SPÍZEK, 2004).

A comercialização do antibiótico se dá através de cápsulas de 150 ou 300 mg, na forma de cloridrato para uso oral, ou solução para uso parenteral, contendo 150 mg/mL. A absorção pelo trato gastrointestinal é alta, em torno de 90%, não sendo influenciada pela presença de alimentos. Além disso, tem boa penetração tecidual e sua concentração óssea é particularmente alta, quando comparada aos níveis séricos. É metabolizado principalmente no fígado, e os metabólitos são eliminados na bile e na urina. Doses orais usuais variam de 150 – 300 mg de seis em seis horas para adultos. No uso intravenoso, doses de 600 – 900 mg de oito em oito horas são efetivas. Pode ser utilizada como agente alternativo em profilaxia de endocardite bacteriana, administrada em dose única de 600 mg, por via oral, uma hora antes do procedimento. No que diz respeito aos efeitos adversos, desconforto abdominal, náusea, vômito e diarreia são descritos, ocorrendo em cerca de 10% dos pacientes (WANNMACHER; FERREIRA, 1999).



3 OBJETIVOS

3.1 OBJETIVO GERAL

Avaliar o efeito da aplicação tópica do fosfato de clindamicina no tratamento da superfície radicular de dentes de ratos reimplantados.

3.2 OBJETIVOS ESPECÍFICOS

Após 90 dias da realização do reimplante, por meio de análise microscópica, busca-se especificamente:

- a) descrever e avaliar o processo de reparo alveolodental após do reimplante imediato de incisivos avulsionados de ratos (sem remoção do ligamento periodontal), que terão a superfície radicular tratada topicamente com fosfato de clindamicina;
- b) descrever e avaliar o processo de reparo alveolodental do reimplante tardio de incisivos avulsionados de ratos (após remoção química ou mecânica do ligamento periodontal), que terão a superfície radicular tratada através do uso tópico da clindamicina.



4 METODOLOGIA

4.1 DELINEAMENTO DA PESQUISA

A presente pesquisa foi desenvolvida dentro do paradigma tradicional quantitativo, caracterizado como um estudo experimental verdadeiro, seguindo o seguinte delineamento:

R	X_{GEI}	O
R	X_{GCI}	O
R	X_{GEMM}	O
R	X_{GCMM}	O
R	X_{GEMQ}	O
R	X_{GCMQ}	O, onde:

R = randomizado, X_{GEI} = tratamento grupo experimental imediato; X_{GCI} = controle grupo imediato; X_{GEMM} = tratamento grupo experimental mediato mecânico; X_{GCMM} = controle grupo mediato mecânico; X_{GEMQ} = tratamento grupo experimental mediato químico; X_{GCMQ} = controle grupo mediato químico, O = observação (pós-teste).

4.2 PROBLEMA

Como ocorre o processo de reparo alveolodental após reimplante de dentes avulsionados, submetidos ao uso tópico de clindamicina no tratamento da superfície radicular?

4.3 HIPÓTESE

O uso tópico da clindamicina no tratamento da superfície radicular de dentes avulsionados favorece o reparo alveolodental, promovendo a descontaminação da superfície radicular dentária, a reinserção do ligamento periodontal ao cimento e a prevenção de eventos indesejáveis como as reabsorções radiculares e anquilose alveolodental.

4.4 CONSIDERAÇÕES ÉTICAS

Este trabalho foi realizado junto ao Programa de Pós-Graduação em CTBMF, da Faculdade de Odontologia da PUCRS, dentro da Linha de Pesquisa Diagnóstico e Terapêutica Aplicada, sendo desenvolvido após aprovação dos protocolos experimentais pela Comissão Científica e de Ética da Faculdade de Odontologia da PUCRS sob o protocolo nº 0045/08 (ANEXO A) e pelo Comitê de Ética em Pesquisa da PUCRS sob o protocolo nº CEP 08/00047 (ANEXO B).

Foram adotados os Princípios Éticos em Experimentação Animal, preconizados pelo Conselho Brasileiro de Experimentação Animal (COBEA), instituição filiada ao International Council for Laboratory Animal Science e respeitados os preceitos apresentados pela Legislação Brasileira de Animais de Experimentação, Lei nº 11.794, de 09 de outubro de 2008.

4.5 ANIMAIS

Foram utilizados 42 ratos Wistar machos, provenientes do Biotério da Universidade Federal de Pelotas, com 120 dias de vida, pesando entre 250 e 300g. Os animais foram distribuídos em seis grupos (n=7 por grupo), de acordo com o tratamento instituído à superfície radicular (quadro 01).

Grupos	n	Período extra-alveolar	Meio de estocagem	Remoção do Ligamento Periodontal	Tratamento de Superfície
GEI	7	15 min (imediate)	leite	-	Clindamicina
GCI	7	15 min (imediate)	leite	-	-
GEMM	7	30 min (mediate)	-	Mecânica (lâmina de bisturi)	Flúor + Clindamicina
GCMM	7	30 min (mediate)	-	Mecânica (lâmina de bisturi)	Flúor
GEMQ	7	30 min (mediate)	-	Química (Hipoclorito de sódio a 1%)	Clindamicina
GCMQ	7	30 min (mediate)	-	Química (Hipoclorito de sódio a 1%)	-

Quadro 01. Distribuição dos animais de acordo com o tratamento instituído à superfície radicular.

Fonte: Dados da pesquisa (FO/PUCRS, 2009).

4.6 PROCEDIMENTOS CIRÚRGICOS

Os procedimentos cirúrgicos foram realizados no Laboratório de Farmacologia Aplicada da Faculdade de Farmácia/PUCRS (Anexo A), obedecendo aos princípios de biossegurança e controle de infecção.

Cada procedimento cirúrgico ocorreu de forma independente, sobre uma bancada protegida por um campo estéril de mesa descartável que foi trocado, juntamente com o material cirúrgico utilizado, para cada animal.

Após pesagem dos animais em balança de precisão, os animais foram anestesiados através de injeção intraperitoneal da mistura de cloridrato de quetamina³, na dose de 100mg/Kg, com cloridrato de Xilazina⁴, na dose de 10mg/Kg. Confirmada a anestesia, por meio de teste de reflexo de retirada ao estímulo caudal, realizou-se a anti-sepsia intra e extra-bucal, com solução de digluconato de clorexidina a 2%⁵. Em seguida foi realizada a sindesmotomia (figura 1), para desinserção das fibras gengivais, utilizando espátula Hollembach 3s, seguida de luxação e avulsão (Figuras 2, 3 e 4), o menos traumática possível, com o auxílio de periótomo e fórceps infantil, respectivamente.

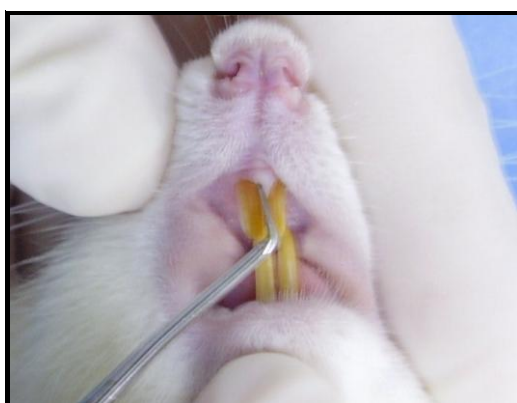


Figura 1 – Síndesmotomia do incisivo central superior direito.

Fonte: Dados da pesquisa, Programa de Pós-Graduação – FO/PUCRS (2009).

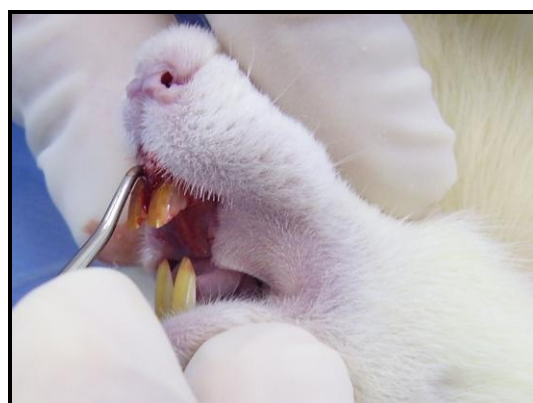
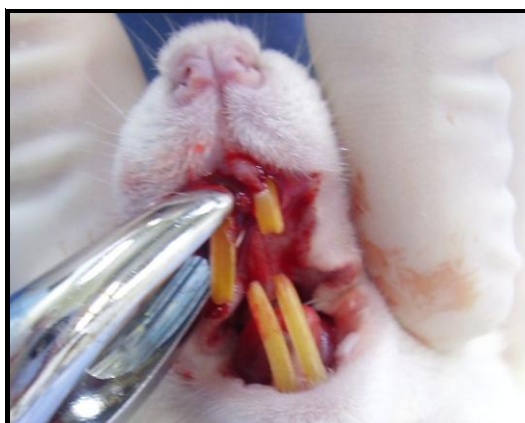

Figura 2 – Luxação do incisivo central superior direito.

Fonte: Dados da pesquisa, Programa de Pós-Graduação – FO/PUCRS (2009).



Figuras 3 e 4 – Avulsão do incisivo central.

Fonte: Dados da pesquisa, Programa de Pós-Graduação – FO/PUCRS (2009).

³ ketamin[®], Cristália Produtos Químicos Farmacêuticos Ltda, Brasil

⁴ Calmiun[®], Agener União, Brasil

⁵ Clorhexidina s, Digluconato de clorexidina 2%, FGM Ltda, Brasil

Depois de extraídos, os dentes tiveram sua papila dental removida com auxílio de uma lâmina de bisturi⁶ n^o 15 (figura 5).

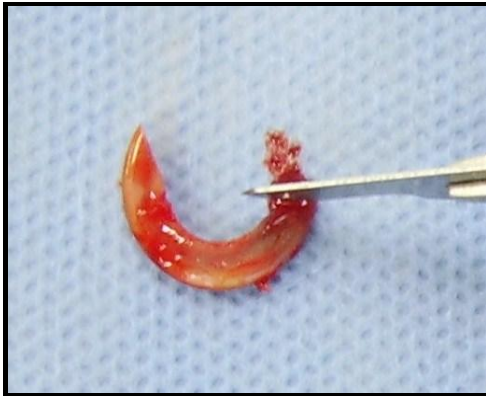

Figura 5 – Remoção da papila dental.
Fonte: Dados da pesquisa, Programa de Pós-Graduação – FO/PUCRS (2009).

A partir desta etapa, os grupos receberam tratamentos diferentes. Como pode ser observado no quadro 01, de acordo com o período de tempo extra-alveolar, os grupos foram classificados em reimplante imediato (GEI e GCI) e reimplante mediato ou tardio (GEMM, GCMM, GEMQ e GCMQ).

No reimplante imediato (GEI e GCI) os dentes foram imersos em leite UHT (*Ultra High Temperature*) integral, longa vida⁷ por 15 minutos (figura 6).

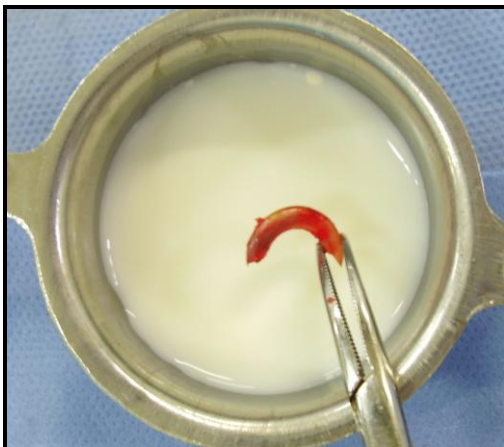

Figura 6 – Armazenamento em leite do grupo imediato.
Fonte: Dados da pesquisa, Programa de Pós-Graduação – FO/PUCRS (2009).

⁶ Solidor, Brasil

⁷ Leite uht integral, longa vida, Parmalat®

Em todos os grupos de reimplante tardio, os dentes foram fixados a uma lâmina de cera para osso estéril⁸ pela coroa e somente por ela. A raiz, em nenhum momento, entrou em contato com nenhuma superfície (seja ela, o instrumental cirúrgico, a cera ou até mesmo as mãos do operador), para que não houvesse risco de qualquer lesão ao cimento. Os dentes ficaram expostos ao meio ambiente por 30 minutos (figura 7). Decorrido esse período, a polpa foi extirpada com lima endodôntica flexofile⁹ n° 15, ligeiramente pré-curvada (figura 8). A limpeza do canal foi realizada com solução fisiológica e seringa descartável¹⁰ acoplada à agulha descartável calibre 25x6 (figura 9).

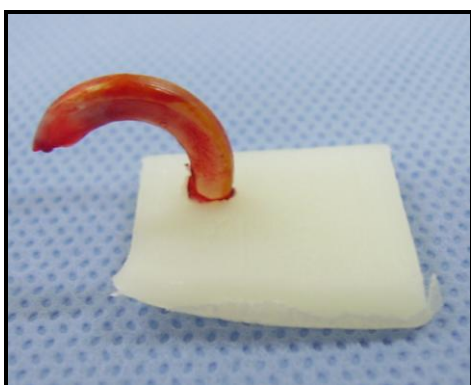


Figura 7 – Fixação do dente em cera para osso estéril.
Fonte: Dados da pesquisa, Programa de Pós-Graduação – FO/PUCRS (2009).

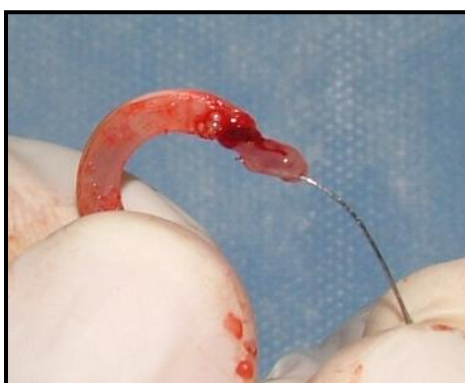

Figura 8 – Remoção da polpa com lima endodôntica flexofile n° 15.
Fonte: Dados da pesquisa, Programa de Pós-Graduação – FO/PUCRS (2009).

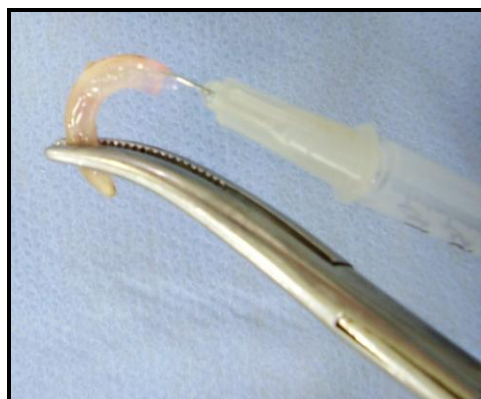


Figura 9 – Limpeza do canal com solução fisiológica a 0,9%.
Fonte: Dados da pesquisa, Programa de Pós-Graduação - FO/PUCRS (2009).

⁸ Cera para osso, W31, 2,5g, estéril, Ethicon®

⁹ Limas endodônticas Flexofile – Size: 15- 21mm – Dentisply – Maillefer instruments S.A., Ballaigues - Suíça

¹⁰ Seringa descartável Plastipak estéril 10 ml – Becton-Dickinson Indústria Cirúrgica Ltda.

Os dentes reimplantados tardiamente foram classificados quanto ao tipo de remoção do ligamento periodontal em remoção mecânica (GEMM e GCMM), (figura 10 e 11B) ou remoção química (GEMQ e GCMQ), (figura 11C). Os grupos foram classificados ainda quanto à antibioticoterapia tópica, sendo que todos os grupos experimentais foram tratados com clindamicina (GEI, GEMM e GEMQ), (figura 11A) enquanto os seus respectivos grupos-controles não receberam antibiótico topicamente (GCI, GCMM e GCMQ).

Os animais foram distribuídos aleatoriamente em seis grupos, com sete ratos em cada grupo, os quais receberam os seguintes tratamentos (quadro 1):

- **Grupo Experimental Imediato (GEI) – Reimplante imediato - Sem remoção do ligamento periodontal + clindamicina:** após 15 minutos extra-alveolar imersos em leite, os dentes foram imersos em 5 ml de solução de clindamicina¹¹ por um período de 5 minutos.

- **Grupo Controle Imediato (GCI) – Reimplante imediato - Sem remoção do ligamento periodontal e sem antibioticoterapia tópica:** os dentes ficaram 15 minutos fora do alvéolo, imersos em leite, e não receberam tratamento antibiótico na superfície radicular.

- **Grupo Experimental Mediato Mecânico (GEMM) – Remoção mecânica do ligamento periodontal + clindamicina:** após 30 minutos extra-alveolar, em meio seco, os dentes tiveram o ligamento raspado com lâmina de bisturi n^o 15 e após, foram imersos em 5ml de solução flúor fosfato acidulado¹² a 2% com pH=5,5 por um período de 20 minutos e, em seguida, foram imersos em 5ml de solução de clindamicina por um período de 5 minutos.

- **Grupo Controle Mediato Mecânico (GCMM) – Remoção mecânica do ligamento periodontal sem antibioticoterapia tópica:** após 30 minutos extra-alveolar, em meio seco, os dentes tiveram o ligamento raspado com lâmina de bisturi n^o 15 e após, foram

¹¹ Fosfato de clindamicina, 300mg/ml, Dalacin C[®] injetável

¹² Biodinâmica Química e Farmacêutica Ltda

imersos em 5ml de solução flúor fosfato acidulado¹³ a 2% com pH=5,5 por um período de 20 minutos, sem tratamento antibiótico da superfície.

- **Grupo Experimental Mediato Químico (GEMQ) – Remoção química do ligamento periodontal + clindamicina:** após 30 minutos extra-alveolar, em meio seco, os dentes foram imersos em solução de hipoclorito de sódio¹⁴ a 1% por um período de 30 minutos e, em seguida, foram imersos em 5ml de solução de clindamicina por um período de 5 minutos.

- **Grupo Controle Mediato Químico (GCMQ) – Remoção química do ligamento periodontal sem antibioticoterapia tópica:** após 30 minutos extra-alveolar, em meio seco, os dentes foram imersos em solução de hipoclorito de sódio¹⁵ a 1% por um período de 30 minutos, sem tratamento antibiótico da superfície radicular.

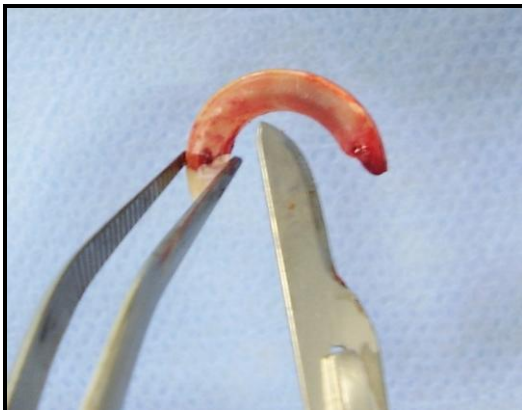

Figura 10 – Raspagem do ligamento periodontal com lâmina de bisturi nº 15. Fonte: Dados da pesquisa, Programa de Pós-Graduação – FO/PUCRS (2009).

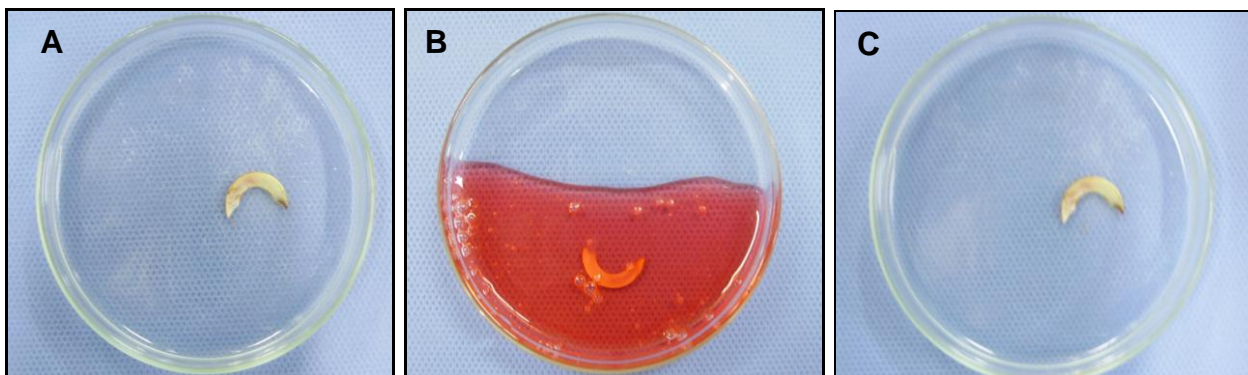


Figura 11 – Imersão dos dentes em: **A)** Fosfato de clindamicina, **B)** fluoreto de sódio a 2% e **C)** hipoclorito de sódio a 1%.

Fonte: Dados da pesquisa, Programa de Pós-Graduação – FO/PUCRS (2009).

¹³ Biodinâmica Química e Farmacêutica Ltda
¹⁴ Carbocloro S/A Indústrias Químicas, Brasil
¹⁵ Carbocloro S/A Indústrias Químicas, Brasil

Após esta etapa, em todos os grupos foi realizado o mesmo procedimento: os dentes foram lavados em solução fisiológica¹⁶ a 0,9% (figura 12), (sendo que nos dentes do reimplante mediato, o conteúdo do canal radicular foi aspirado com cânula de sucção¹⁷, e seco com pontas de papel absorvente¹⁸(figura 13), antes de ser preenchido com pasta de hidróxido de cálcio - Calen^{®19}(figura 14), os alvéolos foram cuidadosamente inspecionados (figura 15) e então, os dentes foram reimplantados (figuras 16 e 17).

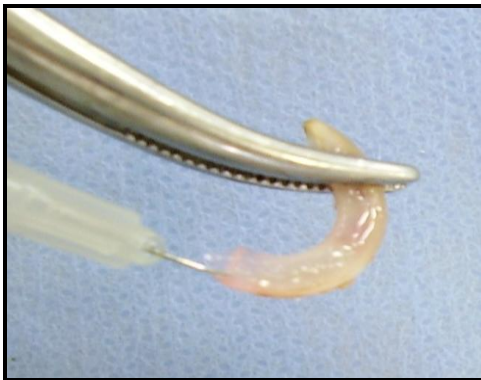

Figura 12 – Limpeza do dente com solução fisiológica a 0,9%.
Fonte: Dados da pesquisa, Programa de Pós-Graduação – FO/PUCRS (2009).

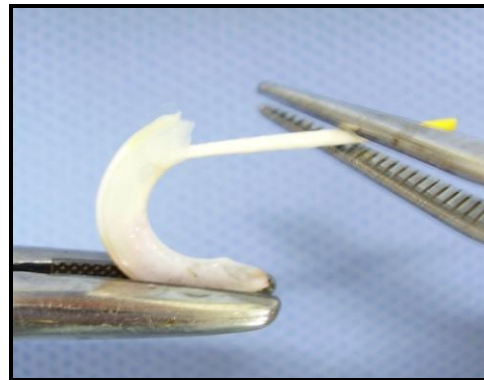


Figura 13 – Secagem do Canal radicular com cone de papel absorvente.
Fonte: Dados da pesquisa, Programa de Pós-Graduação – FO/PUCRS (2009).

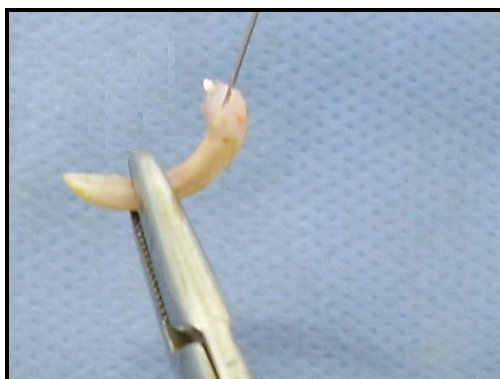


Figura 14 – Preenchimento do canal com pasta de hidróxido de cálcio.
Fonte: Dados da pesquisa, Programa de Pós-Graduação – FO/PUCRS (2009).

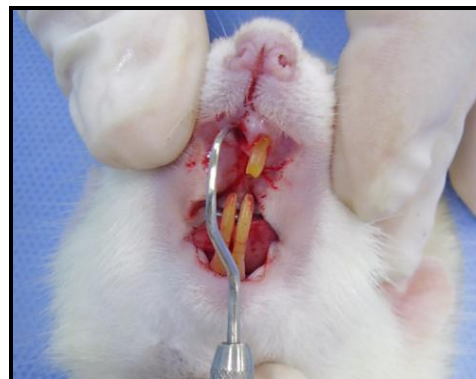

Figura 15 – Inspeção cuidadosa do alvéolo com sonda exploradora.
Fonte: Dados da pesquisa, Programa de Pós-Graduação – FO/PUCRS (2009).

¹⁶Solução injetável estéril de Cloreto de Sódio a 0,9%. Texon[®] Industria farmacêutica Ltda.

¹⁷Kit sucção endodôntica – Cânulas: 40-06; 40-10. Indusbelo[®].

¹⁸Pontas de Papel Absorvente - 28mm – Tamanho: 15-40 – Endopoints[®] Indústria e Comércio Ltda.

¹⁹S.S.White, Brasil

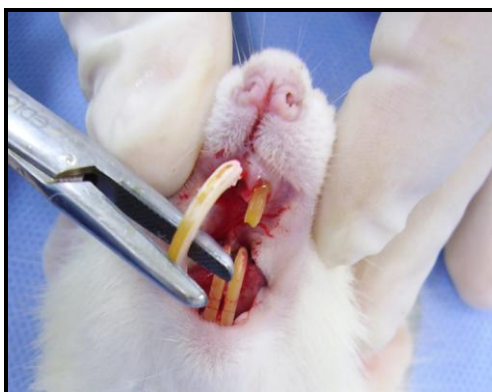

Figura 16 – Início do reimplante do incisivo central.
Fonte: Dados da pesquisa, Programa de Pós-Graduação – FO/PUCRS (2009).

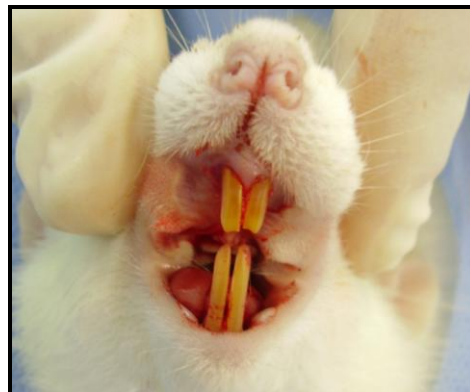


Figura 17 – Reimplante do incisivo central.
Fonte: Dados da pesquisa, Programa de Pós-Graduação – FO/PUCRS (2009).

Nenhum tipo de contenção dentária foi realizado, pois a curvatura do incisivo superior do rato (em forma de “C”) é suficiente para dar a estabilidade necessária ao dente reimplantado. Além disso, a contenção com fio pode interferir no processo de cicatrização, pois pode provocar a compressão do dente contra a parede óssea alveolar mesial, além de reabsorção cemento-dentinária e anquilose ao nível do terço cervical (LUSTOSA-PEREIRA et al., 2006; OKAMOTO et al., 1995).

Todos os animais receberam dose única de penicilina G benzatina²⁰ (20000 unidades/kg), via intramuscular, logo após o reimplante do dente, e analgésico paracetamol²¹ (80 mg/kg), via intramuscular, nos primeiros 3 dias pós-operatórios.

Todos os animais receberam água e ração triturada Nuvital^{®22} *ad libitum* para que não tivessem necessidade de roer a ração - o que provocaria sobrecarga no elemento dentário, podendo alterar os resultados. Os animais foram mantidos no Vivário da Faculdade de Farmácia da PUCRS, em estantes ventiladas, equipadas com filtros de entrada e saída de ar, com temperatura controlada ($22 \pm 1^{\circ}\text{C}$) e ciclo claro-escuro de 12h, em gaiolas-padrão, preenchidas com maravalha de pinus, trocada três vezes por semana, devidamente identificadas de acordo com o grupo a que

²⁰ Benzetacil, Eurofarma Laboratórios LTDA
²¹ Merck, Brasil
²² Nuvital Nutrientes S/A, Brasil

pertenciam, e contendo, no máximo, seis animais por caixa, durante todo o experimento.

O período de observação foi de 90 dias, quando os animais foram submetidos à eutanásia por inalação de isoflurano. As peças ao serem catalogadas no laboratório de histopatologia, foram numeradas, permitindo assim, que fosse uma amostra cega.

Após a morte do animal, com auxílio de lâmina de bisturi nº 15, a maxila foi seccionada na linha média e na porção distal do último molar superior sendo separada a esquerda da direita e removida a hemimaxila direita que continha o incisivo central superior reimplantado.

As peças cirúrgicas foram imersas em formalina tamponada a 10%, para a fixação, a fim de preservar a estrutura e a composição química dos tecidos. Após no mínimo 24h, foram realizados os cortes, que dividiam as peças ao meio.

Deu-se sequência, então, a descalcificação: as peças, previamente identificadas pelo número correspondente, foram envoltas em gaze e mergulhadas em ácido nítrico a 5% (950mL de H₂O destilada para 50 mL de ácido nítrico), o qual foi renovado diariamente até que se desse a descalcificação. Esse processo durou aproximadamente 7 dias. As peças foram consideradas descalcificadas no momento em que permitiram a introdução de uma agulha fina sem resistência. Em seguida, foram submetidas à lavagem e incluídas em parafina, para a confecção dos blocos.

Os blocos foram microtomiados para a obtenção das tências no sentido longitudinal do incisivo, da coroa até a raiz, proporcionando a visualização de todos os terços (cervical, médio e apical) na face palatina. A distensão das tências foi realizada em banho-maria à 56°C e foi realizada a fixação dos cortes em lâminas histológicas, as quais foram secas em estufa à 56°C (por 1h, no mínimo). Foram obtidos dois cortes com a espessura de 6 micrômetros.

Os cortes foram corados com hematoxilina e eosina (H.E.), para análise histológica, que foi realizada sob microscopia de luz.

Uma amostra composta por um incisivo esquerdo - que não sofreu tratamento - de cada grupo foi utilizada como referência padrão para a análise histológica.

4.7 ANÁLISE MICROSCÓPICA

A avaliação histológica foi realizada no Laboratório de Patologia da Faculdade de Odontologia da UFPel por um mesmo observador, previamente calibrado. Para calibração, 15 lâminas foram observadas, tanto pela examinadora (avaliador A), quanto por uma Patologista experiente (avaliador B). O estudo do erro foi realizado através da comparação entre os avaliadores A e B, através da aplicação do teste *Kappa* interexaminador. Para quantificar o grau de concordância para os resultados do teste *Kappa* aplicado, utilizou-se a porcentagem recomendada por Landis e Koch (1977), em que foram aceitos apenas os seguintes valores: 0,61 a 0,80, representando importante concordância, e 0,81 a 1,0, representando quase concordância completa. Os resultados da calibração interexaminador estão disponíveis no Apêndice A.

A análise microscópica foi realizada nos terços médio e apical da superfície palatina da raiz. O incisivo central superior do rato apresenta ligamento periodontal na face palatina, estendendo-se para mesial e parte da distal. A face labial é recoberta por esmalte, ao longo de toda a extensão da raiz, não existindo ligamento periodontal interposto entre dente e osso alveolar nesta superfície (MARKS JR.; SCHROEDER, 1996), (figura 18).

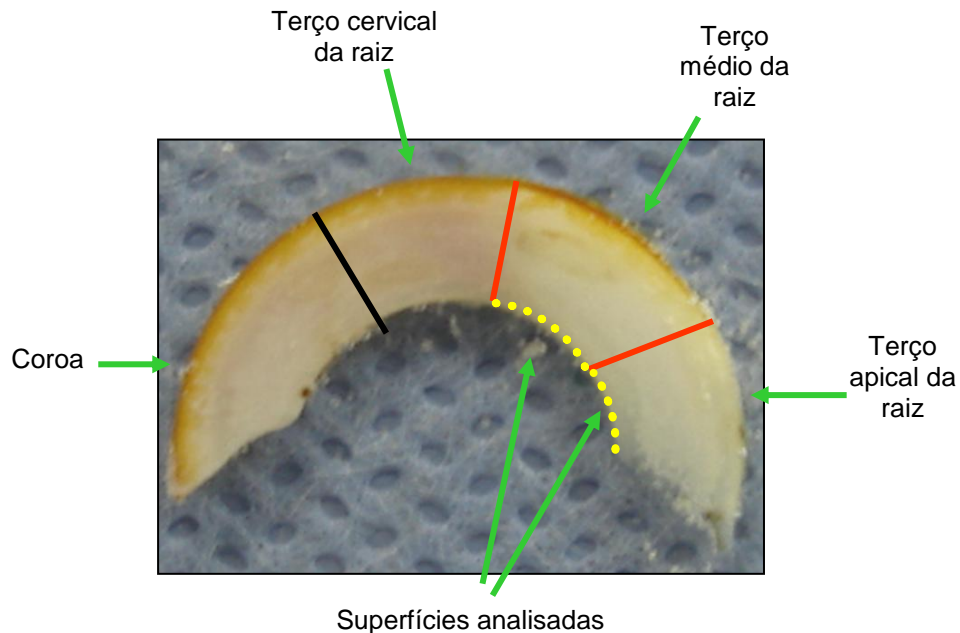


Figura 18 – Representação esquemática da divisão dos terços na estrutura radicular e identificação da área de análise.
Fonte: Modificado de Vogt (2008).

O aumento no microscópio óptico usado para a avaliação do campo histológico foi de 100X e 400X.

A descrição das lâminas foi realizada em uma ficha para coleta de dados (Apêndice B) e abordou os seguintes aspectos:

a) intensidade do processo inflamatório, considerando-se os seguintes elementos (FIGUEIREDO et al., 2001; OLIVEIRA; RIBEIRO-SILVA; ZUCOLO, 2007):

- Tecido de granulação;
- Neutrófilos polimorfonucleares;
- Eosinófilos polimorfonucleares;
- Infiltrado de linfócitos;
- Infiltrado de plasmócitos;
- Macrófagos;
- Células gigantes;
- Mastócitos

Cada elemento encontrado contribuiu para o estabelecimento do valor do escore: 1= até 10% ausência, ou seja, considerou-se o percentual de até 10% dos elementos acima descritos. 2= 10 a 50% presença (moderada), ou seja, os elementos acima descritos deveriam estar presentes, mas não dominando o campo histológico em observação, estando dentro da faixa percentual de 10 a 50%. 3= superior a 50% presença (severa), ou seja, foi considerada quando as células formavam um infiltrado ao redor da porção radicular que foi observada, percentualmente superior a 50%;

- b) ausência ou presença de reinserção das fibras do ligamento periodontal;
- c) disposição das fibras do ligamento periodontal (organizadas - paralelas, oblíquas - ou desorganizadas);
- d) ausência ou presença de reabsorção de superfície;
- e) ausência ou presença de reabsorção por substituição;
- f) ausência ou presença de anquilose.
- g) ausência ou presença de reabsorção inflamatória.

4.8 ANÁLISE ESTATÍSTICA

Os dados foram analisados através de tabelas, gráficos, estatística descritiva e o teste Exato de Fisher para a comparação entre os grupos das variáveis qualitativas (intensidade do processo inflamatório; reinserção e disposição das fibras do ligamento periodontal; presença ou ausência de reabsorção de superfície; presença ou ausência de reabsorção por substituição; presença ou ausência de reabsorção inflamatória; presença ou ausência de anquilose) (OLIVEIRA; RIBEIRO-SILVA; ZUCOLO, 2007; VIEIRA, 2004).

A análise estatística foi realizada com auxílio do software estatístico SPSS versão 10.0.

Os resultados foram considerados significativos a um nível de significância máximo de 5% ($p \leq 0,05$).



5 RESULTADOS

Quatro animais foram excluídos da amostra em virtude de fratura dentária durante o procedimento cirúrgico, permanecendo sete animais nos grupos GCMQ e GEMM e seis animais nos demais grupos.

Os resultados serão apresentados, inicialmente, através de uma breve descrição da análise histológica por grupos, sendo que cada lâmina será descrita, conforme foi analisada, da região cervical para a apical, considerando as características histológicas da região dentinária e periodontal do incisivo central superior direito do rato. Primeiramente, serão descritas as características histológicas de um espécime-padrão, o qual não sofreu qualquer intervenção.

Os processos de cicatrização analisados envolveram o osso alveolar, o espaço do ligamento periodontal, o cimento e a dentina da face palatina da raiz. Os terços analisados foram o médio e o apical.

Em seqüência, a análise estatística será apresentada, através de tabelas, gráficos, estatísticas descritivas e Teste Exato de Fisher.

5.1 RESULTADOS HISTOLÓGICOS DESCRITIVOS

5.1.1 Espécime-padrão

Para a avaliação dos espécimes-padrão foram utilizados seis incisivos centrais superiores esquerdos, os quais não foram submetidos à avulsão intencional e reimplante. Esses dentes foram obtidos do lado esquerdo da maxila, um de cada grupo.

Observou-se organização tecidual no osso alveolar, superfície radicular e ligamento periodontal, bem como ausência de células inflamatórias.

O tecido ósseo contém poucas trabéculas, osteócitos e vasos sanguíneos. As linhas de deposição quase não aparecem e, quando presentes, têm uma aparência lamelada organizada.

A superfície radicular não apresenta quaisquer sinais de reabsorção e/ou anquilose, apresentando-se com o contorno regular.

O ligamento periodontal apresenta-se com uma maior quantidade de células (mesenquimais indiferenciadas) concentrada na região de superfície radicular. As fibras dispõem-se no sentido oblíquo em relação à raiz e bem aderidas ao cimento, o qual se mostra bastante celularizado (figuras 19 e 20).

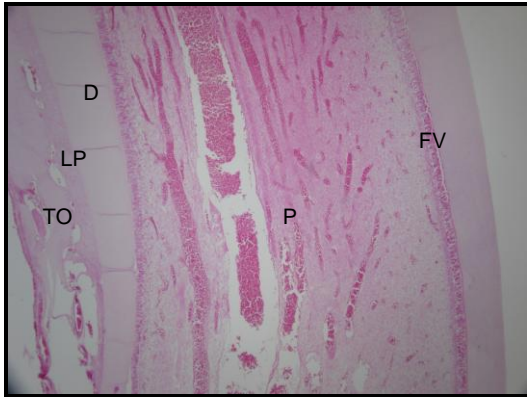


Figura 19- Tecido ósseo organizado (TO), ligamento periodontal na face lingual (LP), face vestibular sem ligamento (FV), contorno regular da dentina(D), polpa (P). H.E. Original 40X.
Fonte: Dados da pesquisa, Programa de Pós-Graduação – FO/PUCRS (2009).

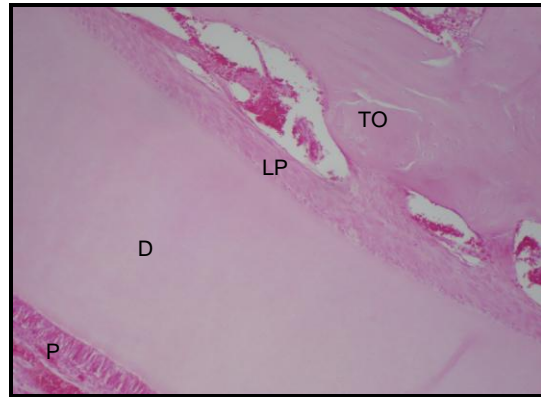


Figura 20- Ligamento periodontal (LP), com fibras organizadas, dispostas no sentido oblíquo em relação à dentina(D), polpa (P) e tecido ósseo (TO). H.E. Original 40X.
Fonte: Dados da pesquisa, Programa de Pós-Graduação – FO/PUCRS (2009).

5.1.2 Grupo controle imediato (GCI)

A intensidade do processo inflamatório apresentou escore 1 (ausente ou até 10% dos elementos analisados), exceto em dois espécimes, que apresentaram escore 2 (10 a 50% para linfócitos e tecido de granulação, em ambos os terços).

Houve reinserção de fibras em todos os dentes do grupo, exceto no terço apical de um deles. A disposição dessas fibras foi organizada (paralelas e oblíquas), (figura 23 e 24).

Não houve reabsorções de superfície, por substituição, nem anquilose. Mas houve reabsorção inflamatória (mais associada ao terço apical), (figura 22).

O tecido ósseo mostrou-se organizado, e disposto mais distante do ligamento periodontal, dentro dos padrões de normalidade (figura 21).

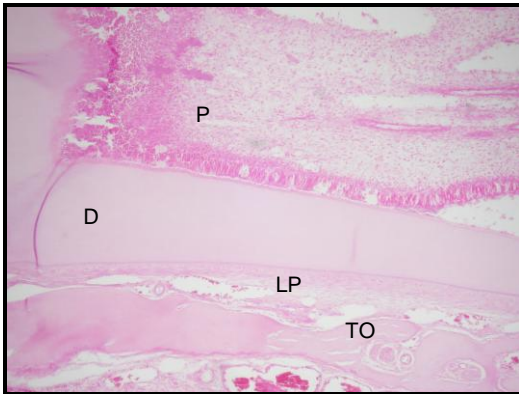


Figura 21- Ligamento periodontal (LP), com fibras organizadas, dentina(D), presença da polpa (P) e tecido ósseo formado mais à distância com relação ao dente (TO). H.E. Original 40X. Fonte: Dados da pesquisa, Programa de Pós-Graduação – FO/PUCRS (2009).

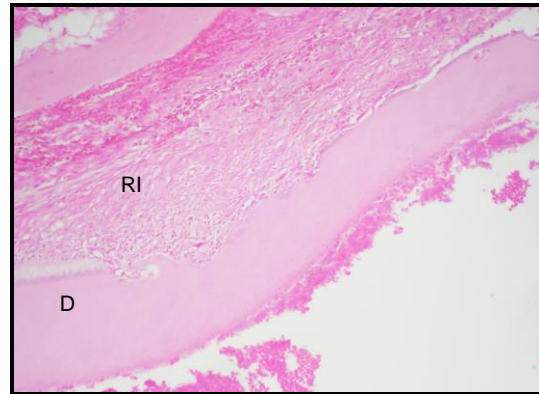


Figura 22- Reabsorção inflamatória (RI), no terço apical, na dentina. H.E. Original 40X. Fonte: Dados da pesquisa, Programa de Pós-Graduação – FO/PUCRS (2009).

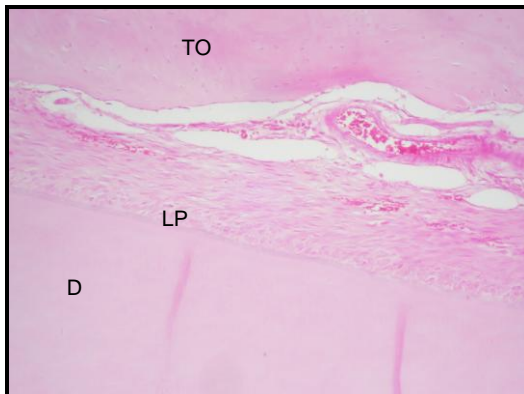


Figura 23- Ligamento periodontal (LP), com fibras organizadas, dispostas no sentido oblíquo em relação à dentina(D) e tecido ósseo mais distante (TO). H.E. Original 40X. Fonte: Dados da pesquisa, Programa de Pós-Graduação – FO/PUCRS (2009).

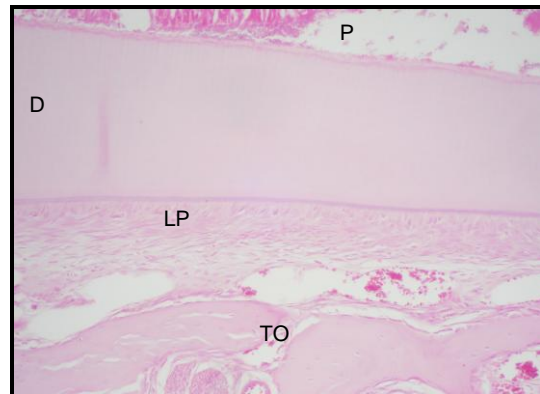


Figura 24- Ligamento periodontal (LP), com fibras organizadas, dispostas no sentido oblíquo em relação à dentina(D), polpa (P) e tecido ósseo (TO). H.E. Original 40X. Fonte: Dados da pesquisa, Programa de Pós-Graduação – FO/PUCRS (2009).

5.1.3 Grupo experimental imediato (GEI)

A intensidade do processo inflamatório apresentou escore 1 (ausente ou até 10% dos elementos analisados), em todos espécimes.

Houve reinserção de fibras do ligamento periodontal, exceto no terço apical de um dos espécimes e no terço médio de um outro (figura 25 e 26). A disposição dessas

fibras foi organizada (paralelas e oblíquas) no terço médio (figura 27), em geral, e um pouco menos organizada no terço apical.

Houve ausência reabsorção superfície, mas presença de reabsorção inflamatória (figura 30), por substituição e anquilose (figura 27), mais associadas ao terço médio, com exceção de um espécime que não apresentou reabsorções no terço apical.

O tecido ósseo apareceu organizado, porém disposto de uma maneira um pouco diferente dos demais grupos: ao redor de todo o ápice do dente, como se estivesse entrando pelo canal radicular.

Houve também em um espécime desse grupo, reabsorção comunicante (figura 29), ou seja, uma reabsorção inflamatória destruindo cimento e dentina em direção ao canal radicular, que comunicou polpa e ligamento periodontal.

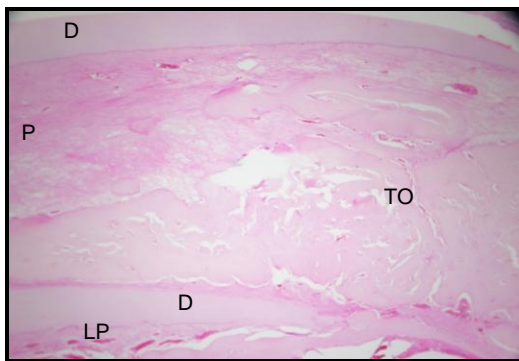


Figura 25- Ligamento periodontal (LP), com fibras mais organizadas no terço médio, dentina(D), presença da polpa (P) e tecido ósseo entrando pelo canal (TO). H.E. Original 40X.
Fonte: Dados da pesquisa, Programa de Pós-Graduação – FO/PUCRS

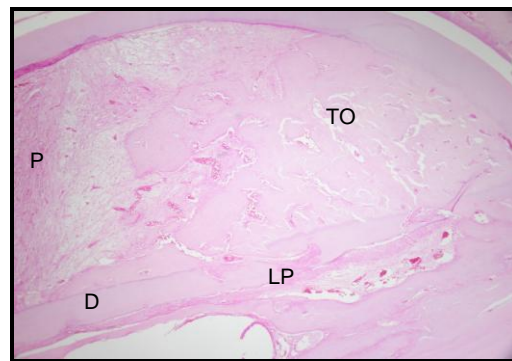


Figura 26- Ligamento periodontal (LP), com fibras um pouco menos organizadas no terço apical, dentina(D) e tecido ósseo entrando pelo canal radicular (TO). H.E. Original 40X.
Fonte: Dados da pesquisa, Programa de Pós-Graduação – FO/PUCRS

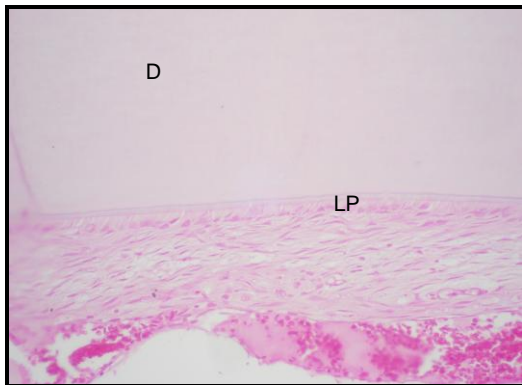


Figura 27- Ligamento periodontal (LP), com fibras organizadas, dispostas no sentido oblíquo em relação à dentina(D). H.E. Original 40X.
Fonte: Dados da pesquisa, Programa de Pós-Graduação – FO/PUCRS (2009).

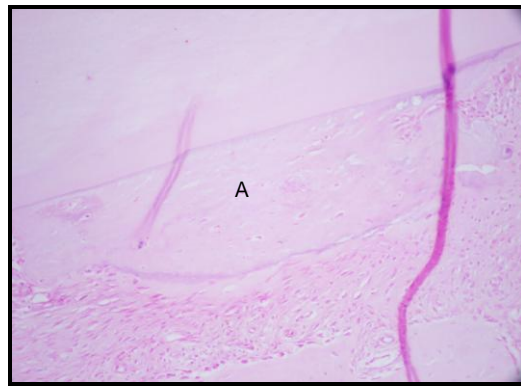

Figura 28- Área de anquilose (A) no terço médio. H.E. Original 40X.
Fonte: Dados da pesquisa, Programa de Pós-Graduação – FO/PUCRS (2009).

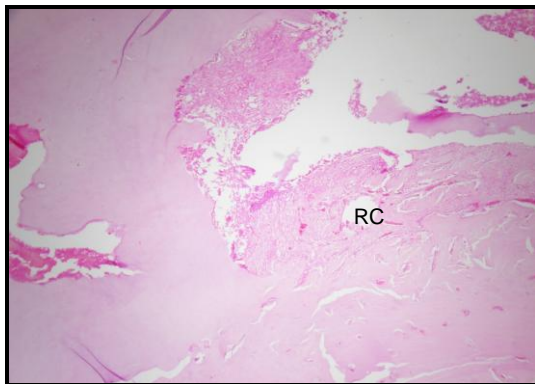


Figura 29- Reabsorção inflamatória comunicante, no terço médio (RC). H.E. Original 40X.
Fonte: Dados da pesquisa, Programa de Pós-Graduação – FO/PUCRS (2009).

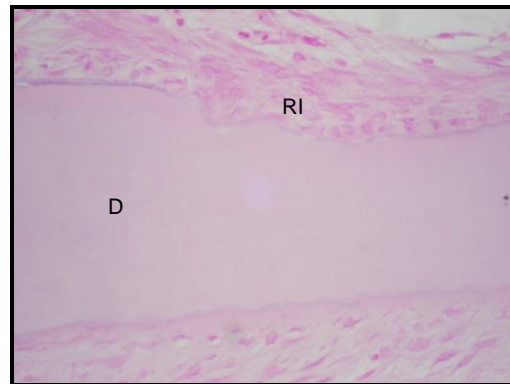


Figura 30- Reabsorção inflamatória (RI), no terço apical, na dentina (D). H.E. Original 40X.
Fonte: Dados da pesquisa, Programa de Pós-Graduação – FO/PUCRS (2009).

5.1.4 Grupo controle mediato mecânico (GCMM)

A intensidade do processo inflamatório apresentou escore 1 na metade dos espécimes (ausente ou até 10% dos elementos analisados), e na outra metade, escore 2 (10 a 50% para linfócitos, tecido de granulação e células gigantes, em ambos os terços, mas mais associada ao terço apical), (figuras 31 e 32).

Não houve reinserção de fibras, exceto em um deles, nos dois terços, onde observou-se reinserção das fibras dispostas de forma desorganizada (figura 33).

Não foi observada reabsorção de superfície, mas houve reabsorção por substituição (figura 34), inflamatória (figura 35) e anquilose. Com exceção de um espécime sem nenhuma reabsorção no terço médio e outros dois sem reabsorção inflamatória.

O tecido ósseo mostrou-se organizado, e disposto mais distante do ligamento periodontal, sendo que no ápice de todos os espécimes notou-se a presença de coágulo e tecido de granulação.

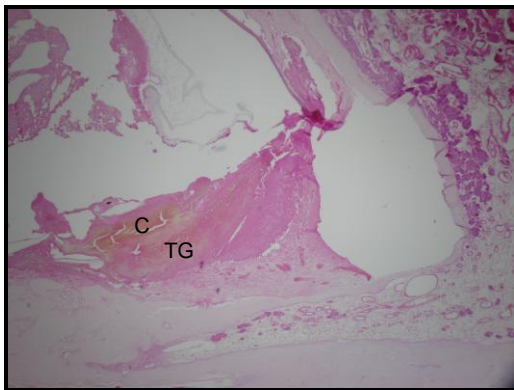


Figura 31- Presença de tecido de granulação (TG), coágulo (C) e células gigantes, no ápice. H.E. Original 40X.
Fonte: Dados da pesquisa, Programa de Pós-Graduação – FO/PUCRS

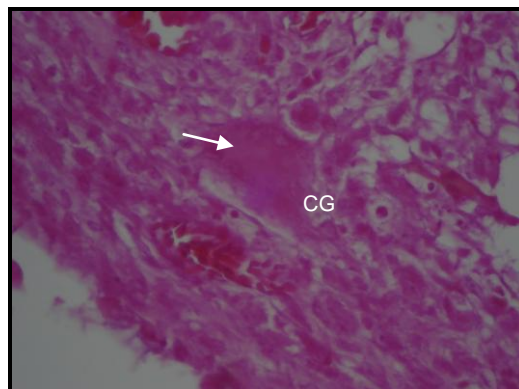


Figura 32- Presença de célula gigante (seta, CG) junto ao tecido de granulação e coágulo, na porção apical. H.E. Original 200X.
Fonte: Dados da pesquisa, Programa de Pós-Graduação – FO/PUCRS

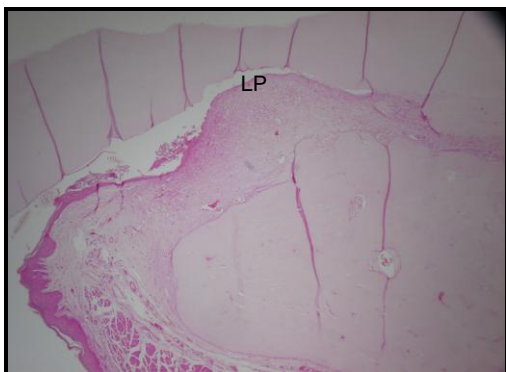


Figura 33- Ausência de reinserção das fibras do ligamento periodontal (LP). H.E. Original 40X.
Fonte: Dados da pesquisa, Programa de Pós-Graduação – FO/PUCRS (2009).

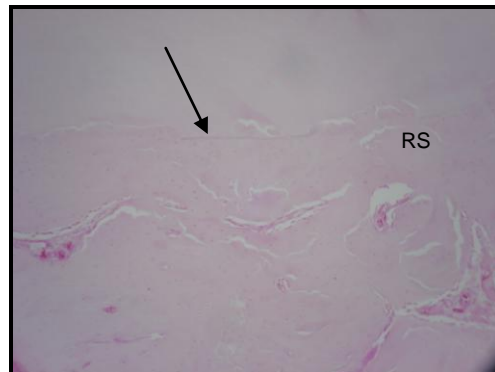


Figura 34- Reabsorção por substituição (RS) e área de anquilose (seta), no terço médio. H.E. Original 40X.
Fonte: Dados da pesquisa, Programa de Pós-Graduação – FO/PUCRS (2009).

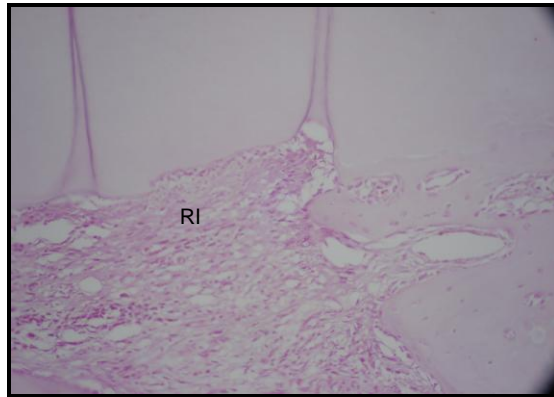


Figura 35- Reabsorção inflamatória (RI), no terço apical, na dentina. H.E. Original 40X.

Fonte: Dados da pesquisa, Programa de Pós-Graduação – FO/PUCRS (2009).

5.1.5 Grupo experimental mediato mecânico (GEMM)

A intensidade do processo inflamatório apresentou escore 1 (ausente ou até 10% dos elementos analisados), exceto em uma lâmina, que apresentou escore 2 (10 a 50% para linfócitos, tecido de granulação e células gigantes), no terço apical (figura 36).

Não houve reinserção de fibras, exceto em uma delas, no terço médio, que houve uma reinserção desorganizada (figura 37).

Não houve reabsorção de superfície. Foram observadas: reabsorção por substituição (figura 38), inflamatória (figura 39) e anquilose. Com exceção de um espécime sem reabsorção por substituição nos dois terços e outras três sem reabsorção inflamatória.

O tecido ósseo apareceu organizado, em bastante quantidade e disposto ao redor do ligamento periodontal, sendo que no ápice de todos os espécimes notou-se a presença de coágulo e tecido de granulação com linfócitos.

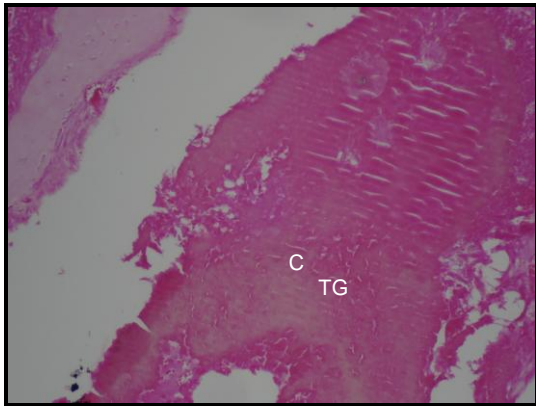


Figura 36- Presença de tecido de granulação (TG), coágulo sanguíneo (C) e células gigantes, no ápice. H.E. Original 40X.

Fonte: Dados da pesquisa, Programa de Pós-Graduação – FO/PUCRS

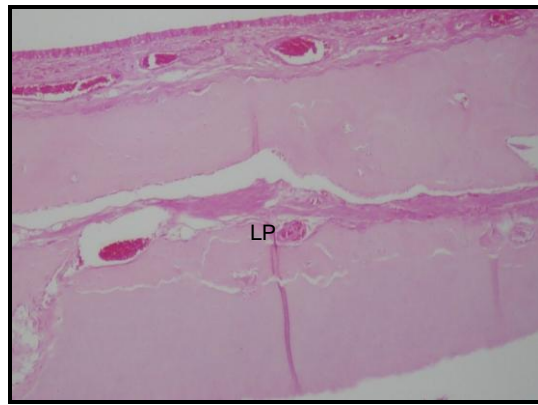


Figura 37- Ausência de reinserção das fibras do Ligamento periodontal (LP). H.E. Original 40X.

Fonte: Dados da pesquisa, Programa de Pós-Graduação – FO/PUCRS (2009).

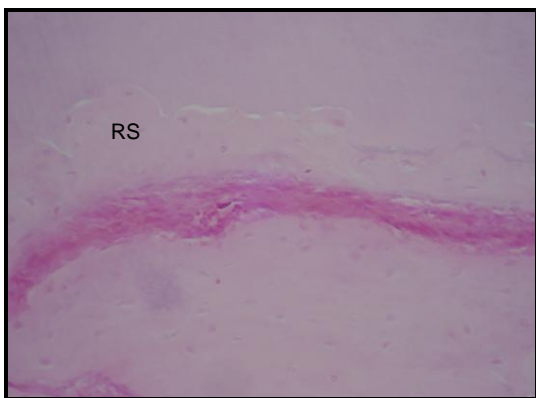


Figura 38- Reabsorção por substituição (RS), no terço médio. H.E. Original 40X.

Fonte: Dados da pesquisa, Programa de Pós-Graduação – FO/PUCRS (2009).

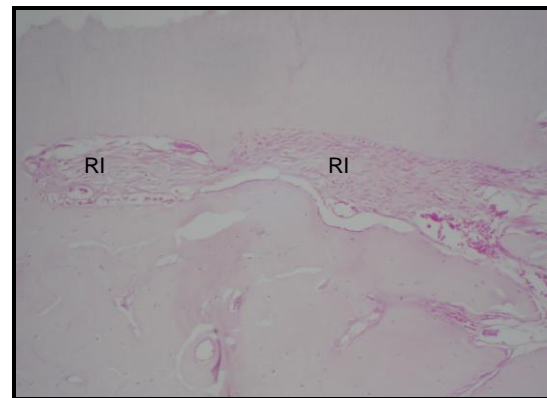


Figura 39- Reabsorção inflamatória (RI), no terço apical, na dentina. H.E. Original 40X.

Fonte: Dados da pesquisa, Programa de Pós-Graduação – FO/PUCRS (2009).

5.1.6 Grupo controle mediato químico (GCMQ)

A intensidade do processo inflamatório apresentou escore 1 (ausente ou até 10% dos elementos analisados), e apenas um espécime escore 2 (10 a 50% para linfócitos, tecido de granulação, no apical (figura 40). Houve reinserção de fibras do ligamento periodontal, na metade dos espécimes, sendo a maioria de forma desorganizada (figura 41), embora no terço médio tenham se mostrado um pouco mais organizadas.

Não foi observada reabsorção de superfície. Houve reabsorção por substituição (figura 42) e anquilose. Dois espécimes não mostraram reabsorções no terço médio.

No que diz respeito à reabsorção inflamatória, esta esteve presente em 50% dos espécimes analisados, mais relacionada ao terço apical (figura 43).

O tecido ósseo mostrou trabéculas ósseas organizadas, dispostas mais distantes do ligamento periodontal, sendo que no ápice de todos os espécimes notou-se a presença de coágulo e tecido de granulação (em menor quantidade com relação aos grupos anteriores).

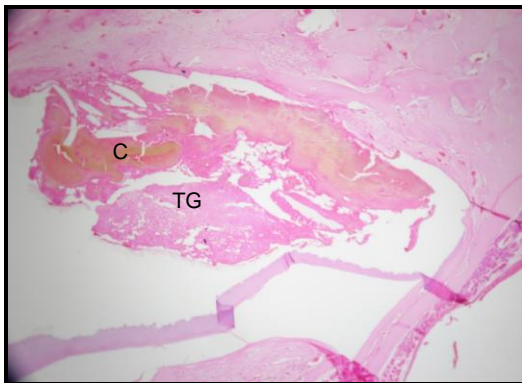


Figura 40- Presença de tecido de granulação (TG) e coágulo (C) no ápice. H.E. Original 40X.

Fonte: Dados da pesquisa, Programa de Pós-Graduação – FO/PUCRS (2009).

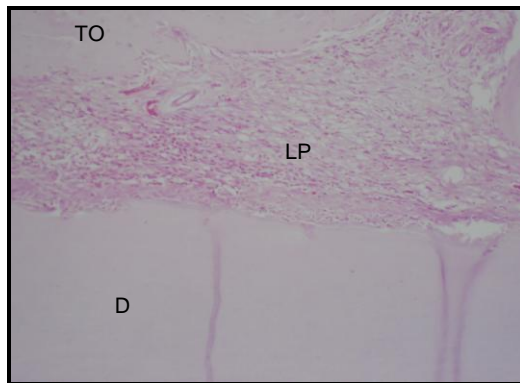


Figura 41- Ligamento periodontal (LP), com fibras desorganizadas no terço médio, dentina(D), tecido ósseo (TO). H.E. Original 40X.

Fonte: Dados da pesquisa, Programa de Pós-Graduação – FO/PUCRS

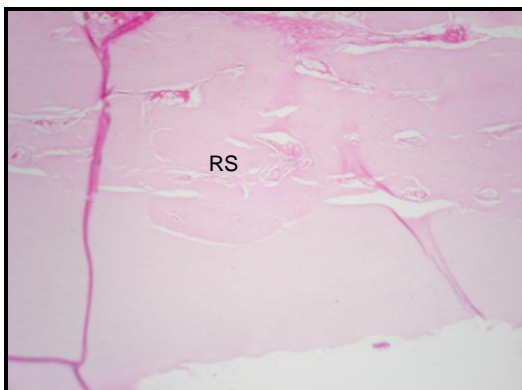


Figura 42- Reabsorção por substituição (RS), no terço apical. H.E. Original 40X.

Fonte: Dados da pesquisa, Programa de Pós-Graduação – FO/PUCRS (2009).

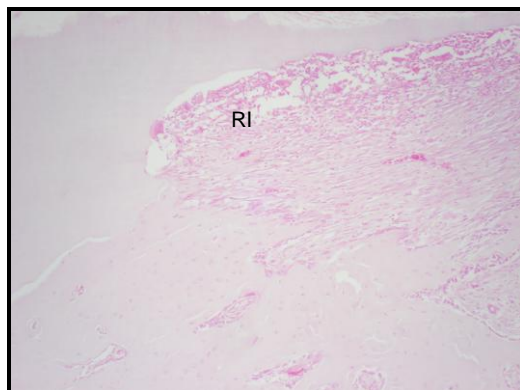


Figura 43- Reabsorção inflamatória (RI), no terço apical, na dentina. H.E. Original 40X.

Fonte: Dados da pesquisa, Programa de Pós-Graduação – FO/PUCRS (2009).

5.1.7 Grupo experimental mediato químico (GEMQ)

A intensidade do processo inflamatório apresentou escore 1 (ausente ou até 10% dos elementos analisados), e em dois espécimes escore 2 (10 a 50% para linfócitos, coágulo e tecido de granulação), no terço apical (figura 44).

Houve ausência de reinserção das fibras do ligamento periodontal, bem como ausência de reabsorção de superfície, embora tenha apresentado pouca reabsorção inflamatória, apenas do terço apical de dois espécimes e terço médio de outro (figura 47).

No que diz respeito à reabsorção por substituição (figura 45 e 46) e anquilose, ambas estiveram presentes, exceto no terço apical de um espécime.

O tecido ósseo apareceu de forma abundante em decorrência da intensa neoformação tecidual. Apesar da abundância, o osso neoformado apresenta-se organizado, disposto mais distante do ligamento periodontal e por toda a face palatina (figura 46).

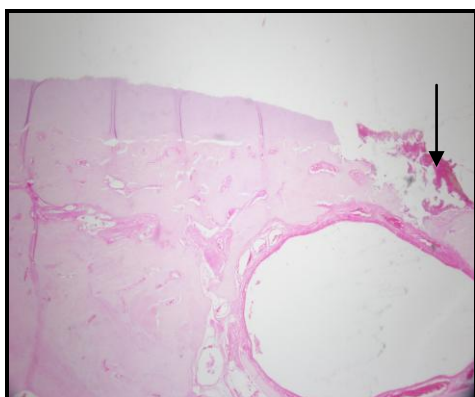


Figura 44- Presença de tecido de granulação e coágulo no ápice (seta). H.E. Original 40X.

Fonte: Dados da pesquisa, Programa de Pós-Graduação – FO/PUCRS (2009).

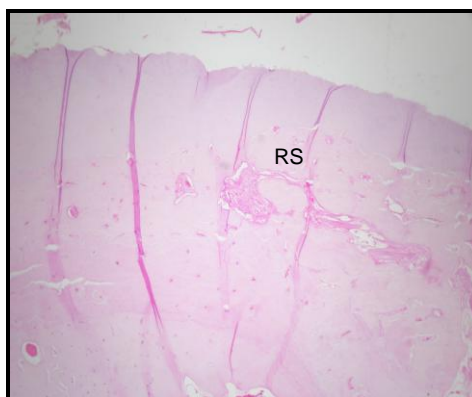


Figura 45- Reabsorção por substituição, no terço médio. H.E. Original 40X.

Fonte: Dados da pesquisa, Programa de Pós-Graduação – FO/PUCRS (2009).

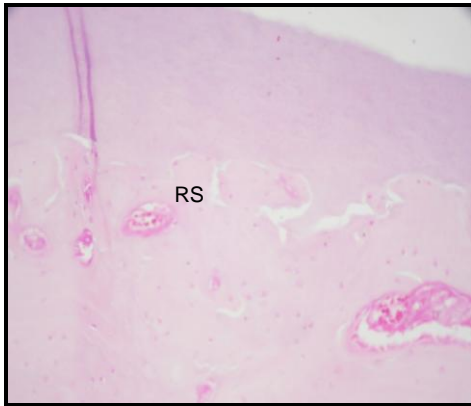


Figura 46- Reabsorção por substituição, no terço apical e ausência de reabsorção inflamatória. H.E. Original 40X.

Fonte: Dados da pesquisa, Programa de Pós-Graduação – FO/PUCRS (2009).

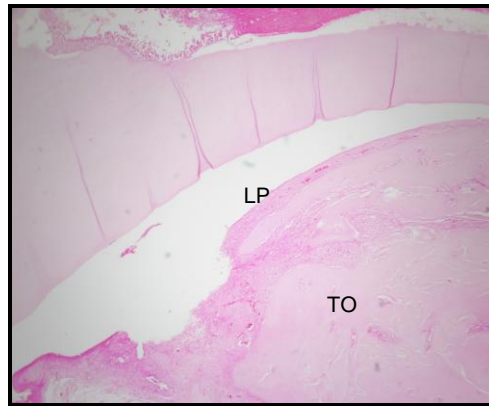


Figura 47- Ausência de reinserção das fibras do Ligamento periodontal (LP) e o tecido ósseo (TO) apareceu de forma abundante, organizado, por toda a face lingual. H.E. Original 40X.

Fonte: Dados da pesquisa, Programa de Pós-Graduação – FO/PUCRS (2009).

5.2 RESULTADOS ESTATÍSTICOS

5.2.1 Comparação entre os grupos experimentais e controles

5.2.1.1 Comparação das variáveis da intensidade do processo inflamatório no reimplante imediato

Comparando-se a intensidade do processo inflamatório entre os grupos controle e experimental, no reimplante imediato, nota-se ausência ou infiltrado inflamatório leve, ficando a maior parte dos espécimes no escore 1, tanto no terço médio quanto no apical. Através dos resultados do teste Exato de Fisher verifica-se que não existe associação significativa entre as variáveis comparadas (tabela 1 e gráficos 1 e 2).

Tabela 1. Comparação das variáveis da **Intensidade do Processo Inflamatório** entre os grupos controle e experimental, no reimplante imediato.

Variável	Grupos								p
	Grupo Controle Imediato (sem clindamicina)				Grupo Experimental Imediato (com clindamicina)				
	Escore 1		Escore 2		Escore 1		Escore 2		
	n	%	n	%	n	%	n	%	
Terço Médio									
Tecido de Granulação	6	100	-	-	6	100	-	-	-
Neutrófilos	6	100	-	-	6	100	-	-	-
Eosinófilos	6	100	-	-	6	100	-	-	-
Linfócitos	5	83,3	1	16,7	6	100	-	-	0,500
Plasmócitos	6	100	-	-	6	100	-	-	-
Macrófagos	6	100	-	-	6	100	-	-	-
Células Gigantes	6	100	-	-	6	100	-	-	-
Mastócitos	6	100	-	-	6	100	-	-	-
Terço Apical									
Tecido de Granulação	5	83,3	1	16,7	6	100	-	-	0,500
Neutrófilos	6	100	-	-	6	100	-	-	-
Eosinófilos	6	100	-	-	6	100	-	-	-
Linfócitos	4	66,7	2	33,3	6	100	-	-	0,227
Plasmócitos	6	100	-	-	6	100	-	-	-
Macrófagos	6	100	-	-	6	100	-	-	-
Células Gigantes	6	100	-	-	6	100	-	-	-
Mastócitos	6	100	-	-	6	100	-	-	-

p≤0,05

Fonte: Dados da pesquisa, Programa de Pós-Graduação – FO/PUCRS (2009).

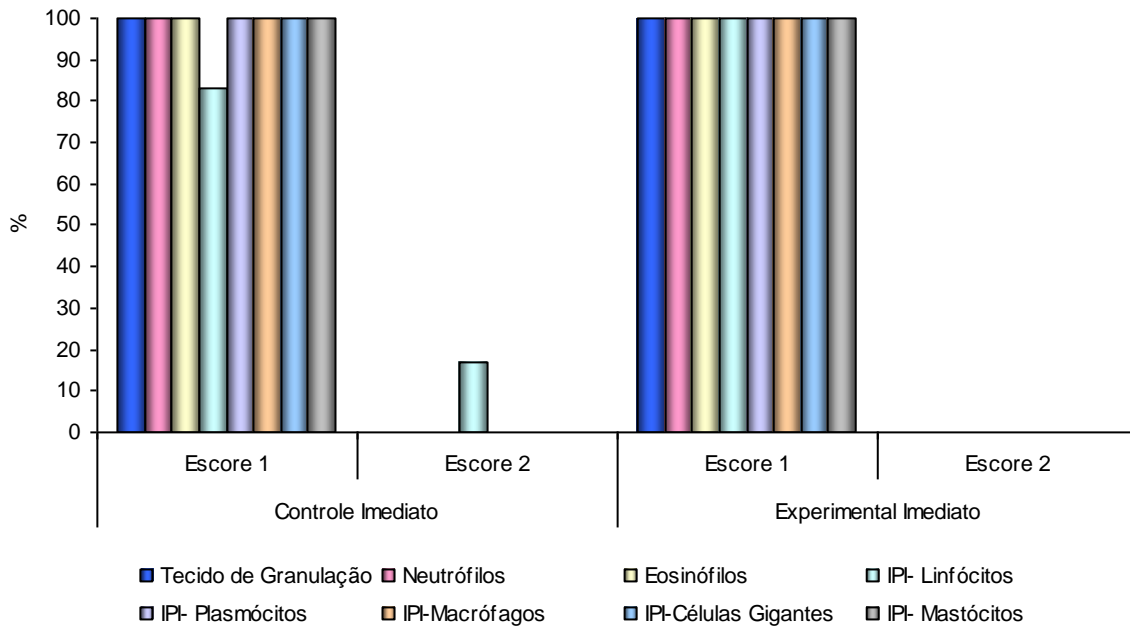


Gráfico 1. Comparação das variáveis da **Intensidade do Processo Inflamatório** entre os grupos controle e experimental, no reimplante imediato: **terço médio**

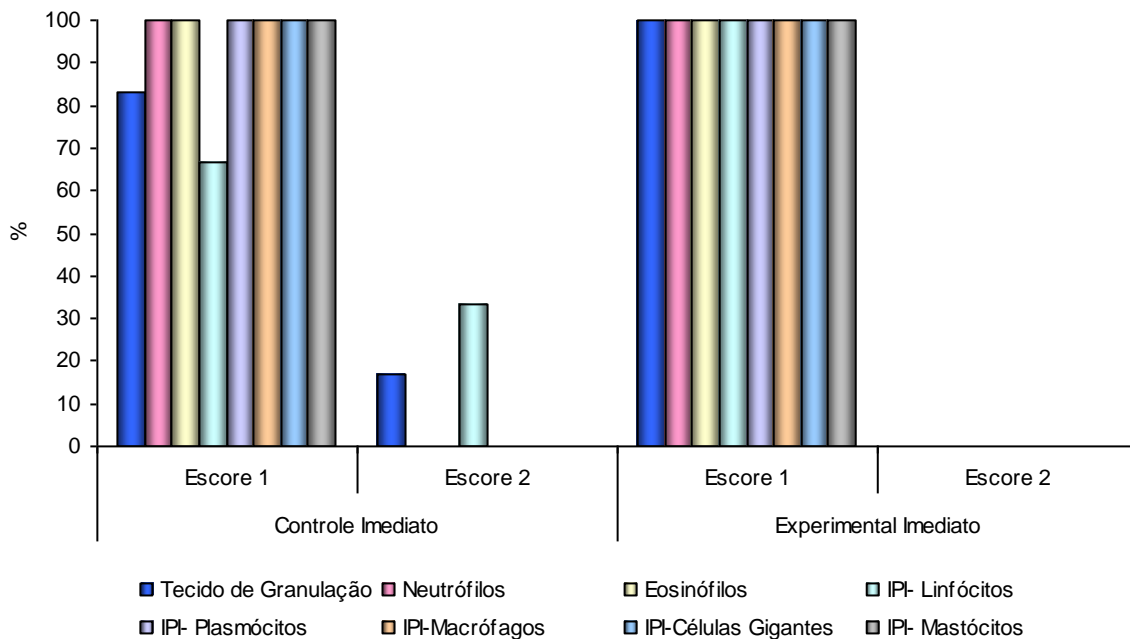


Gráfico 2. Comparação das variáveis da **Intensidade do Processo Inflamatório** entre os grupos Controle X Experimental, no reimplante imediato: **terço apical**

5.2.1.2 Comparação das variáveis da Intensidade do Processo Inflamatório no reimplante mediato

Comparando-se a intensidade do processo inflamatório entre os grupos controle e experimental, no reimplante mediato (grupos mediato químico e mecânico), observa-se ausência ou uma sutil presença de células inflamatórias, ficando a maior parte dos espécimes no escore 1, tanto no terço médio quanto no apical e através dos resultados do teste Exato de Fisher verifica-se que não existe associação significativa entre as variáveis comparadas (tabelas 2 e 3).

Tabela 2. Comparação das variáveis da **Intensidade do Processo Inflamatório** entre os grupos controle mediato químico e experimental mediato químico

Variável	Grupo								p
	Controle Mediato Químico				Experimental Mediato Químico				
	Escore 1		Escore 2		Escore 1		Escore 2		
	n	%	n	%	n	%	n	%	
Terço Médio									
Tecido de Granulação	7	100	-	-	6	100	-	-	-
Neutrófilos	7	100	-	-	6	100	-	-	-
Eosinófilos	7	100	-	-	6	100	-	-	-
Linfócitos	6	85,7	1	14,3	6	100	-	-	1,000
Plasmócitos	7	100	-	-	6	100	-	-	-
Macrófagos	7	100	-	-	6	100	-	-	-
Células Gigantes	7	100	-	-	6	100	-	-	-
Mastócitos	7	100	-	-	6	100	-	-	-
Terço Apical									
Tecido de Granulação	6	85,7	1	14,3	4	66,7	2	33,3	0,559
Neutrófilos	7	100	-	-	6	100	-	-	-
Eosinófilos	7	100	-	-	6	100	-	-	-
Linfócitos	6	85,7	1	14,3	4	66,7	2	33,3	0,559
Plasmócitos	7	100	-	-	6	100	-	-	-
Macrófagos	7	100	-	-	5	100	-	-	-
Células Gigantes	7	100	-	-	6	100	-	-	-
Mastócitos	7	100	-	-	6	100	-	-	-

p≤0,05

Fonte: Dados da pesquisa, Programa de Pós-Graduação – FO/PUCRS (2009).

Tabela 3. Comparação das variáveis da Intensidade do Processo Inflamatório entre os grupos Controle Mediato Mecânico X Experimental Mediato Mecânico

Variável	Grupo								p
	Controle Mediato				Experimental Mediato				
	Mecânico		Mecânico		Mecânico		Mecânico		
	Escore 1		Escore 2		Escore 1		Escore 2		
n	%	n	%	n	%	n	%		
Terço Médio									
Tecido de Granulação	5	83,3	1	16,7	7	100	-	-	0,462
Neutrófilos	6	100	-	-	7	100	-	-	-
Eosinófilos	6	100	-	-	7	100	-	-	-
Linfócitos	5	83,3	1	16,7	7	100	-	-	0,462
Plasmócitos	6	100	-	-	7	100	-	-	-
Macrófagos	6	100	-	-	7	100	-	-	-
Células Gigantes	5	83,3	1	16,7	7	100	-	-	0,462
Mastócitos	6	100	-	-	7	100	-	-	-
Terço Apical									
Tecido de Granulação	3	50	3	50	6	85,7	1	14,3	0,266
Neutrófilos	6	100	-	-	7	100	-	-	-
Eosinófilos	6	100	-	-	7	100	-	-	-
Linfócitos	3	50	3	50	6	85,7	1	14,3	0,266
Plasmócitos	6	100	-	-	7	100	-	-	-
Macrófagos	6	100	-	-	7	100	-	-	-
Células Gigantes	5	83,3	1	16,7	6	85,7	1	14,3	1,000
Mastócitos	6	100	-	-	7	100	-	-	-

p≤0,05

Fonte: Dados da pesquisa, Programa de Pós-Graduação – FO/PUCRS (2009).

5.2.1.3 Comparação das variáveis das reabsorções, anquilose e reinserção das fibras do ligamento no reimplante imediato

Comparando-se reabsorções de superfície, por substituição, inflamatória, anquilose e reinserção das fibras do ligamento periodontal entre os grupos controle e experimental, no reimplante imediato, aos 90 dias, através dos resultados do teste Exato de Fisher, verifica-se que existe associação significativa entre as seguintes variáveis comparadas (tabela 4 e gráficos 3 e 4): nos terços médio e apical, a presença de reabsorção por substituição está associada ao grupo experimental imediato. A

presença de anquilose, no terço médio, está associada ao grupo experimental imediato.

Tabela 4. Comparação das variáveis reabsorções, anquilose e reinserção das fibras do ligamento entre os grupos controle e experimental no reimplante imediato.

Variável	Grupos								p
	Controle Imediato				Experimental Imediato				
	Ausência		Presença		Ausência		Presença		
	n	%	n	%	n	%	n	%	
Terço Médio									
Reinserção Fibras LP	-	-	6	100	1	16,7	5	83,3	0,500
Reabsorção de Superfície	6	100	-	-	6	100	-	-	-
Reabsorção por Substituição	6	100	-	-	-	-	6	100	0,001*
Anquilose	5	83,3	1	16,7	-	-	6	100	0,015*
Reabsorção Inflamatória	2	33,3	4	66,7	-	-	6	100	0,455
Terço Apical									
Reinserção Fibras LP	-	-	6	100	1	16,7	5	83,3	0,500
Reabsorção de Superfície	6	100	-	-	6	100	-	-	-
Reabsorção por Substituição	6	100	-	-	1	16,7	5	83,3	0,015*
Anquilose	6	100	-	-	2	33,3	4	66,7	0,061
Reabsorção Inflamatória	1	16,7	5	83,3	1	16,7	5	83,3	1,000

LP= Ligamento periodontal

* Apresenta diferença estatisticamente significativa para $p \leq 0,05$

Fonte: Dados da pesquisa, Programa de Pós-Graduação – FO/PUCRS (2009).

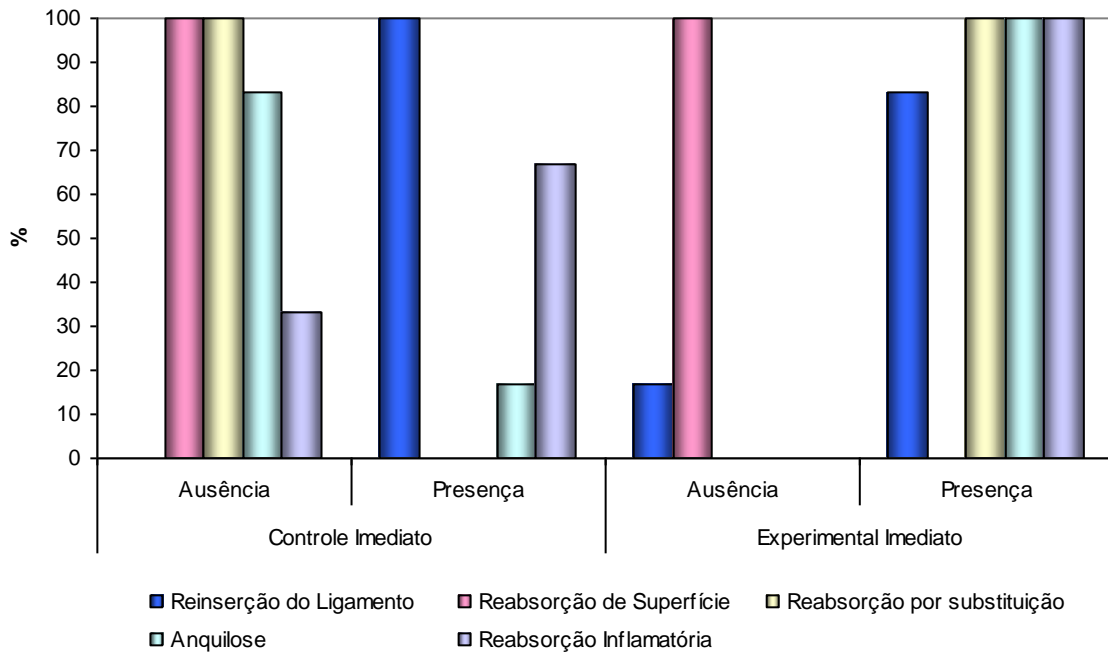


Gráfico 3. Comparação das variáveis **Reabsorções, Anquilose e Reinserção das fibras do ligamento** entre os grupos controle e experimental no reimplante imediato: **terço médio**

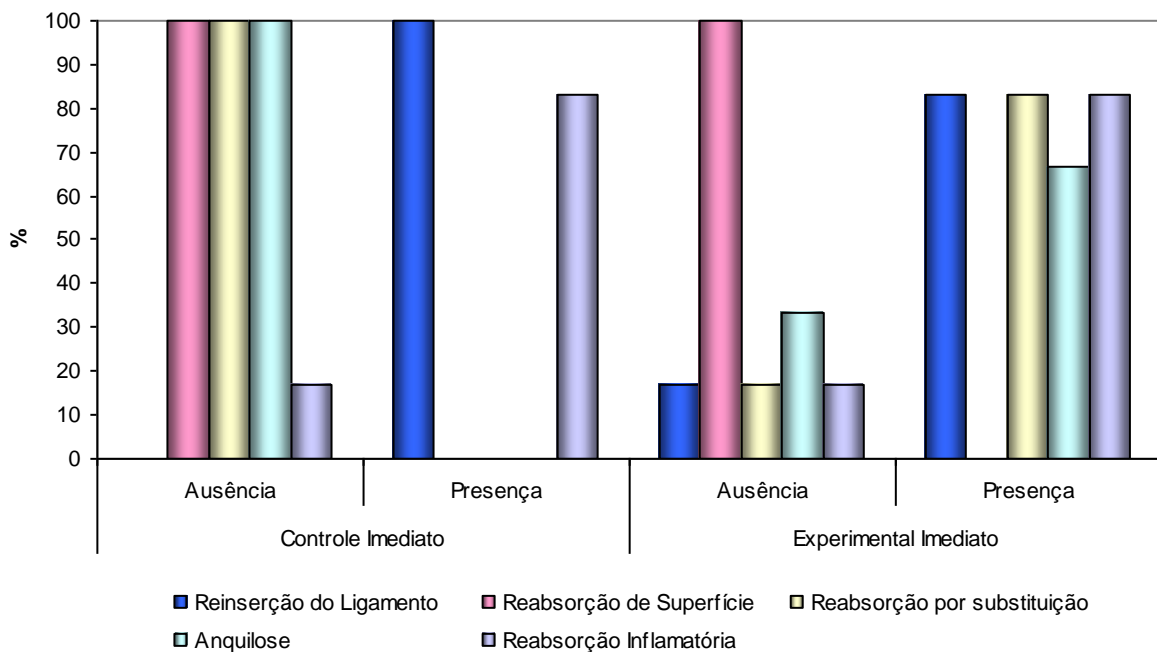


Gráfico 4. Comparação das variáveis **Reabsorções, Anquilose e Reinserção das fibras do ligamento** entre os grupos controle e experimental no reimplante imediato: **terço apical.**

5.2.1.4 Comparação das variáveis Reabsorções, Anquilose e Reinserção das fibras do ligamento no reimplante mediato, nos grupos GCMQ e GEMQ.

Comparando-se reabsorções de superfície, por substituição, inflamatória, anquilose e reinserção das fibras do ligamento periodontal entre os grupos controle e experimental, nos grupos onde foram realizados remoção química do ligamento periodontal e reimplante mediato, através dos resultados do teste Exato de Fisher, verifica-se que não existe associação significativa entre as variáveis comparadas (tabela 5 e gráficos 5 e 6).

Tabela 5. Comparação das variáveis **Reabsorções, Anquilose e Reinserção das fibras do ligamento** entre os grupos Controle Mediato Químico e Experimental Mediato Químico.

Variável	Grupos								p
	Controle Mediato Químico				Experimental Mediato Químico				
	Ausência		Presença		Ausência		Presença		
n	%	n	%	n	%	n	%		
Terço Médio									
Reinserção Fibras LP	4	57,1	3	42,9	6	100	-	-	0,192
Reabsorção de Superfície	7	100	-	-	6	100	-	-	-
Reabsorção por Substituição	3	42,9	4	57,1	-	-	6	100	0,192
Anquilose	3	42,9	4	57,1	-	-	6	100	0,192
Reabsorção Inflamatória	5	71,4	2	28,6	5	83,3	1	16,7	1,000
Terço Apical									
Reinserção Fibras LP	5	71,4	2	28,6	6	100	-	-	0,462
Reabsorção de Superfície	7	100	-	-	6	100	-	-	-
Reabsorção por Substituição	2	28,6	5	71,4	1	16,7	5	83,3	1,000
Anquilose	2	28,6	5	71,4	1	16,7	5	83,3	1,000
Reabsorção Inflamatória	3	42,9	4	57,1	4	66,7	2	33,3	0,592

p≤0,05

Fonte: Dados da pesquisa, Programa de Pós-Graduação – FO/PUCRS (2009).

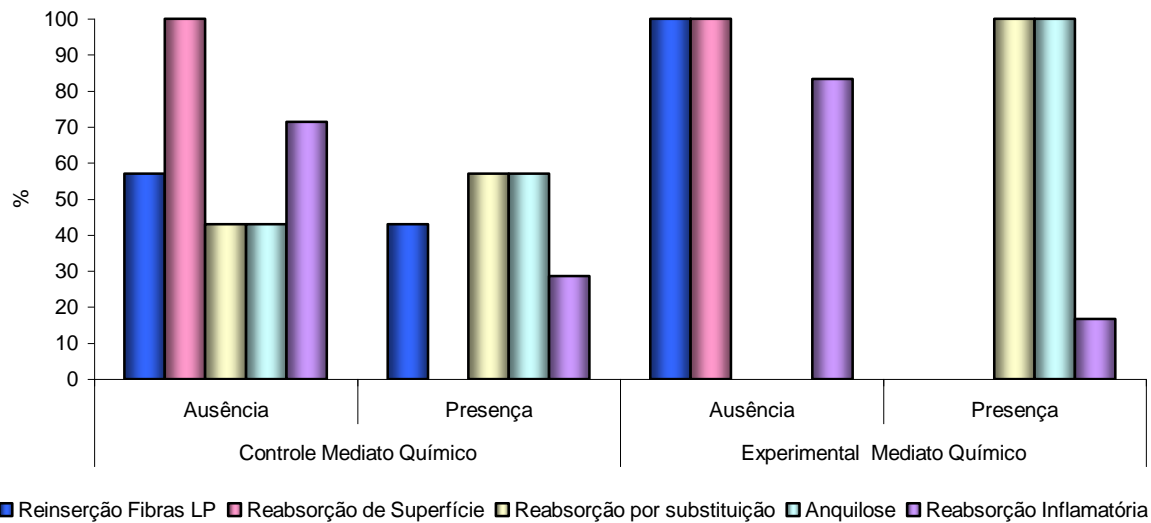


Gráfico 5. Comparação das variáveis **Reabsorções, Anquilose e Reinserção das fibras do ligamento** entre os grupos Controle Mediato Químico e Experimental Mediato Químico: Terço Médio.

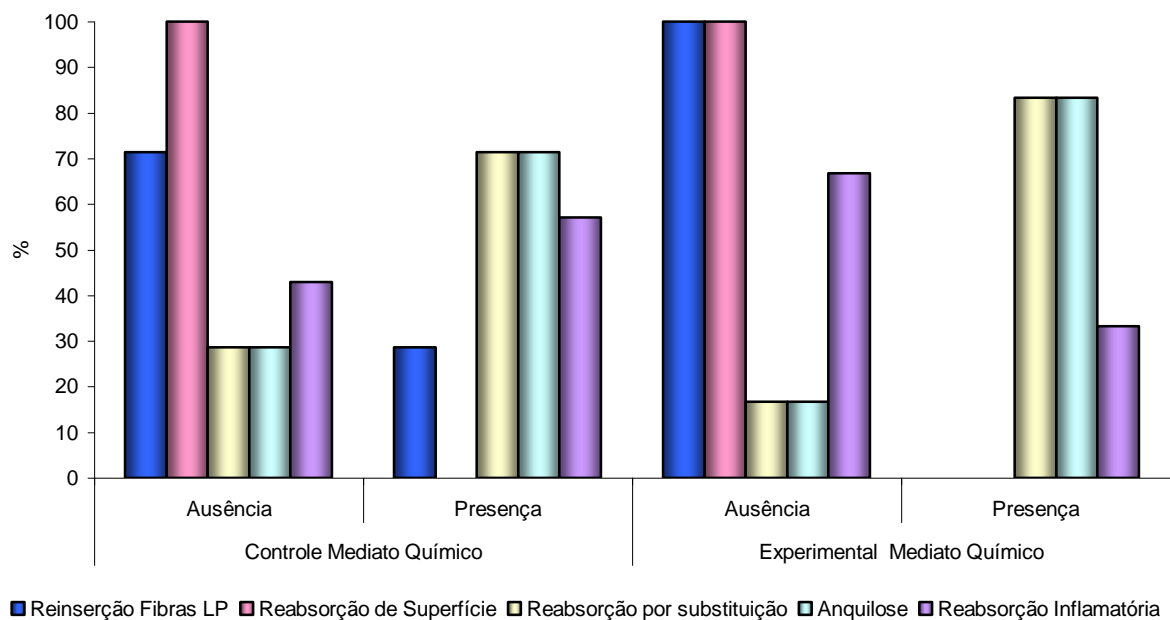


Gráfico 6. Comparação das variáveis **Reabsorções, Anquilose e Reinserção das fibras do ligamento** entre os grupos Controle Mediato Químico e Experimental Mediato Químico: Terço Apical

5.2.1.5 Comparação das variáveis Reabsorções, Anquilose e Reinserção das fibras do ligamento, no reimplante mediato, nos grupos GCMM e GEMM.

Comparando-se reabsorções de superfície, por substituição, inflamatória, anquilose e reinserção das fibras do ligamento periodontal entre os grupos controle e experimental, nos grupos onde foram realizados remoção mecânica do ligamento periodontal e reimplante mediato, verifica-se através dos resultados do teste Exato de Fisher que não existe associação significativa entre as variáveis comparadas (tabela 6 e gráficos 7 e 8).

Tabela 6. Comparação das variáveis **Reabsorções, Anquilose e Reinserção das fibras do ligamento** entre os grupos Controle Mediato Mecânico e Experimental Mediato Mecânico.

Variável	Grupos								p
	Controle Mediato				Experimental Mediato Mecânico				
	Mecânico								
	Ausência		Presença		Ausência		Presença		
n	%	n	%	n	%	n	%		
Terço Médio									
Reinserção Fibras LP	5	83,3	1	16,7	6	85,7	1	14,3	1,000
Reabsorção de Superfície	6	100	-	-	7	100	-	-	-
Reabsorção por Substituição	1	16,7	5	83,3	1	14,3	6	85,7	1,000
Anquilose	1	16,7	5	83,3	-	-	7	100	0,462
Reabsorção Inflamatória	2	33,3	4	66,7	3	42,9	4	57,1	1,000
Terço Apical									
Reinserção Fibras LP	5	83,3	1	16,7	7	100	-	-	0,462
Reabsorção de Superfície	6	100	-	-	7	100	-	-	-
Reabsorção por Substituição	-	-	6	100	1	14,3	6	85,7	1,000
Anquilose	-	-	6	100	-	-	7	100	-
Reabsorção Inflamatória	1	16,7	5	83,3	2	28,6	5	71,4	1,000

LP=Ligamento Periodontal

p≤0,05

Fonte: Dados da pesquisa, Programa de Pós-Graduação – FO/PUCRS (2009).

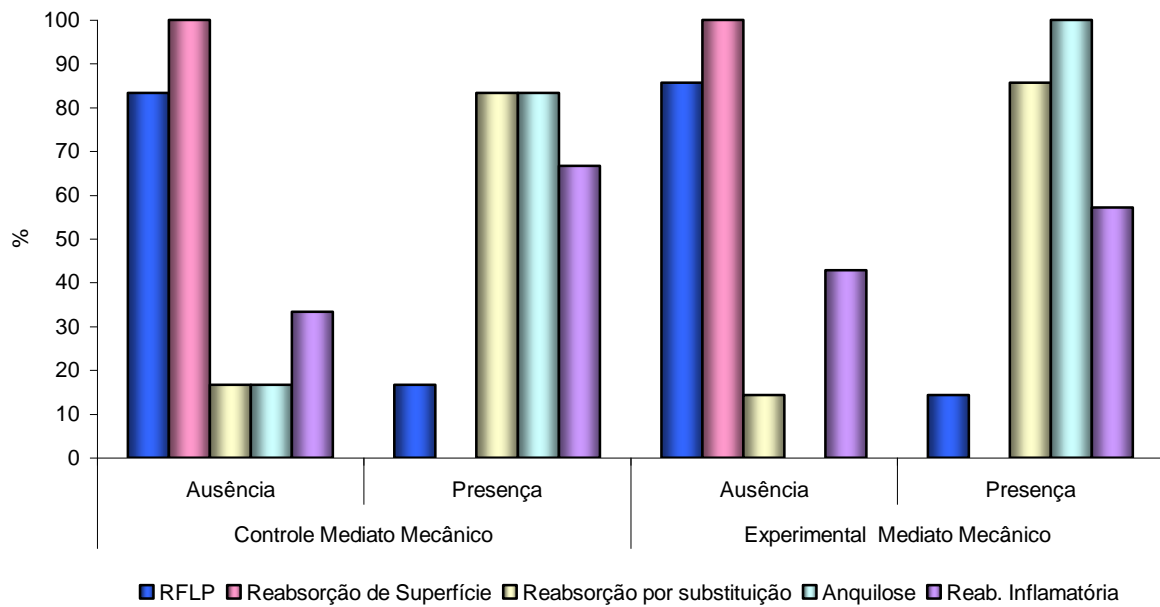


Gráfico 7. Comparação das variáveis **Reabsorções, Anquilose e Reinserção das fibras do ligamento** entre os grupos Controle Mediato Mecânico e Experimental Mediato Mecânico: Terço Médio

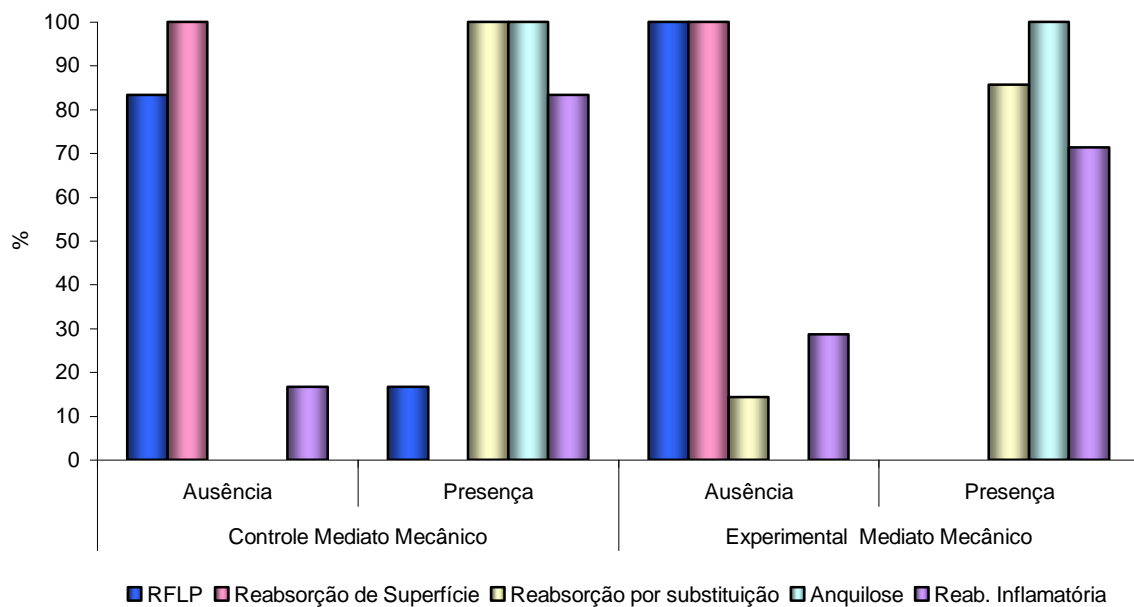


Gráfico 8. Comparação das variáveis **Reabsorções, Anquilose e Reinserção das fibras do ligamento** entre os grupos Controle Mediato Mecânico e Experimental Mediato Mecânico: Terço Apical

5.2.1.6 Comparação disposição das fibras do ligamento periodontal

Comparando-se a disposição das fibras do ligamento periodontal entre os grupos controle e experimental, no reimplante imediato e mediato (remoção química ou mecânica do ligamento), através dos resultados do teste Exato de Fisher, verifica-se que não existe associação significativa entre as variáveis relacionadas: organizadas, desorganizadas e sem fibras (tabela 7 e gráficos 8, 9 e 10).

Tabela 7. Comparação da Disposição das fibras do ligamento Periodontal entre os grupos

Variável	Grupos												p
	Controle Imediato						Experimental Imediato						
	Organiz.		Desorg.		S/fibras		Organiz.		Desorg.		S/fibras		
n	%	n	%	n	%	n	%	n	%	n	%		
Terço Médio	6	100,0	-	-	-	-	4	66,7	1	16,7	1	16,7	0,455
Terço Apical	5	83,3	1	16,7	-	-	2	33,3	3	50,0	1	16,7	0,242
Variável	Controle Mediato Químico						Experimental Mediato Químico						
	Organiz.		Desorg.		S/fibras		Organiz.		Desorg.		S/fibras		
	n	%	n	%	n	%	n	%	n	%	n	%	
Terço Médio	2	28,6	1	14,3	4	57,1	-	-	-	-	6	100	0,315
Terço Apical	1	14,3	2	28,6	4	57,1	-	-	-	-	6	100	0,315
Variável	Controle Mediato Mecânico						Experimental Mediato Mecânico						
	Organiz.		Desorg.		S/fibras		Organiz.		Desorg.		S/fibras		
	n	%	n	%	n	%	n	%	n	%	n	%	
Terço Médio	-	-	1	16,7	5	83,3	-	-	1	14,3	6	85,7	1,000
Terço Apical	-	-	1	16,7	5	83,3	-	-	-	-	7	100	0,462

p≤0,05

Fonte: Dados da pesquisa, Programa de Pós-Graduação – FO/PUCRS (2009).

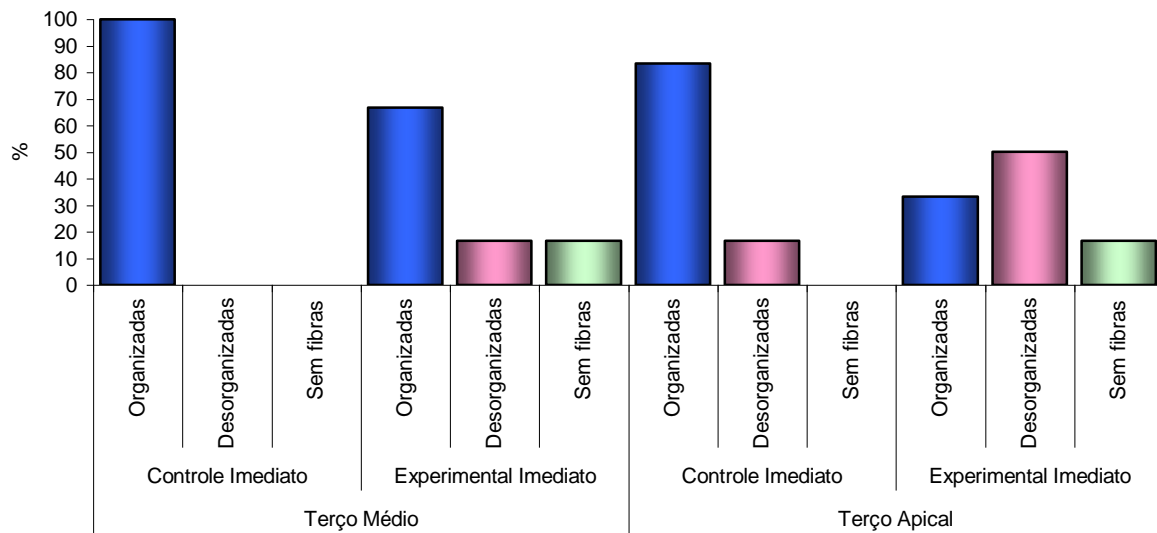


Gráfico 8. Comparação da Disposição das fibras do ligamento Periodontal: Controle Imediato X Experimental Imediato

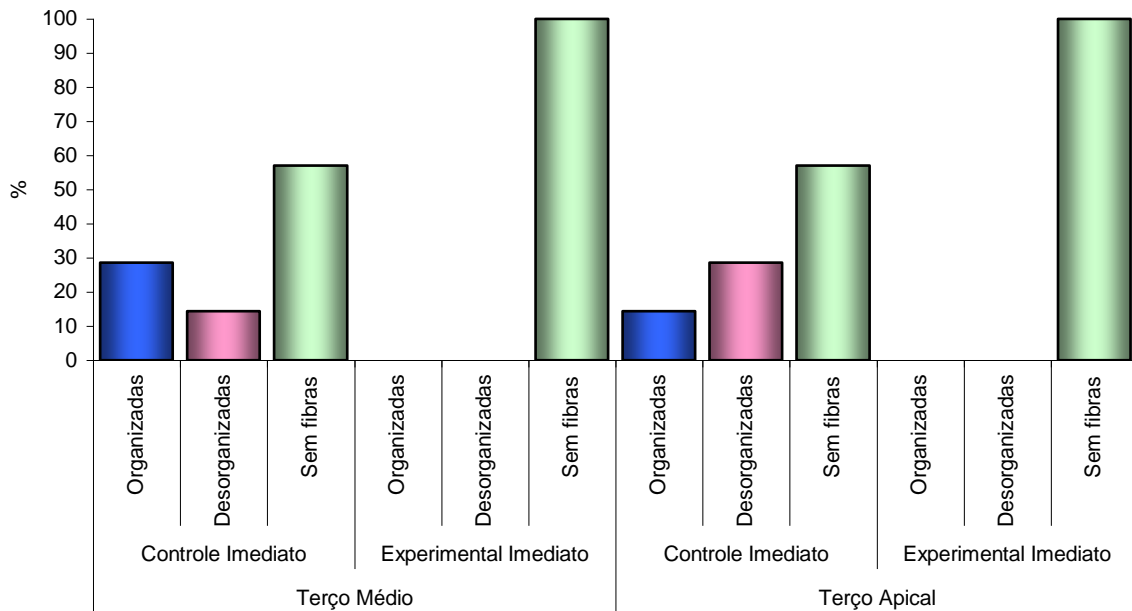


Gráfico 9. Comparação da Disposição das fibras do ligamento Periodontal: Controle Mediato Químico X Experimental Mediato Químico

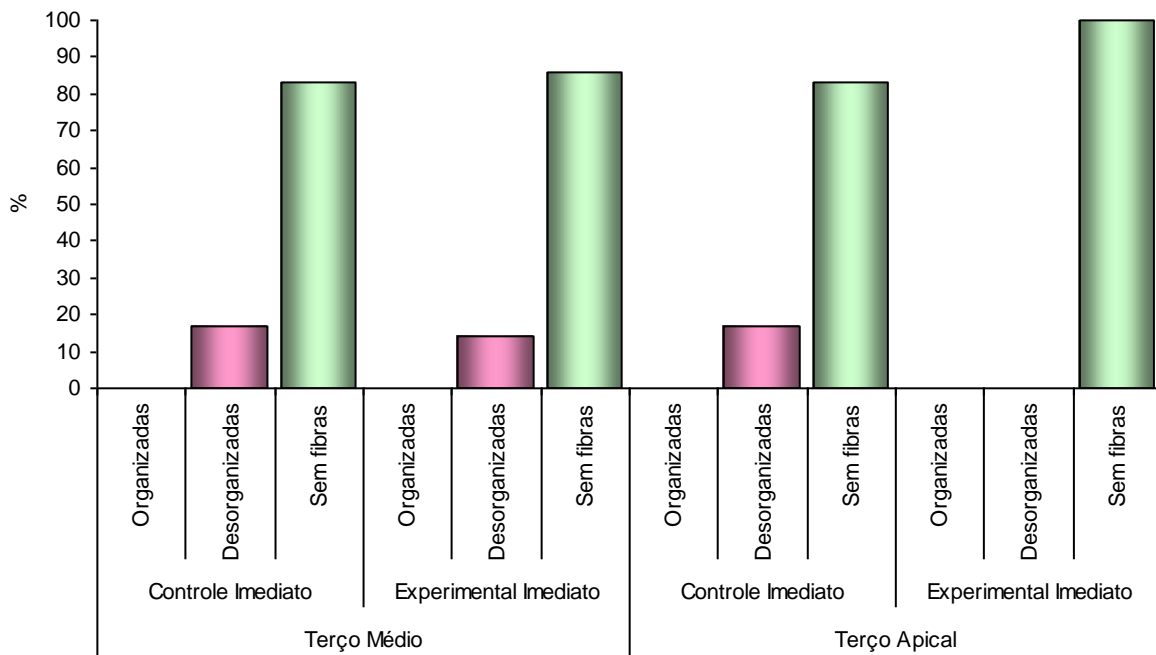


Gráfico 10. Comparação da Disposição das fibras do ligamento Periodontal: Controle Mediato Mecânico X Experimental Mediato Mecânico

5.2.2 Comparação entre as variáveis: Reinserção das Fibras do LP, Reabsorção por substituição, Anquilose e Reabsorção inflamatória entre todos os grupos (terço médio)

Comparando-se as variáveis reinserção das fibras, reabsorção por substituição, anquilose e reabsorção inflamatória entre todos os grupos, no terço médio, observa-se que houve reinserção das fibras em todos os espécimes do GCI, e em 83% dos espécimes do GEI, sendo que nos grupos do replante mediato, a presença de reinserção foi menor, sendo de 42,9% no GCMQ, 16,7% no GCMM, 14,3 no GEMM e não havendo reinserção nos espécimes do GEMQ (tabela 8 e gráfico 11).

No que diz respeito à reabsorção por substituição, ela não ocorreu em nenhum espécime do GCI, ocorreu em todos do GEI e GEMQ; no GCMQ, foi observada em 57,1% dos espécimes e nos GCMM e GEMM foi superior a 80%.

Houve presença de anquilose em todos os espécime dos grupos GEI, GEMQ e GEMM (todos os grupos experimentais); No GCI, sua presença foi igual a 16,7%; No GCMQ foi igual a 57,1% e no GCMM 83,3%.

A reabsorção inflamatória apareceu em todos os espécimes do GEI; Nos GCI e GCMM, foi de 66,7%; No GEMM, foi de 57,1% e foi menor nos grupos GCMQ e GEMQ, com 28,6 e 16,7, respectivamente (tabela 8 e gráfico 11).

Tabela 8. Comparação das variáveis reinserção das fibras do LP, reabsorção por substituição, anquilose e reabsorção inflamatória entre todos os grupos: terço médio

Terço Médio	Ausência		Presença	
	n	%	n	%
Reinserção das Fibras LP				
Controle Imediato	0	0,0	6	100,0
Experimental Imediato	1	16,7	5	83,3
Controle Mediato Químico	4	57,1	3	42,9
Experimental Mediato Químico	6	100,0	0	0,0
Controle Mediato Mecânico	5	83,3	1	16,7
Experimental Mediato Mecânico	6	85,7	1	14,3
Reabsorção por substituição				
Controle Imediato	6	100,0	0	0,0
Experimental Imediato	0	0,0	6	100,0
Controle Mediato Químico	3	42,9	4	57,1
Experimental Mediato Químico	0	0,0	6	100,0
Controle Mediato Mecânico	1	16,7	5	83,3
Experimental Mediato Mecânico	1	14,3	6	85,7
Anquilose				
Controle Imediato	5	83,3	1	16,7
Experimental Imediato	0	0,0	6	100,0
Controle Mediato Químico	3	42,9	4	57,1
Experimental Mediato Químico	0	0,0	6	100,0
Controle Mediato Mecânico	1	16,7	5	83,3
Experimental Mediato Mecânico	0	0,0	7	100,0
Reabsorção Inflamatória				
Controle Imediato	2	33,3	4	66,7
Experimental Imediato	0	0,0	6	100,0
Controle Mediato Químico	5	71,4	2	28,6
Experimental Mediato Químico	5	83,3	1	16,7
Controle Mediato Mecânico	2	33,3	4	66,7
Experimental Mediato Mecânico	3	42,9	4	57,1

$p \leq 0,05$

Fonte: Dados da pesquisa, Programa de Pós-Graduação – FO/PUCRS (2009).

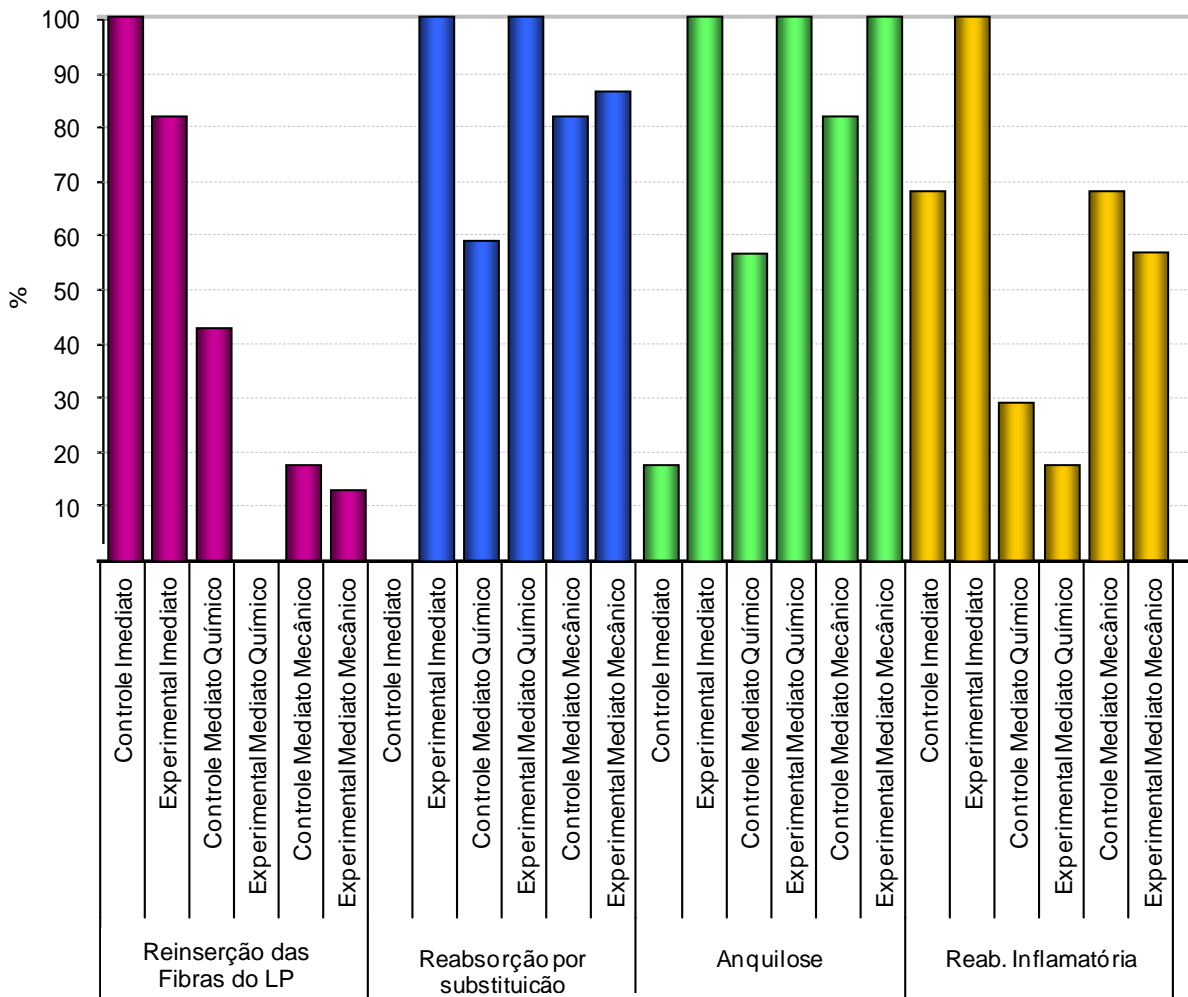


Gráfico 11. Comparação das variáveis: reinserção das fibras do LP, reabsorção por substituição, anquilose e reabsorção inflamatória entre todos os grupos (terço médio)

5.2.3 Comparação entre as variáveis: Reinserção das Fibras do LP, Reabsorção por substituição, Anquilose e Reabsorção inflamatória entre todos os grupos (terço apical)

Comparando-se as variáveis: reinserção das fibras, reabsorção por substituição, anquilose e reabsorção inflamatória entre todos os grupos, no terço apical, observa-se que houve reinserção das fibras em todos os espécimes do GCI, e em 83,3% dos espécimes do GEI, sendo que nos grupos do reimplante mediato, a presença de reinserção foi menor, sendo de 16,7% no GCMQ, 28,6% no GCMQ e não havendo reinserção nos espécimes dos grupos GEMQ e GEMM (tabela 8 e gráfico 11).

No que diz respeito à reabsorção por substituição, ela não ocorreu em nenhum espécime do GCI; no GCMQ, foi observada em 71,4% dos espécimes; no GCMM, foi de 100%, no GEMQ foi de 83,3% e GEMM foi 85,7%. Houve presença de anquilose em todos os espécime dos grupos GCMM e GEMM; No GCI, não apareceu; No GCMQ foi igual a 71,4% e nos grupos GEI e GEMQ foi de 83,3%.

A presença reabsorção inflamatória foi de 83,3% nos grupos GCI, GEI e GCMM; No GEMM, foi de 71,4% e nos GCMQ e GEMQ, foi 57,1% e 33,3%, respectivamente (tabela 9 e gráfico 12).

Tabela 9. Comparação das variáveis reinserção das fibras do LP, reabsorção por substituição, anquilose e reabsorção inflamatória entre todos os grupos: terço apical

Terço Apical	Ausência		Presença	
	n	%	n	%
Reinserção das fibras do LP				
Controle Imediato	0	0,0	6	100,0
Experimental Imediato	1	16,7	5	83,3
Controle Mediato Químico	5	71,4	2	28,6
Experimental Mediato Químico	6	100,0	0	0,0
Controle Mediato Mecânico	5	83,3	1	16,7
Experimental Mediato Mecânico	7	100,0	0	0,0
Reabsorção por substituição				
Controle Imediato	6	100,0	0	0,0
Experimental Imediato	1	16,7	5	83,3
Controle Mediato Químico	2	28,6	5	71,4
Experimental Mediato Químico	1	16,7	5	83,3
Controle Mediato Mecânico	0	0,0	6	100,0
Experimental Mediato Mecânico	1	14,3	6	85,7
Anquilose				
Controle Imediato	6	100,0	0	0,0
Experimental Imediato	2	33,3	4	66,7
Controle Mediato Químico	2	28,6	5	71,4
Experimental Mediato Químico	1	16,7	5	83,3
Controle Mediato Mecânico	0	0,0	6	100,0
Experimental Mediato Mecânico	0	0,0	7	100,0
Reabsorção Inflamatória				
Controle Imediato	1	16,7	5	83,3
Experimental Imediato	1	16,7	5	83,3
Controle Mediato Químico	3	42,9	4	57,1
Experimental Mediato Químico	4	66,7	2	33,3
Controle Mediato Mecânico	1	16,7	5	83,3
Experimental Mediato Mecânico	2	28,6	5	71,4

$p \leq 0,05$

Fonte: Dados da pesquisa, Programa de Pós-Graduação – FO/PUCRS (2009).

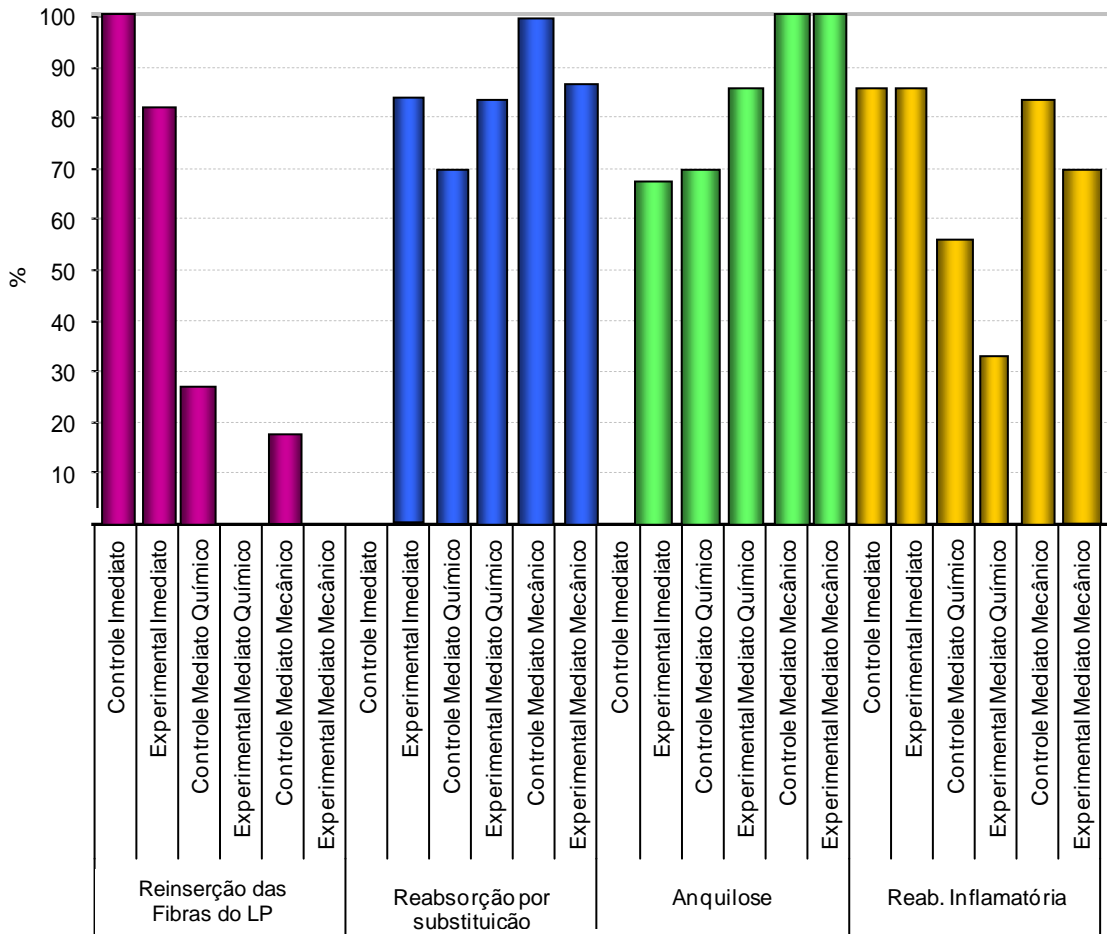


Gráfico 12. Comparação das variáveis: reinserção das fibras do LP, reabsorção por substituição, anquilose e reabsorção inflamatória entre todos os grupos: terço médio

5.2.4 Comparação entre os Grupos Mediato Químico e Mecânico

5.2.4.1 Comparação entre as variáveis da Intensidade do Processo Inflamatório nos Grupos Mediato Químico e Mecânico (controles e experimentais)

Comparando-se as variáveis da Intensidade do Processo Inflamatório entre os grupos Químico e Mecânico, dentro do grupo experimental, bem como do grupo controle, observa-se que não existe associação significativa entre as variáveis comparadas, através dos resultados do teste Exato de Fisher (tabelas 10 e 11).

Tabela 10. Comparação das variáveis da Intensidade do Processo Inflamatório entre os grupos experimentais mediato químico e mecânico

Variável	Grupos								p
	Experimental Mediato Químico				Experimental Mediato Mecânico				
	Escore 1		Escore 2		Escore 1		Escore 2		
	n	%	n	%	n	%	n	%	
Terço Médio									
Tecido de Granulação	6	100	-	-	7	100	-	-	-
Neutrófilos	6	100	-	-	7	100	-	-	-
Eosinófilos	6	100	-	-	7	100	-	-	-
Linfócitos	6	100	-	-	7	100	-	-	-
Plasmócitos	6	100	-	-	7	100	-	-	-
Macrófagos	6	100	-	-	7	100	-	-	-
Células Gigantes	6	100	-	-	7	100	-	-	-
Mastócitos	6	100	-	-	7	100	-	-	-
Terço Apical									
Tecido de Granulação	4	66,7	2	33,3	6	85,7	1	14,3	0,437
Neutrófilos	6	100	-	-	7	100	-	-	-
Eosinófilos	6	100	-	-	7	100	-	-	-
Linfócitos	4	66,7	2	33,3	6	85,7	1	14,3	0,437
Plasmócitos	6	100	-	-	7	100	-	-	-
Macrófagos	5	100	-	-	7	100	-	-	-
Células Gigantes	6	100	-	-	6	85,7	1	14,3	0,538
Mastócitos	6	100	-	-	7	100	-	-	-

$p \leq 0,05$

Fonte: Dados da pesquisa, Programa de Pós-Graduação – FO/PUCRS (2009).

Tabela 11. Comparação das variáveis da Intensidade do Processo Inflamatório entre os grupos controles mediatos químico e mecânico

Variável	Grupo								p
	Controle Mediato Químico				Controle Mediato Mecânico				
	Escore 1		Escore 2		Escore 1		Escore 2		
	n	%	n	%	n	%	n	%	
Terço Médio									
Tecido de Granulação	7	100	-	-	5		1		0,462
Neutrófilos	7	100	-	-	6	100	-	-	-
Eosinófilos	7	100	-	-	6	100	-	-	-
Linfócitos	6		1		5		1		0,538
Plasmócitos	7	100	-	-	6	100	-	-	-
Macrófagos	7	100	-	-	6	100	-	-	-
Células Gigantes	7	100	-	-	5		1		0,462
Mastócitos	7	100	-	-	6	100	-	-	-
Terço Apical									
Tecido de Granulação	6	85,7	1	14,3	3	50,0	3	50,0	0,217
Neutrófilos	7	100	-	-	6	100	-	-	-
Eosinófilos	7	100	-	-	6	100	-	-	-
Linfócitos	6	85,7	1	14,3	3	50,0	3	50,0	0,217
Plasmócitos	7	100	-	-	6	100	-	-	-
Macrófagos	7	100	-	-	6	100	-	-	-
Células Gigantes	7	100	-	-	5	83,3	1	16,7	0,462
Mastócitos	7	100	-	-	6	100	-	-	-

p≤0,05

Fonte: Dados da pesquisa, Programa de Pós-Graduação – FO/PUCRS (2009).

5.2.4.2 Comparação entre as variáveis: Reinserção das Fibras do LP, Reabsorção por substituição, Anquilose e Reabsorção inflamatória nos Grupos Mediato Químico e Mecânico (controles e experimentais)

Comparando-se as variáveis: reinserção das fibras, reabsorção por substituição, anquilose e reabsorção inflamatória entre os grupos mediatos Químico e Mecânico, tanto controle como experimentais, ou seja, com ou sem o uso de clindamicina, observa-se que não existe associação significativa entre as variáveis comparadas, através dos resultados do teste Exato de Fisher (tabelas 12 e 13).

Tabela 12. Comparação das variáveis entre os grupos experimentais mediatos químico e mecânico

Variável	Grupo								p
	Experimental Mediato Químico				Experimental Mediato Mecânico				
	Ausência		Presença		Ausência		Presença		
	n	%	n	%	n	%	n	%	
Terço Médio									
Reinserção das fibras do LP	6	100	-	-	6	85,7	1	14,3	0,538
Reabsorção de Superfície	6	100	-	-	7	100	-	-	-
Reabsorção por substituição	-	-	6	100	1	14,3	6	85,7	0,538
Anquilose	-	-	6	100	-	-	7	100	-
Reabsorção Inflamatória	5	83,3	1	16,7	3	42,8	4	57,2	0,179
Terço Apical									
Reinserção das fibras do LP	6	100	-	-	7	100	-	-	-
Reabsorção de Superfície	6	100	-	-	7	100	-	-	-
Reabsorção por substituição	1	16,7	5	83,3	1	14,3	6	85,7	0,731
Anquilose	1	16,7	5	83,3	-	-	7	100	0,462
Reabsorção Inflamatória	4	66,7	2	33,3	2	28,6	5	71,4	0,209

p≤0,05

Fonte: Dados da pesquisa, Programa de Pós-Graduação – FO/PUCRS (2009).

Tabela 13. Comparação das variáveis entre os grupos controles mediatos químico e mecânico

Variável	Grupo								p
	Controle Mediato Químico				Controle Mediato Mecânico				
	Ausência		Presença		Ausência		Presença		
	n	%	n	%	n	%	n	%	
Terço Médio									
Reinserção das fibras do LP	4	57,1	3	42,9	5	83,3	1	16,7	0,343
Reabsorção de Superfície	7	100	-	-	6	100	-	-	-
Reabsorção por substituição	3	42,8	4	57,2	1	16,7	5	83,3	0,343
Anquilose	3	42,8	4	57,2	1	16,7	5	83,3	0,343
Reabsorção Inflamatória	5	71,4	2	28,6	2	33,3	4	66,7	0,209
Terço Apical									
Reinserção das fibras do LP	5	71,4	2	28,6	5	83,3	1	16,7	0,563
Reabsorção de Superfície	7	100	-	-	6	100	-	-	-
Reabsorção por substituição	2	28,6	5	71,4	-	-	6	100	0,269
Anquilose	2	28,6	5	71,4	-	-	6	100	0,269
Reabsorção Inflamatória	3	42,8	4	57,2	1	16,7	5	83,3	0,343

p≤0,05

Fonte: Dados da pesquisa, Programa de Pós-Graduação – FO/PUCRS (2009).



6 DISCUSSÃO

Nesta pesquisa, o rato de laboratório (Wistar, macho) foi selecionado como modelo experimental devido a diversos fatores, sejam eles biológicos ou relacionados a vantagens como: facilidade de obtenção, pois o tempo de procriação é curto, o que permite um melhor controle genético; a possibilidade de padronização do experimento e da alimentação (por exemplo, o uso da ração triturada no pós-operatório do reimplante dental), o baixo custo de manutenção e a possibilidade de obtenção de quantidade representativa de material biológico para a análise microscópica (HEDRICH, 2000; LUSTOSA-PEREIRA et al., 2006). O rato vem sendo utilizado na realização de diversos trabalhos de traumatismos alveolodental, existindo metodologia bem sedimentada, o que se torna importante para comparação e discussão dos resultados (LUSTOSA-PEREIRA et al., 2006; GULINELLI et al., 2008).

Foi empregado um único período pós-operatório de análise, 90 dias, para analisar o resultado do reimplante a “longo prazo”, por ser considerado tempo suficiente para que o processo de cicatrização alveolar em ratos já tenha ocorrido. Períodos menores que este mostraram a mesma forma de cicatrização, porém envolvendo menor área de superfície. Os trabalhos na literatura que realizaram avaliações em vários períodos (15, 30, 60 e 90), demonstraram diferenças apenas na intensidade dos eventos no processo de cicatrização (LUSTOSA-PEREIRA et al., 2006; MORI et al., 2007). Além disso, um infiltrado inflamatório sempre existirá nos primeiros dias após reimplante, devido ao trauma tecidual decorrente da realização do procedimento cirúrgico de avulsão e reimplante intencional. Aos 90 dias, o infiltrado inflamatório, se presente, estaria vinculado à reabsorção radicular inflamatória, podendo ser, então, quantificado.

O reimplante deve ser realizado o mais breve possível, e esse tempo determinará os procedimentos a serem realizados para o reimplante, classificando-o como reimplante imediato, quando realizado em até 15 minutos após avulsão, e como reimplante mediato ou tardio, em períodos extra-alveolares acima de 15 minutos (ANDERSSON; BODIN, 1990; ANDREASEN; KRISTERSON, 1981). Nesse trabalho, o uso da clindamicina foi testado em ambos os tipos de reimplante, de forma que no reimplante imediato os dentes de rato foram mantidos em leite por quinze minutos e imediatamente reimplantados; enquanto que no reimplante mediato, os dentes permaneceram por um período extra-alveolar de 30 minutos em meio seco, tiveram o ligamento periodontal removido, acrescido do tempo de tratamento da superfície quer seja pela imersão em hipoclorito de sódio (30 minutos), fluoreto de sódio (20 minutos) e/ou clindamicina (5 minutos), de acordo com o grupo a que pertenciam.

A remoção das fibras do ligamento periodontal tem sido preconizada nos casos em que o dente permaneceu por longo período extra-alveolar, mantido em meio seco ou armazenado em meio úmido inadequado, uma vez que pode sofrer necrose e ocorrer diminuição da viabilidade das células do LP (ANDREASEN; ANDREASEN, 2001; CONSOLARO, 2005). Restos necróticos do LP, quando presentes na superfície radicular, podem estimular a ocorrência de reabsorção radicular externa - principal causa de perda de dentes reimplantados (ANDREASEN; KRISTERSON, 1981; ANDREASEN et al., 1995; OKAMOTO, 1986). A remoção química ou mecânica, ou o tratamento do ligamento periodontal necrótico, causa um menor índice de reabsorção dental e maior de áreas de anquilose (PERCINOTO et al., 1988; SONODA et al., 2000). Com a remoção do ligamento pretende-se preservar a estrutura radicular, prevenindo a ação de células reabsortivas (ANDREASEN; ANDREASEN, 2001; TROPE, 1996). A reabsorção radicular, desse modo, é atribuída à preservação ou não do ligamento periodontal e da camada de cementoblastos. A anquilose ocorre em decorrência da remoção do ligamento, assim o dente fixa-se ao osso, cuja retenção pode levar anos, como também uma reabsorção progressiva pode terminar na perda do elemento dental (SUÁREZ; GUITART, 1988).

O reimplante dental pode falhar devido à dificuldade de impedir que dentes avulsionados sejam contaminados por bactérias (ANDREASEN; KRISTERSON, 1981). Considerando-se que na avulsão há rompimento do feixe vâsculo-nervoso, o que pode

resultar em necrose pulpar, favorecendo a contaminação bacteriana, a terapia endodôntica deve ser estabelecida, a fim de não permitir que essas bactérias no interior do canal radicular, combinada a outros fatores (como danos ao cimento e ligamento periodontal), promovam a reabsorção inflamatória. O tratamento endodôntico foi então instituído nos grupos de reimplante tardio, realizando-se remoção da polpa e preenchimento dos canais radiculares com a pasta de hidróxido de cálcio, a fim de controlar esse tipo de reabsorção (FLORES et al., 2007; GULINELLI et al., 2008).

A contaminação bacteriana em dentes avulsionados pode ocasionar efeitos adversos nos reimplantes dentais (SAAD-NETO; PINTO; BOATTO, 1991), como a reabsorção radicular inflamatória e, com isso, desencadear ou acelerar o processo de reabsorção dentária. O uso de antibióticos sistêmicos para inibição ou controle da instalação de reabsorções tem sido instituído como rotina nos casos de avulsão e reimplante, fazendo parte das diretrizes para o tratamento após reimplante estabelecidas pela Associação Americana de Endodontia (DE DEUS, 1992; LAGEMARQUES; CONTI; ANTONIAZZI, 1994; FLORES et al., 2007). Sendo assim, na presente pesquisa, a penicilina G benzatina foi administrada, por via intramuscular, logo após o reimplante, em todos os animais, independentemente do grupo.

A antibioticoterapia sistêmica deve ser realizada, uma vez que, além da contaminação decorrente da necrose pulpar, existe uma outra via de contaminação, a superfície radicular exposta ao meio ambiente durante o período extra-alveolar (GULINELLI et al., 2008; ANDREASEN; ANDREASEN, 2001). A ausência de antibioticoterapia sistêmica poderia resultar em infecção e aumentar as reabsorções inflamatórias em todos os grupos.

O uso tópico de antibióticos, por sua vez, como tratamento da superfície radicular antes do reimplante ainda é bastante controverso na literatura. Diversas substâncias já foram testadas, dentre elas: rifamicina (SAAD NETO; PINTO E BOATTO, 1991; OKAMOTO, 2003), derivados da tetraciclina, como minociclina (MA; SAE-LIM, 2003; BRYSON et al., 2003) e doxiciclina (CVEK et al., 1990; CALDART, 2000), e derivados lincosamidas como a lincomicina (SILVA et al., 2009).

Bryson et al. (2003) observaram que a minociclina, quando aplicada topicamente na superfície dentária, não é capaz de prevenir ou atenuar reabsorções externas sobre a superfície radicular de cães como modelo animal. Os autores acreditam que, possivelmente, durante o reimplante, o sangue presente no alvéolo e o fluido dos tecidos podem diluir a minociclina da superfície radicular e impedir qualquer benefício. Porém, Ma e Sae-Lim (2003) mostraram em seus estudos utilizando ratos como modelo experimental, efeitos benéficos do uso tópico da minociclina na cicatrização de dentes reimplantados tardiamente. Aplicação tópica de minociclina no tratamento da superfície radicular apresentou maior ocorrência de cicatrização completa (32,46%) em comparação com o grupo-controle (16,58%) que não recebeu antibioticoterapia tópica, mas essa diferença não foi estatisticamente significativa.

A doxiciclina foi testada como medicação tópica no tratamento da superfície radicular, em dentes de macacos. Apresentou benefícios mesmo com administração de baixa dosagem, visto que altas doses de alguns antibióticos podem ser tóxicas para o ligamento periodontal. A doxiciclina favoreceu o aumento da frequência da revascularização pulpar, a diminuição da quantidade de microrganismo, a menor ocorrência de anquilose e de reabsorção radicular inflamatória, quando utilizada antes do reimplante de incisivos em macacos (CVEK et al., 1990). Caldart (2000), por sua vez, quando comparou proteção radicular (imersão em hipoclorito de sódio a 1% por 30 minutos, seguida da imersão em solução de fluoreto de estanho a 1% e em suspensão de doxiciclina 1mg/20ml), ou diferentes medicações intra-canal (pasta de hidróxido de cálcio veiculada com propilenoglicol, calcitonina e pasta de hidróxido de cálcio veiculada com calcitonina), obteve resultados os quais mostraram que a reabsorção radicular por substituição foi controlada mais efetivamente pela medicação intra-canal calcitonina, e os demais tratamentos analisados, apresentaram similaridade de resposta ao controle desta patologia, na presença ou não de doxiciclina.

Saad Neto, Pinto e Boatto (1991) pesquisaram a rifamicina a fim de analisar o seu efeito sobre a superfície e canal radicular de dentes de ratos reimplantados. Nos resultados, este antibiótico mostrou-se superior ao soro fisiológico, pois favoreceu a rápida proliferação de tecidos conjuntivo e neoformação óssea na área do ligamento periodontal, impediu a reabsorção radicular inflamatória do 10^o ao 60^o dia pós reimplante, não lesou os remanescentes do ligamento periodontal nos períodos iniciais,

mas não evitou a reabsorção da superfície e a anquilose alvéolo-dentária. Okamoto (2003) também analisou o processo de reparo do reimplante dental tardio, seguido da aplicação tópica de fluoreto de estanho a 1% e rifamicina sódica. Concluiu que a remoção do ligamento periodontal degenerado com hipoclorito de sódio e tratamento da superfície com o fluoreto e rifamicina possibilitou manutenção da integridade do cimento e dentina.

A lincomicina foi testada por Silva et al. (2009) como tratamento tópico na superfície de dentes avulsionados, antes do reimplante, por apresentar afinidade pelo tecido ósseo, possuir ação predominante sobre microrganismos Gram-positivos encontrados na microbiota bucal, ser hidrossolúvel e estável em meio ácido, podendo se difundir pelo alvéolo sem sofrer alterações se houver infecção local (ZHAO et al., 2004; RAJESWARAN; SRIKRISHNAN, 2004). Nos grupos tratados com a lincomicina houve manutenção da integridade do ligamento periodontal e sua reinserção ao cimento, como também processo inflamatório local foi reduzido. No entanto, reabsorções radiculares e anquilose dentoalveolar ainda foram observadas. Os autores observaram bons resultados no uso da lincomicina na descontaminação da superfície radicular, mas a lincomicina vem sendo substituída no mercado pela clindamicina (LIMA, 2008), derivado semi-sintético da lincomicina sendo aproximadamente 20 vezes mais potente que a lincomicina na inibição do crescimento de *Escherichia coli* (LIMA, 2008; VERDIER et al., 2000), o que estimulou o desenvolvimento esta pesquisa na busca de avaliar o seu efeito como tratamento de superfície radicular, em ambos os tipos de reimplante, imediato ou mediato.

Além das motivações encontradas por Silva et al. (2009), a escolha da clindamicina para este estudo deu-se em função de as lincosamidas serem antibióticos de uso consagrado tanto para humanos quanto para animais, possuir afinidade por tecido ósseo e ação predominante sobre microrganismos Gram-positivos da microbiota bucal (ZHAO et al., 2004; RAJESWARAN; SRIKRISHNAN, 2004). Além disso, a clindamicina está indicada em infecções por microrganismos aeróbios cocos Gram-positivos e anaeróbios Gram-positivos e negativos, inibindo a síntese protéica bacteriana, é bacteriostática ou bactericida, na dependência de dose empregada, tamanho do inóculo e espécie bacteriana (WANNMACHER; FERREIRA, 1999).

A clindamicina apresenta efeitos similares aos obtidos com as penicilinas, seja em parâmetros microbiológicos ou clínicos, quando usada sistemicamente; tem sido indicada como fármaco alternativo para a prevenção e tratamento em pacientes alérgicos a antibióticos beta-lactâmicos (REZANKA; SPÍZEK, 2004). Possui boa penetração tecidual e sua concentração óssea é particularmente alta, quando comparada aos níveis séricos (WANNMACHER; FERREIRA, 1999).

Nos grupos do reimplante imediato, percebeu-se a presença da reabsorção inflamatória, tanto no grupo-controle (GCI), quanto no experimental (GEI), no qual se utilizou clindamicina topicamente. A reabsorção por substituição e a anquilose estiveram presentes apenas no grupo experimental, isto é, verificou-se diferença estatisticamente significativa entre as variáveis comparadas: a reabsorção por substituição esteve presente de forma significativa no grupo experimental imediato, tanto no terço médio como no apical, da mesma forma que a anquilose esteve presente neste grupo, de forma mais significativa no terço médio, mesmo com a utilização do antibiótico. Uma possível explicação para o fato da presença de reabsorções por substituição e a anquilose no GEI é o tempo extra-alveolar, uma vez que, além do período de 15 minutos fora do alvéolo, o dente permaneceu por mais 5 minutos imerso no antibiótico. Lustosa et al. (2006) observaram que tempo superior a 15 minutos em ratos já promove necrose de células do ligamento periodontal e tecido pulpar, tornando desfavorável o prognóstico do reimplante.

No que se refere à reinserção de fibras do ligamento periodontal, esta se fez presente de maneira organizada, de modo geral, em ambos os grupos (GEI e GCI), embora, estatisticamente, não haja diferença significativa, corroborando os estudos de Saad-Neto, Pinto e Boatto (1991) e Okamoto et al. (1995). Quanto à intensidade do processo inflamatório foi considerada discreta ou ausente tanto no grupo GEI quanto no grupo GCI.

Nos grupos em que foi realizada remoção mecânica (GEMM e GCMM) notou-se a presença de todos os tipos de reabsorção radicular, que podem ser observados nas figuras 31 a 39 (pág. 68 a 70). Gulinelli et al. (2008) também observaram reabsorções radiculares quando realizaram a remoção mecânica do ligamento. Nestes grupos (GEMM e GCMM), a anquilose também esteve presente. De modo geral, houve

ausência de reinserção de fibras do ligamento, e quanto elas se fizeram presentes, mostraram-se desorganizadas. A intensidade do processo inflamatório foi leve ou ausente, apresentando escore 1. Verificou-se que não existe associação estatística significativa entre as variáveis comparadas. Nestes grupos, após remoção mecânica do ligamento, os dentes foram imersos em fluoreto de sódio, conforme preconizado por Flores et al. (2007). Mesmo na presença do flúor, os resultados mostraram reabsorções radiculares em alguns espécimes, nos grupos do reimplante tardio, semelhante aos resultados encontrados por Gulinelli et al. (2008) e Vogt (2008), independente do uso de clindamicina topicamente. Segundo Vogt (2008), essas reabsorções podem ser atribuídas ao fato de que na raspagem com lâmina, a pressão manual é variável, e isso pode ter removido porções do cimento, conseqüentemente expondo os túbulos dentinários, o que pode ter favorecido a reabsorção radicular. Além disso, a raspagem pode remover apenas parte das células do ligamento periodontal, que quando presente pode necrosar e também favorecer o processo de reabsorção.

Nos dentes em que foi realizada a remoção química do ligamento periodontal (GEMQ e GCMQ) pode-se perceber a presença de reabsorção por substituição e anquilose em ambos os grupos. A intensidade do processo inflamatório também foi pouca ou ausente. Estatisticamente, observou-se que não existe associação significativa entre as variáveis comparadas. Embora se tenha percebido na análise histológica que no grupo-controle houve reinserção de fibras do ligamento (desorganizadas), e presença de reabsorção inflamatória, mais relacionada ao ápice. Porém, no grupo experimental a clindamicina usada topicamente, conseguiu minimizar a reabsorção inflamatória, isto é, aparecendo apenas em 1 espécime de 6 no terço médio e em 2 de 6 espécimes no apical. Vogt (2008) encontrou resultados semelhantes quando da remoção química do ligamento periodontal associado ao uso tópico da solução de própolis a 6 %.

Desse modo, a ação química do hipoclorito de sódio a 1%, agindo por 20 minutos, pode ter removido completamente o ligamento periodontal, o que favoreceu o reparo como um todo, quando se compara remoção química à mecânica. Além disso, riscos de lesão ao cimento, são inexistentes quando se compara à raspagem do ligamento com lâmina de bisturi. A determinação da concentração de hipoclorito

utilizada baseou-se em estudos da literatura, como por exemplo, Kanno et al. (2000), Lustosa-Pereira et al. (2005), Vogt (2008), etc.

Quando se comparou estatisticamente os grupos químico e mecânico do reimplante mediato, apesar das observações referentes a análise histológica feitas anteriormente, não houve diferença significativa.

No que diz respeito à reabsorção de superfície, esta não apareceu em nenhum dos espécimes. Como esse tipo de reabsorção pode aparecer tanto de maneira transitória (autolimitante) quanto progressiva (começo de uma reabsorção mais destrutiva, seja inflamatória ou por substituição), em virtude do longo tempo de observação, possivelmente essa reabsorção tenha ocorrido, porém nos períodos subsequentes ao reimplante.

Diante do conhecimento disponível na literatura atual acerca do processo de reparo no reimplante dental e de como os eventos biológicos evoluem, o que se deve procurar sanar diz respeito à prevenção da reabsorção inflamatória, controlando-se a contaminação através da terapia endodôntica, da antibioticoterapia sistêmica e também do tratamento da superfície radicular. No que se refere à reabsorção por substituição e a anquilose enquanto não houver um substituto para o ligamento periodontal que cumpra sua função, serão um evento esperado (GULINELLI, 2006).

Nesse sentido, as pesquisas devem caminhar na direção de tratamentos que possam tornar a superfície radicular mais resistente às reabsorções, ou pelo menos retardá-la ao máximo de modo que o dente permaneça em boca pelo maior tempo possível. Não deixando de ressaltar a importância do tempo extra-alveolar no prognóstico de um dente avulsionado, de forma que campanhas de esclarecimento devem ser realizadas à comunidade para que se possa realizar o reimplante rapidamente.



7 CONCLUSÕES

O processo de cicatrização no reimplante imediato apresentou menor destruição dentinária, mostrando áreas mais extensas de reinserção das fibras do ligamento periodontal dispostas de maneira organizada, quando comparado ao reimplante mediato, independente do uso tópico da clindamicina. Quando presente, o infiltrado inflamatório foi discreto em todos os grupos. A aplicação tópica do fosfato de clindamicina não evitou reabsorções radiculares e anquilose dentoalveolar.

No reimplante imediato:

- Houve reabsorção inflamatória, tanto no grupo-controle, quanto no experimental (uso tópico da clindamicina). A presença de reabsorção por substituição e anquilose foi mais expressiva no grupo experimental (uso tópico da clindamicina), quando comparado ao grupo-controle correspondente, apresentando diferença estatisticamente significativa.

No reimplante mediato:

- A remoção química do ligamento periodontal com hipoclorito de sódio promoveu menor reabsorção inflamatória e áreas mais extensas de reabsorção por substituição e anquilose dentoalveolar, quando comparada à remoção mecânica;

- Não foram observadas diferenças significativas entre o uso tópico da clindamicina nos grupos onde o ligamento periodontal foi removido mecanicamente, todos os grupos exibiram reabsorção inflamatória, por substituição e anquilose;

- A remoção química do ligamento periodontal associado ao uso tópico da clindamicina mostrou melhores resultados com menores áreas de reabsorção inflamatória quando comparados a todos os outros grupos no reimplante mediato.



REFERÊNCIAS *

AL-SHAHER, A. et al. Effect of Propolis on Human Fibroblasts from the Pulp and Periodontal Ligament. *Journal of Endodontics*, n. 30, p. 359-361, 2004.

ANDERSSON, L.; BODIN, I. Avulsed human teeth replanted within 15 minutes: a long-term clinical follow-up study. *Endodontics & Dental Traumatology*, n. 6, p. 37-42, 1990.

ANDREASEN, J.O. Relationship between surface and inflammatory root – resorption and changes in the pulp after replantation of permanent incisors in monkeys. *Journal of Endodontics*, n. 7, p. 294-301, 1981.

ANDREASEN, J.O. et al. Reimplantation of 400 avulsed permanent incisor. 4 factors related periodontal ligament healing. *Endodontics & Dental Traumatology*, p. 76-89, 1995, v. 11.

ANDREASEN, J.O; ANDREASEN, F.M. Fundamentos de traumatismo dental. 2. ed. Porto Alegre: Artmed, 2001.

_____. *Textbook and color atlas of traumatic injuries to the teeth*. Copenhagen; Mosby, 1994.

_____. *Texto e atlas colorido de traumatismo dental*. 2. ed. Porto Alegre: Artmed, 2000.

ANDREASEN, J.O; KRISTERSON, L. The effect of limited drying or removal of the periodontal ligament. Periodontal healing after replantation of mature permanent incisors in monkeys. *Acta Odontologica Scandinavica*, Estocolmo, n. 39, p. 1-13, 1981.

BAKLAND, Leif K. Root Resorption. *Dental Clinics of North America*, n. 36, p. 491-507, abr. 1992.

BRYSON, E.C. et al. Effect of minocycline on healing of replanted dog teeth after extended dry times. *Endodontics & Dental Traumatology*, n. 19, p. 90-95, 2003.

CALDART, L.F.M. *Avaliação histométrica de dentes reimplantados tardiamente tratados através de proteção radicular ou com diferentes medicações intra-canal – Estudo experimental em cães*. 2000. Tese – Pontifícia Universidade Católica do Rio Grande do Sul, Porto Alegre. 2000.

CALLEGARI-JACQUES, Sidia Maria. *Bioestatística: Princípios e Aplicações*. Porto Alegre: Artmed, 2003.

CONSOLARO, Alberto. *Reabsorções dentárias nas especialidades clínicas*. Maringá: Dental Press, 2005.

* Referências e citações conforme normas da ABNT NBR 6023, NBR 14724 e NBR10520, disponível em <http://webapp.pucrs.br/bcmodelos>

CVEK, M. et al. Effect of topical application of doxycycline on pulp's revascularization and periodontal healing in reimplanted monkey incisors. *Endodontics & Dental Traumatology*, n. 6, p. 170-176, 1990.

DE DEUS, Quintiliano Diniz. *Endodontia*. Rio de Janeiro: Meds, 1992.

FIGUEIREDO, J.A.P. et al. The histological effects of four endodontics sealers implanted in the oral mucosa: submucous injection versus implant in polyethylene tubes. *International Endodontic Journal*, n. 34, p. 377-385, 2001.

FILLIPI, A.; POHL, Y.; VON ARX, T. Treatment of replacement resorption with Emdogain – preliminary results after 10 months. *Endodontics & Dental Traumatology*, n. 17, p. 134-138, 2001.

FLORES, M.T. et al. Guidelines for the management of traumatic dental injuries. II. Avulsion of permanent teeth. *Endodontics & Dental Traumatology*, n. 23, p. 130-136, 2007.

FRANCISCHONE, C.E.; BRAMANTE, C.M.; MONDELI, J. Reimplante dental: uso do Ca ATP como agente condicionador da raiz. *Revista Brasileira de Odontologia*, n. 2, p. 2-10, 1988.

FUCHS, F.D.; WANNMACHER, L.; FERREIRA, M.B.C. *Farmacologia clínica – Fundamentos da terapêutica racional*. 3. ed. Rio de Janeiro: Guanabara Koogan, 2004.

GOPIKRISHNA, V. et al. Comparison of Coconut Water, Propolis, HBSS and Milk on PDL Cell Survival. *Journal Endodontics*, n. 5, p. 587-589, mai. 2008, v. 34.

GOPIKRISHNA, V.; THOMAS, T.; KANDASWAMY, D. A quantitative analysis of coconut water: a new storage media for avulsed teeth. *Oral Surgery, Oral Medicine, Oral Pathology, Oral Radiology and Endodontic*, n. 105, p. 61-65, 2008.

GULINELLI, Jessica Lemos. *Efeito do tratamento da superfície radicular com própole ou com flúor no reimplante tardio de dentes de ratos*. 2006. 95 f. Dissertação – Faculdade de Odontologia da Universidade Estadual Paulista, Araçatuba. 2006.

GULINELLI, J.L. et al. Effect of root surface treatment with própolis and fluoride in delayed tooth replantation in rats. *Endodontics & Dental Traumatology*, n. 6, p. 651-657, 2008, v. 24.

HEDRICH, Hans J. History, strains and models. In: KRINKE, George J. *The laboratory rat*. Londres: Academic Press, 2000, p. 3-27.

HILTZ, J.; TROPE, M. Vitality of human lip fibroblast in milk, Hank's balanced salt solution and Viaspan storage media. *Endodontics & Dental Traumatology*, n. 7, p.69-72, 1991.

IQBAL, M.K., BAMAAS, N. Effect of enamel matrix derivative (EMDOGAIN) upon periodontal healing after replantation of permanent incisors in Beagle dogs. *Endodontics & Dental Traumatology*, n. 17, p. 36-45, 2001.

KANNO, C.M. et al. Reimplante mediato de dentes tratados ou não com solução de hipoclorito de sódio a 1%. Estudo histomorfométrico em ratos. *Pesquisa Odontológica Brasileira*, n. 14, p. 151-157, 2000.

KEUM, K. et al. Effect of Dexamethasone on Root Reabsorption After Delayed Replantation os Rat Tooth. *Journal of Endodontics*, n. 29, p. 810-813, 2003.

KRASNER, P.; RANKOW, H.J. New philosophy for the treatment of avulsed teeth. *Oral Surgery, Oral Medicine, Oral Patology, Oral Radiology and Endodontic*, n. 79, p. 61-66, 1995.

LAGE-MARQUES, J.L.; CONTI, R.; ANTONIAZZI, J.H. Conduta clínica frente ao traumatismo dental. *Revista da APCD*, n. 6, p. 1529-1533, 1994.

LANDIS, J.R.; KOCH, G. The measurement of observer agreement for categorical data. *Biometrics*, n. 33, p. 159-174, 1977.

LEVIN, L. et al. Effect of topical alendronate on root resorption of dried replanted dog teeth. *Endodontics & Dental Traumatology*, n. 17, p. 120-126, 2001.

LIMA, C.P. Macrólitos, Lincosamidas, Cetólidos. Disponível em: <http://bibmed.ucla.edu/ve/edocs_bmucla/MaterialDidactico/farmacologia/MacrolinCET.pdf>. Acesso em: 15 abr 2008.

LUSTOSA-PEREIRA, A. et al. Evaluation of the topical effect of alendronate on the root surface of extracted and replanted teeth. Microscopic analysis on rat's teeth. *Endodontics & Dental Traumatology*, n. 22, p. 30-35, 2006.

MA, K.M.; SAE-LIM, V. The effect of topical minocycline on replacement resorption of replanted monkey's teeth. *Endodontics & Dental Traumatology*, n. 19, p. 96-102, 2003.

MARINO, T.G. et al. Determination of Periodontal Ligament Cell Viability in Long Shelf-Life Milk. *Journal of Endodontics*, Elsevier, n. 12, p. 699-702, dez. 2000, v. 26.

MARKS JR., S.C.; SCHROEDER, H.E. Tooth eruption: theories and facts. *The Anatomical Record*, n. 2, p. 374-393, jun. 1996, v. 245.

MARTIN, M.P.; PILEGGI, R A. A quantitative analysis of Propolis: a promising new storage media following avulsion. *Endodontics & Dental Traumatology*, n. 20, p.85-89, 2004.

MORI, Graziela Garrido. *Efeito do tratamento da superfície radicular com própole ou com flúor no reimplante tardio de dentes de ratos*. 2005. 127 f. Tese – Faculdade de Odontologia de Bauru, Universidade de São Paulo, Bauru. 2005.

MORI, G.G. et al. Morphometric and microscopic evaluation of the effect of a solution of alendronate as na intracanal therapeutic agent in rat teeth submitted to late reimplantation. *Endodontics & Dental Traumatology*, n. 23, p.218-221, 2007.

MORI, G.G.; GARCIA, R.B. Estudo microscópico do efeito do tratamento da superfície radicular com acetazolamida em dentes de ratos avulsionados e reimplantados. *Revista da Faculdade de Odontologia de Bauru*, n. 10, p. 180-185, 2002.

OKAMOTO, Tetuo. Reimplante dental tardio após tratamento da superfície radicular com solução de hipoclorito de sódio a 2%, seguido de fluoreto de estanho a 1% e rifamicina sódica. Estudo microscópico em ratos. *Revista Ciências Odontológicas*, n. 6, p. 67-76, 2003.

OKAMOTO T. et al. Estudo comparativo das imobilizações rígidas e semi-rígidas por períodos curtos sobre o processo de reparo em reimplante dental. Estudo histomorfológico em ratos. *Revista Ciências Odontológicas*, n. 1, p. 53-77, 1998.

_____. Reimplante imediato de incisivo superior de rato após remoção do ligamento periodontal cementário e alveolar. *Revista Brasileira de Odontologia*, n. 6, p. 22-26, 1995.

_____. Reimplante mediato de incisivo de ratos. Influência do tempo de imersão em solução saturada de hidróxido de cálcio. Estudo histológico. *Revista de Odontologia da UNESP*, n. 20, p. 187-197, 1991.

OKAMOTO, T.; HANADA, E.; SAAD-NETO, M. Reimplantation of incisor teeth of rats: the importance of nonvital cementum periodontal ligament. *Revista de Odontologia da UNESP*, São Paulo, p. 53-64, 1986, v. 16.

OLIVEIRA, L.R.; RIBEIRO-SILVA, A.; ZUCOLO, S. Prognostic impact of p53 and p63 immunoexpression in oral squamous cell carcinoma. *Journal of Oral Pathology & Medicine*, n. 36, p. 191-197, 2007.

ÖZAN, F. et al. Effect of Propolis on Survival of Periodontal Ligament Cells: New Storage Media for Avulsed Teeth. *Journal of Endodontics*, n. 33, p. 570-573, 2007.

PANZARINI, S.R. et al. Use of vitamin c in delayed tooth replantation. *Brazilian Dental Journal*, n. 16, p. 17-22, 2005.

PERCINOTO, C. et al. Processo de reparo em dentes reimplantados após a remoção química das fibras periodontais radiculares. *Revista de Odontologia da UNESP*, n. 17, p. 73-81, 1988.

PETERSON, L.J. et al. *Cirurgia oral e maxilofacial contemporânea*. 4. ed. Rio de Janeiro: Elsevier, 2005, 794 p.

PILEGGI, R.; DUMSHA, T.C.; NOR, J.E. Assessment of post-traumatic PDL cells viability by a novel collagenase assay. *Endodontics & Dental Traumatology*, p. 186-189, 2002, v. 18.

RAJESWARAN, M.; SRIKRISHAN, T. Crystal and molecular structure and absolute configuration of lincomycin hydrochloride monohydrate. *Carbohydrate Research*, n. 339, p. 2111-2115, 2004.

RANG, H.P. et al. *Rang & Dale Farmacologia*. 6. ed. Rio de Janeiro: Elsevier, 2008.

REESE, Richard E. *Manual de Antibióticos*. 2. ed. Rio de Janeiro: Medsi, 1995.

REZANKA, T.; SPÍZEK, J. Lincomycin, clindamycin and their applications. *Applied Microbiol Biotechnol*, n. 64, p. 455-464, 2004.

SAAD-NETO, M.; PINTO, R.S.; BOATTO, M.D.C. Reimplante imediato de incisivos de ratos tratados com antibiótico: estudo histológico. *Revista de Odontologia da UNESP*, n. 20, p. 143-154, 1991.

SAAD-NETO, M. et al. Reimplante mediato de dentes com tratamento endodôntico e superfície radicular tratada com hidróxido de cálcio – estudo histológico em ratos. *Revista de Odontologia da UNESP*, n. 13, p. 21-31, 1986.

SCHWARTZ, O.; ANDREASEN, F.M.; ANDREASEN, J.O. Effects of temperature, storage time and media on periodontal and pulpal healing after replantation of incisors in monkeys. *Endodontics & Dental Traumatology*, p. 190-195, 2002, v. 18.

SIGALAS, E. et al. Survival of human periodontal ligament cells in media proposed for transport of avulsed teeth. *Endodontics & Dental Traumatology*, p. 21-28, 2004, v. 20.

SILVA, D. et al. Efeito da lincomicina como tratamento da superfície radicular no reimplante de dentes: estudo em ratos. *Revista odonto ciência*, Porto Alegre, n. 2, p. 135-139, 2009, v. 24.

SONODA, C.K. et al. Mediate teeth reimplantation after root treatment with 1%, 2,5%, 5% and 10% sodium hypochlorite solution. *Revista Brasileira de Odontologia*, Rio de Janeiro, p. 293-296, 2000, v. 57.

SUÁREZ, H.C.; GUITART, M.C.P. Reimplante dentário. *Revista Cubana de Estomatologia*, n. 1, p. 122-129, 1988.

THORP., M.; FRIEDMAN, S. Periodontal healing of replanted teeth stored in Viaspan, milk and Hank's balanced salt solution. *Endodontics & Dental Traumatology*, n. 8, p.183, 1992.

TROPE, M. Protocol for treating the avulsed tooth. *Journal – California Dental Association*, São Francisco, p. 43-49, 1996, v. 24.

TROPE, M.; CHIVIAN, N. Root Resorption. In: COHEN, S.; BURNS, R.C. *Pathways of the the pulp*. 6. ed. Mosby Year Book, 1994, p. 486-509.

VERDIER, L. et al. Lincomycin and clindamycin conformations. A fragment shared by macrolides, ketolides and lincosamides determined from TRNOE ribosome-bound conformations. *Bioorganic & Medicinal Chemistry*, n. 8, p. 1225-1243, 2000.

VIEIRA, Sônia. *Bioestatística – Tópicos Avançados*. 2. ed. Rio de Janeiro: Campus Elsevier, 2004.

VOGT, Beatriz Farias. *Efeito da solução de própolis no tratamento da superfície radicular de dentes reimplantados*. 2008. Dissertação – Pontifícia Universidade Católica do Rio Grande do Sul, Porto Alegre. 2008.

WANNMACHER, L.; FERREIRA, M.B.C. *Farmacologia clínica para dentistas*. 2. ed. Rio de Janeiro: Guanabara Koogan, 1999, 349p.

ZANETTA-BARBOSA, D.; CARVALHO, A.C.P. Effect of brief storage in ATP solution on periodontal healing replantation of teeth in rats. *Endodontics & Dental Traumatology*, n. 6, p. 193-100, 1990.

ZHAO, X. et al. Electrochemiluminescence detection with integrated indium tin oxide electrode on electrophoretic microchip for direct bioanalysis of lincomycin in the urine. *Journal of Chromatography B*, n. 810, p. 137-142, 2004.



Apêndices

APÊNDICE A

Estudo do erro: Comparação entre os avaliadores A e B, através do teste Kappa

Tabela 14. Comparação entre os avaliadores A e B, através do teste Kappa interexaminador (estudo do erro, objetivando quantificar seu grau de concordância)

Variável	Percentual de Concordância entre os Avaliadores A e B	Kappa
Terço Médio		
Tecido de Granulação	100%	-
Neutrófilos	100%	-
Eosinófilos	100%	-
Linfócitos	100%	-
Plasmócitos	100%	-
Macrófagos	100%	-
Células Gigantes	100%	-
Mastócitos	100%	-
Reinserção das fibras do LP	100%	-
Reabsorção de Superfície	100%	-
Reabsorção por substituição	100%	-
Anquilose	100%	-
Reabsorção Inflamatória	100%	-
Disposição das fibras do LP	100%	-
Terço Apical		
Tecido de Granulação	100%	-
Neutrófilos	100%	-
Eosinófilos	100%	-
Linfócitos	100%	-
Plasmócitos	100%	-
Macrófagos	100%	-
Células Gigantes	100%	-
Mastócitos	100%	-
Reinserção das fibras do LP	100%	-
Reabsorção de Superfície	100%	-
Reabsorção por substituição	93,3%	K= 0,815; p=0,001*
Anquilose	100%	-
Reabsorção Inflamatória	93,4	K= 0,842; p=0,001*
Disposição das fibras do LP	100%	-

* Apresenta diferença estatisticamente significativa para $p \leq 0,05$

Fonte: Dados da pesquisa

APÊNDICE B

Ficha de coleta de dados – Análise Histológica

Lâmina nº _____

Intensidade do processo inflamatório	Escore 1 (até 10% ausência, ou seja, considerar-se-á o percentual de até 10% dos elementos)		Escore 2 (10 a 50% presença (moderada), ou seja, os elementos acima descritos deverão estar presentes, mas não dominando o campo histológico em observação, estando dentro da faixa percentual de 10 a 50%)		Escore 3 (superior a 50% presença (severa), ou seja, é considerada quando as células formam um infiltrado ao redor da porção radicular que será observada, percentualmente superior a 50%)	
	Médio	Apical	Médio	Apical	Médio	Apical
Tecido de granulação						
Neutrófilos polimorfonucleares						
Eosinófilos polimorfonucleares						
Infiltrado de linfócitos						
Infiltrado de plasmócitos						
Macrófagos						
Células gigantes						
Mastócitos						

	Ausência		Presença	
	Médio	Apical	Médio	Apical
Reinserção das fibras do ligamento periodontal				
Reabsorção de superfície				
Reabsorção por substituição				
Anquilose				
Reabsorção inflamatória				

	Organizadas (paralelas, oblíquas)		Desorganizadas	
	Médio	Apical	Médio	Apical
Disposição das fibras do ligamento periodontal				



Anexos

ANEXO A



*Comissão Científica e de Ética
Faculdade da Odontologia da PUCRS*

Porto Alegre 18 de setembro de 2008

O Projeto de: Dissertação

Protocolado sob n°: 0045/08
Intitulado: Uso tópico da clindamicina no tratamento da superfície radicular de dentes avulsionados - Estudo em ratos
Pesquisador Responsável: Profa. Dra. Daniela Nascimento Silva
Pesquisadores Associados Wâneza Dias Borges
Nível: Mestrado

Foi **aprovado** pela Comissão Científica e de Ética da Faculdade de Odontologia da PUCRS em 17 de setembro de 2008.

Este projeto deverá ser imediatamente encaminhado ao CEUA/PUCRS

Prof. Dr. Eraldo Luiz Batista Júnior
Presidente da Comissão Científica e de Ética da
Faculdade de Odontologia da PUCRS

ANEXO B



Pontifícia Universidade Católica do Rio Grande do Sul
PRÓ-REITORIA DE PESQUISA E PÓS-GRADUAÇÃO
COMITÊ DE ÉTICA PARA O USO DE ANIMAIS

Ofício 079/08-CEUA

Porto Alegre, 27 de outubro de 2008.


Senhora Pesquisadora:

O Comitê de Ética para o Uso de Animais apreciou e aprovou seu protocolo de pesquisa, registro CEUA 08/00047, intitulado: **"Uso tópico de clindamicina no tratamento da superfície radicular de dentes avulsionados - Estudo em ratos"**.

Sua investigação está autorizada a partir da presente data.

Relatórios do andamento do projeto devem ser entregues a este Comitê.

Atenciosamente,


Prof. Dr. Anamaria Feijó
Coordenadora do CEUA - PUCRS

Ilma. Sra.
Profa. Dr. Daniela Nascimento Silva
Faculdade de Odontologia
N/Universidade

PUCRS

Campus Central
Av. Ipiranga, 6690 - 3º andar sala 314- CEP: 90610-000
Fone/Fax: (51) 3320-3345
E-mail: ceua@pucrs.br